

Retina ve Koroid Neovaskülarizasyonu İle Seyreden Radyasyon Retinopatisi*

Hakan F. ÖNER¹, Süleyman KAYNAK², Nilüfer KOÇAK¹, Tülin KAYNAK³, Güray ÇİNGİL²

ÖZET

Amaç: Radyasyon retinopatisi saptanan bir olgunun değerlendirilmesi

Gereç ve Yöntem: Radyasyon retinopatili olgu fundus florescein anjiyografi (FFA) ve indosiyenin yeşil anjiyografi (ICG) ile değerlendirildi.

Bulgular: İki yıl önce beyin tümörü tanısı ile radyoterapi tedavisi görmüş olan 45 yaşındaki bayan hastanın her iki gözde giderek artan görme kaybı şikayeti ile yapılan muayenesinde, sağ gözde arka kutupta yaygın intraretinal, preretinal hemorajiler ve eksüdasyon ile retinal vasküler telenjiektaziler; sol gözde arka kutupta yaygın eksüdasyon tespit edildi. ICG'de sol gözde üst temporal kadranda multipl koroid neovaskülarizasyonu odakları saptandı. Olguya bilateral panretinal ve fokal fotokoagülasyon uygulandı.

Sonuç: Radyasyon retinopatisi radyoterapi alan olgularda geç dönemde ortaya çıkabilen, görmeyi tehdit eden ve

genellikle prognozu iyi olmayan bir hastalıktır.

Anahtar Kelimeler: Fotokoagülasyon, koroid neovaskülarizasyonu, radyasyon retinopatisi

RADIATION RETINOPATHY WITH RETINAL AND CHOROIDAL NEOVASCULARIZATION SUMMARY

Purpose: To evaluate a case with radiation retinopathy.

Methods: Case was evaluated with fundus fluorescein angiography and indocyanine green angiography (ICG).

Results: In a 45-years-old female patient with the history of radiotherapy due to a brain tumor two-years ago, there was a bilateral progressive visual loss. In the fundus examination of the right eye, diffuse intraretinal, preretinal hemorrhages and exudation with retinal vascular telangiectasies were observed, and in the left eye a diffuse exudation was determined in the posterior

1 Uzm. Dr., Dokuz Eylül Üniversitesi Tıp Fakültesi Göz Hastalıkları ABD - İZMİR

2 Prof. Dr., Dokuz Eylül Üniversitesi Tıp Fakültesi Göz Hastalıkları ABD - İZMİR

3 Serbest hekim

* TOD XXXV. Ulusal Oftalmoloji Kongresinde, 23-26 Eylül 2001, İzmir; poster olarak sunulmuştur.

pole. In ICG, multiple choroidal neovascularizations was present in the superior temporal quadrant of the left eye. Bilateral panretinal and focal photocoagulation was performed.

Conclusion: *Radiation retinopathy is a disease with a relatively poor prognosis which can emerge in the long time follow-up after radiotherapy and can cause severe visual loss.*

Ret - Vit 2002; 10 : 283-287

Key Words: *Choroidal neovascularization, photocoagulation, radiation retinopathy*

GİRİŞ

Radyasyon retinopatisi özellikle baş ve boyun bölgesine uygulanan radyoterapi sonrası geç dönemde başlayan, yavaş progresyon gösteren, retinal kapiller nonperfüzyon ve büyük retinal damarlarda oklüzyon ile birlikte neovaskularizasyona neden olabilen tıkaçıcı bir vaskülopatidir^{1,2}.

Yapılan deneysel çalışmalarda radyoterapi sonrası retinada ilk değişikliklerin 12-24. ay arasında başladığı saptanmıştır³. Esas olarak retinal kapiller endotel hücrelerde fokal kayıpları takiben kapiller nonperfüzyon gelişmektedir. İlk bulgular derindeki küçük retinal damarlarda ortaya çıkmakta, büyük damarlar daha sonra tutulmaktadır. Koryokapillaris düzeyindeki etkilenmenin retinal kapiller nonperfüzyondan daha az belirgin olduğu bildirilmiştir³. Archer ve ark⁴ teleterapi sonrası enükleasyon yapılmış yedi insan gözü üzerinde yaptıkları klinikopatolojik çalışmada retinal kapiller damarlarda fusiform dilatasyonlar, mikroanevrizmalar saptamış olup, diabetik retinopatidekinin aksine perisitlerden ziyade endotel hücre kaybının olduğunu bildirmişlerdir. Ayrıca, yapılan çalışmalarda neovasküler glokoma sekonder ganglion hücre

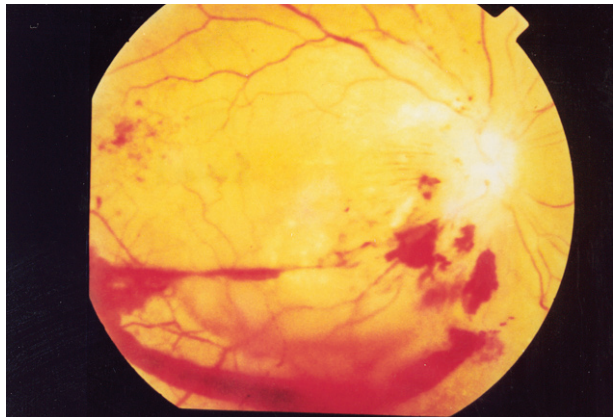
kaybı, dış pleksiform ve iç nükleer tabakada kistik değişiklikler, retinal damar duvarlarında kalınlaşmalar da saptanmıştır⁵. Radyasyon retinopatisinde hasar genellikle iç retinal katlarda olurken, fotoreseptörlerin radyasyona dayanıklı olduğu bildirilmiştir⁶.

Retinal damarlarda görülen erken değişiklikler; kapiller dilatasyon, telenjektaziler, mikroanevrizmalar ve kapiller oklüzyondur. Daha sonra yumuşak eksüdasyonlar saptanır. Retina ödemi ve maküla tutulumu olabilir⁷. Yaygın kapiller tıkanma ve retina iskemisini takiben retinal ve/veya disk neovaskularizasyonu sonucu vitreus hemorajisi ve retina dekolmanı⁽⁸⁾, koroid neovaskularizasyonu⁹, uzun dönemde de retina pigment epiteli (RPE) atrofisi, santral retinal arter ve santral retinal ven obstrüksiyonları da bildirilmiştir^{5,8}.

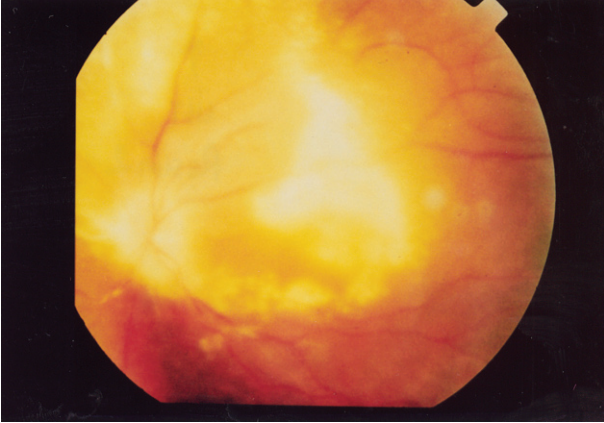Bu çalışmamızda radyoterapi sonrası geç dönemde radyasyon retinopatisi saptanan bir olgumuz değerlendirildi.

OLGU SUNUMU VE BULGULAR

Her iki gözde iki aydır giderek artan görme kaybı şikayeti ile başvuran 45 yaşındaki bayan hastanın öyküsünden iki yıl önce hipofiz

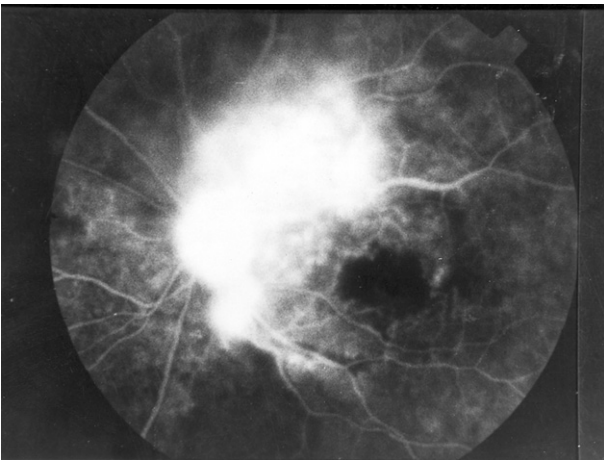


Resim 1. Sağ göz; arka kutupta yaygın intraretinal, preretinal hemorajiler, eksüdasyon ile retinal vasküler telenjektaziler ve optik disk neovaskularizasyonu

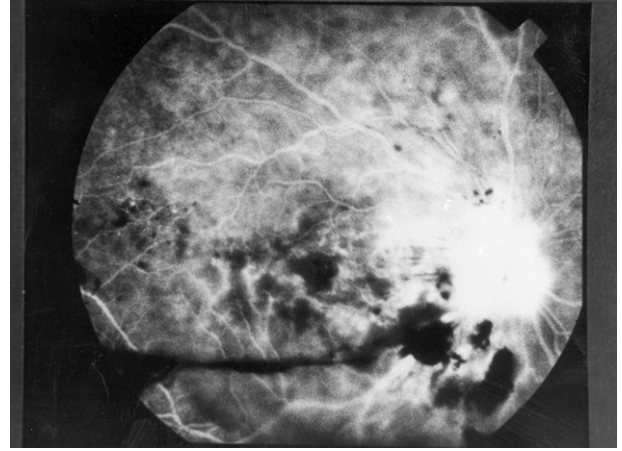


Resim 2. Sol göz; arka kutupta yaygın eksüdasyon ve optik disk neovaskülarizasyonu

adenomu tanısı ile radyoterapi aldığı öğrenildi. Hastada ilave sistemik hastalık öyküsü yoktu. Hastanın yapılan oftalmoskopik muayenesinde; görme keskinlikleri sırası ile sağ gözde 0.2 (- 0.75 -0.25 x 90 ile), sol gözde 0.1 (-0.50 -0.50 x 100 ile) idi. Biyomikroskopik muayene, göz içi basınçları ve göz hareketleri bilateral normal olarak bulundu. Fundus bakısında sağ gözde arka kutupta yaygın intraretinal, preretinal hemorajiler ve eksüdasyon ile retinal vasküler telenjektaziler; sol gözde ise arka kutupta yaygın eksüdasyon tespit edildi. Bilateral optik disk neovaskülarizasyonu ve yaygın makula ödemi mevcuttu (Resim 1,2).



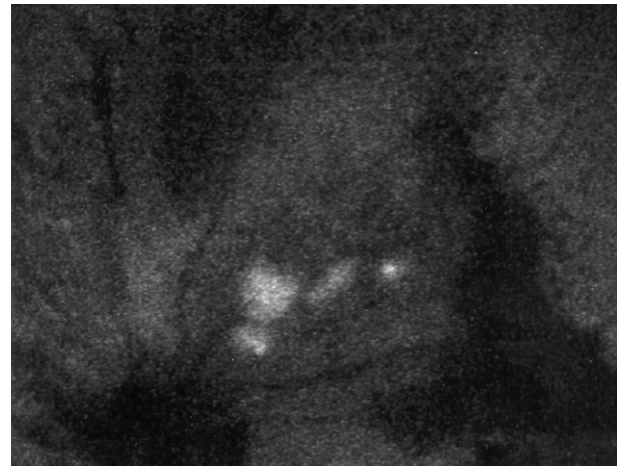
Resim 4. Sol göz; FFA'da optik diskten sızıntı, makülada ödem



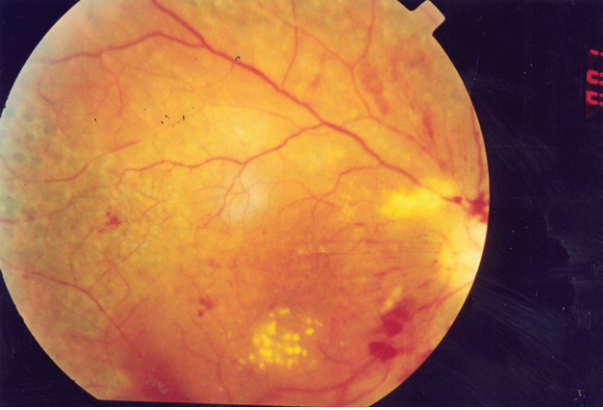
Resim 3. Sağ göz; FFA'da optik diskten sızıntı, iskemik alanlar, alt temporal arter trasesinde yer yer vasküler kıliflanmalar ve makula ödemi

FFA'da sağ gözde optik diskten sızıntı, iskemik alanlar, alt temporal arter trasesinde yer yer vasküler kıliflanmalar ve makula ödemi saptanırken (Resim 3), sol gözde optik diskten sızıntı ve makülada ödem tespit edildi (Resim 4). İndosiyanin yeşil anjiyografide sol gözde üst temporal kadranda multipl koroid neovaskülarizasyonu odakları saptandı (Resim 5).

Bilateral panretinal fotokoagülasyon ile koroid neovaskülarizasyonlarının üzerine ve makula temporaline fokal tedavi uygulanan



Resim 5. Sol göz; ICG'de üst temporal kadranda multipl koroid neovaskülarizasyonu odakları



Resim 6. Sağ göz; laser tedavisi sonrası görünümü

olgunun laser sonrası sekizinci aydaki son muayenesinde proliferasyonların tümü ile gerilediği, görme keskinliklerinin sağ gözde 0.1, sol gözde 4 metreden parmak sayma (mps) düzeyinde olduğu saptandı (Resim 6).

TARTIŞMA

Radyasyon retinopatisinde oklüsif mikroanjiopati süreci progresif ve yavaştır¹⁰. Paramaküler koroid malign melanomu tanısı ile radyoterapi yapılmış 218 hasta üzerinde yapılan bir çalışmada olguların %89'unda 5 ay ile 15 yıl (ortalama 40 ay) arasında değişen sürelerde radyasyon retinopati bulguları saptanmıştır¹¹. Amoaku ve Archer¹² radyasyon retinopatisinin ortalama 1-8.5 yıl (ortalama 4.7 yıl) süresinde ortaya çıktığını bildirmişlerdir. Brown ve ark⁵ ise radyasyon retinopatisinin teleterapi sonrası ortalama 18.7 ay (7-36 ay), brakiterapide ise ortalama 14.6 ayda (4-32 ay) gelişebileceğini bildirmişlerdir. Bizim olgumuzda da radyasyon retinopati bulguları tedaviden 24 ay sonra ortaya çıkmıştır.

Brown ve ark⁵ yaptıkları çalışmada brakiterapi uygulanan ve radyasyon retinopatili gözlerin %85'inde sert eksüda, %75'inde mikroanevrizmalar, %65'inde intraretinal hemorajiler, %35'inde retinal vasküler telen-

jektaziler, %30'unda yumuşak eksüdalar ve %20'sinde vasküler kılıflanma saptarken; teleterapi uygulanan gözlerden radyasyon retinopati saptananların %38'inde sert eksüda, %81'inde mikroanevrizmalar, %88'inde intraretinal hemorajiler, %38'inde retinal vasküler telenjektaziler, %38'inde yumuşak eksüdalar ve %25'inde vasküler kılıflanma bildirmişlerdir. Bu gözlerden %87'sinde 3 yıllık izlemde makula ödemi saptanmış olup, sadece %5'i spontan rezolüsyona uğramıştır. Bunlara ilave olarak subretinal ve koroidal neovaskularizasyon da nadir bir komplikasyon olarak bildirilmiştir⁹. Guyer ve ark¹¹ olgularının sadece %6'sında retinal neovaskularizasyon saptamışlardır. Ayrıca intraretinal neovaskularizasyon saptanan bir olguda 3 yıl sonra iris neovaskularizasyonu ve neovasküler glokom saptanmıştır³. Bizim olgumuzda da arka kutupta sağ gözde yaygın intraretinal ve preretinal hemorajiler, eksüdasyon, retinal vasküler telejektaziler ve bilateral optik disk neovaskularizasyonu ile sol gözde koroid neovaskularizasyonu mevcuttu.

Radyasyon retinopatisi insidansı uygulanan total ve fraksiyone doza bağlıdır^{13,14}. Diabetik retinopati, multipl geçirilmiş ven obstrüksiyonu ya da diğer sebeplerden oluşmuş retinal telenjektazilere benzese de en önemlisi, hikayede radyasyon uygulaması olmasıdır. FFA'da kapiller nonperfüzyon alanları, mikroanevrizmalar, telenjektaziler, retinal neovaskularizasyonlar, yumuşak eksüdalar, sert eksüdalar, retinal hemorajiler, KMÖ, vasküler kılıflanma, optik disk ödemi ve disk neovaskularizasyonu saptanabilir⁸.

Radyasyon retinopatisinde maküler nonperfüzyona bağlı görme kaybı geri dönüşümsüzdür. Bazı yazarlar hiperbarik oksijen tedavisi uygularken¹⁵, Kinyoun ve

ark.¹⁶ makula ödemi ve arka segment neovaskülarizasyonu olan olgularda Diabetik Retinopati Çalışma Grubunun Erken Tedavi kriterlerine göre tedaviyi, yüksek riskli neovaskülarizasyonlarda ise panretinal fotokoagülasyonu önermişlerdir. Kinyoun ve ark.¹⁷ proliferatif retinopati saptanan olgularında başarılı bir panretinal fotokoagülasyona rağmen %86'sında görme keskinliğinin 0.1'den az olduğunu ve bu olguların %86'sında maküler ödem, %100'de ise maküler iskemi saptandığını bildirmişlerdir. Diğer taraftan Thorne ve Maguire¹⁸ ise proliferatif bir olguda fotokoagülasyon sonrası beşinci yıl izlemde görme keskinliğinin bilateral tam düzeyinde olduğunu bildirmişlerdir. Bizim olgumuz ise proliferatif bir olgu olmasına rağmen panretinal ve fokal tedaviyi takiben görme keskinliği 8 aylık izlemde en son muayenede sağ gözde 0.1, sol gözde de 4 mps düzeyinde saptanmıştır.

Sonuç olarak radyoterapi hikayesi olan olgularda radyasyon retinopatisi; ağır lezyonlarla seyreden, görmeyi tehdit eden, prognozu çok iyi olmayan ve uzun süreli izlemi gerektiren bir hastalık olarak görülmelidir.

KAYNAKLAR

- Maguire AM, Schachat AP.: Radiation retinopathy In: Retina Eds: Ryan SJ. Vol II, Mosby 2001; pp1509-1515.
- Bürümcek EY, Özpaçacı T, Altın S.: Distroid orbitopati için uygulanan orbita ışınlamasına bağlı bir radyasyon retinopatisi olgusunda laser tedavisi. Ret-Vit 1992; 2: 71.
- Irvine AR, Wood IS.: Radiation retinopathy as an experimental model for ischemic proliferative retinopathy and rubeosis iridis. Am J Ophthalmol 1987;103:790-797.
- Archer DB, Amoaku WM, Gardiner TA.: Radiation retinopathy--clinical, histopathological, ultrastructural and experimental correlations. Eye 1991;5:239-251.
- Brown GC, Shields JA, Sanborn G, Augsburger JJ, Savino PJ, Schatz NJ.: Radiation retinopathy. Ophthalmology 1982;89:1494-1501.
- Egbert PR, Fajardo LF, Donaldson SS.: Posterior ocular abnormalities after irradiation for retinoblastoma: a histopathological study. Br J Ophthalmol 1980;64:660-665.
- Chaudhuri PR, Austin DJ, Rosenthal AR.: Treatment of radiation retinopathy. Br J Ophthalmol 1981;65:623-625.
- Hayreh SS.: Post-radiation retinopathy. A fluorescence fundus angiographic study. Br J Ophthalmol 1970; 54: 705-714.
- Boozalis GT, Schachat AP, Green WR.: Subretinal neovascularization from the retina in radiation retinopathy. Retina 1987;7:156-161.
- Amoaku WM, Archer DB.: Fluorescein angiographic features, natural course and treatment of radiation retinopathy. Eye 1990;4:657-667.
- Guyer DR, Mukai S, Egan KM, Seddon JM, Walsh SM, Gragoudas ES.: Radiation maculopathy after proton beam irradiation for choroidal melanoma. Ophthalmology 1992 ;99:1278-1285.
- Amoaku WM, Archer DB.: Cephalic radiation and retinal vasculopathy. Eye 1990;4:195-203.
- Fikret CZ, Uçgun Nİ, Sarıkatipoğlu H, Hasırıpı H.: Baş-boyun kanserleri tedavisinde uygulanan radyoterapinin radyasyon retinopatisi oluşumuna etkisi. T Klin Oftalmoloji 2000; 9: 234.
- Parsons JT, Bova FJ, Fitzgerald CR., Mendenhall WM, Million RR.: Radiation retinopathy after external-beam irradiation: analysis of time-dose factors. Int J Radiat Oncol Biol Phys 1994 15;30:765-773.
- Stanford MR.: Retinopathy after irradiation and hyperbaric oxygen. J R Soc Med 1984 ;77:1041-1043.
- Kinyoun JL, Chittum ME, Wells CG.: Photocoagulation treatment of radiation retinopathy. Am J Ophthalmol 1988;105:470-478.
- Kinyoun JL, Lawrence BS, Barlow WE.: Proliferative radiation retinopathy. Arch Ophthalmol 1996;114:1097-1100.
- Thorne JE, Maguire AM.: Good visual outcome following laser therapy for proliferative radiation retinopathy. Arch Ophthalmol 1999;117:125-126.