

Makula Deliğinin Tedavisinde Pars Plana Vitrektomi

Tunç OVALI¹

Makula deliği on yıl öncesine kadar merkezi görme kaybına yol açan ve tedavisi mümkün olmayan patolojilerin arasında yer alırdı. Günümüzde cerrahi tekniklerin gelişmesi ve bu konuda yapılan yoğun klinik çalışmalar sayesinde makula delikleri büyük oranda tedavi edilebilmektedir.

Makula deliğine zaman içinde yaklaşım...

İlk makula deliği ondokuzuncu yüzyılın ortalarında, 1689'da Knapp¹ tarafından tarif edilmiştir. Knapp'ın tarif ettiği makula deliği oküler travma geçirmiş bir hastaya aitti. O tarihlerde makula deliği klinik araştırmacılar tarafından göz travmasını takiben ortaya çıkan sekonder bir patoloji olarak kabul edildi (**travma teorisi**)². 1900'de Kuhnt³ travmaya bağlı olmayan makula deliği gelişiminden söz etti, 1902'de Coats⁴ makula deliğinin histopatolojik incelemesini yayınladı. Coats⁴ travmatik veya nontravmatik intraretinal kistik değişikliklerin makula deliğinin oluşumunda önemli rol oynayabileceğini, bu kistik boşlukların birleşmesi ile makula deliğinin meydana gelebileceğini bildirdi. Bu dönemde genel kanı yaşa bağlı vasküler değişikliklerin retinanın kistik dejenerasyonuna yol açtığı ve

bunun da makula deliği ile sonlandığı yönündeydi (**kistik dejenerasyon teorisi**). 1920'li yıllardan başlayarak makula deliğinin oluşumunda vitreusun önemi üzerinde durulmaya başlandı (**vitreus teorisi**). 1924'de Lister⁵ ön-arka vitreus traksiyonunun makula deliğinin gelişiminde rol alabileceğini belirtti. Arka vitreusun retina yüzeyinden ayrılmasını (arka vitreus dekolmanı) makula deliği patogenezinde önemli olabileceği düşünüldüysede, arka vitreus dekolmanının ortaya çıkması ile makula deliğinin meydana gelmesi arasında kesin bir bağlantı gösterilemedi. Bunun bir nedeni de arka vitreus dekolmanının tanısındaki yöntemlerin farklılığından kaynaklanmış olabilir (Weiss halkasının görülmesi, arka vitreus yüzeyinin saptanması ultrasonografik tanının konulması, intraoperatif değerlendirme). 1988'de Gass⁶ arka kutuba yapışık kalmış olan vitreusun serbest hareket etmesi ile meydana gelen traksiyon kuvvetlerinin foveada meydana getirdiği değişikliklere dikkati çekti. Günümüzde de büyük kabul gören bu yaklaşıma göre yaşa bağlı makula deliklerinin oluşumunda kilit nokta makula önündeki vitreusun likefiye olması sonucunda (premacular bursa) prefoveal alanda ince bir vitreus tabakasının kaldığı ve bunun kontraksiyonunun tanjansiyel traksiyona yol açarak makula deliğinin oluşmasına neden olduğudur⁷.

1. Doç.Dr., Çapa Tıp Fakültesi, Göz Hastalıkları Anabilim Dalı.

Vitreo-retinal yüzey ilişkisi ve makula deliği...

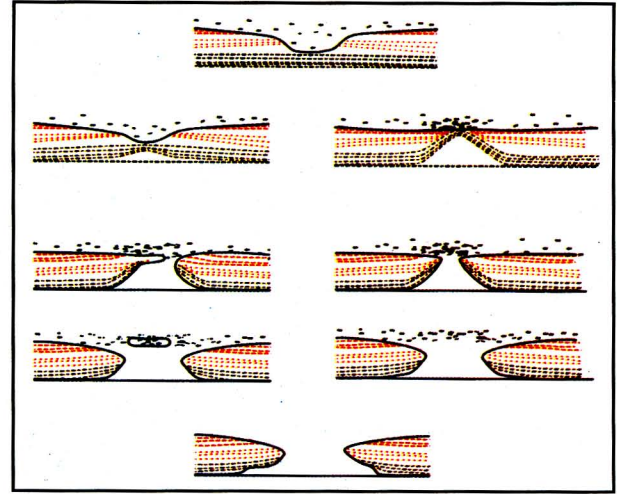
Vitreusun retina iç yüzeyi ile komşu olduğu dış tabakalarında (vitreal korteksi) kollajen ve hyaluronik asit konsantrasyonu yüksektir. Burada kollajen fibrilleri internal limitan membran (İLM) (Müller hücrelerinin bazal membranı) ile yer yer yapışıklık gösterirler. İLM vitreal bazından geriye doğru uzanırken aynı zamanda kalınlaşır. En kalın olduğu yer fovea kenarıdır. Ora serrata da 40 nm olan kalınlığı bu bölgede 3-4 μ m'ye kadar artar ancak foveolada tekrar 20 nm'ye kadar inceler⁸. Periferide mevcut vitreoretinal yapışıklıklar arkaya doğru uzandıkça azalır da arka kutupta vitreal ile retina arasında yer yer yapışıklıkların olduğu kabul edilmektedir. Yaşlanmayla birlikte vitreoretinal yapışıklıklarda da azalma görülür. Vitreal İLM'nin ince olduğu bölgelerde (vitreal bazı, büyük retina damarları, optik sinir başı, fovea çevresinde) retina daha sıkı yapışıklıdır. Fovea çevresindeki yapışıklık alanları idiyopatik makula deliği oluşumunda önemli rol oynamaktadırlar⁹.

Makula deliğinin klinik evreleri

Gass'ın⁶ sınıflamasında makula deliğinin oluşumu dört devre halinde bildirilmiştir.

Devre I foveal dekolman, devre II küçük, tam kat retina deliği, devre III 400 μ m veya daha büyük tam kat retina deliği ve devre IV büyük tam kat retina deliğine ilaveten total arka vitreal dekolmanı (Şekil 1).

Foveanın hafif dekolman olması ksantofil pigmentinin daha belirgin olarak görülmesine neden olur (devre Ia). Tanjansiyel traksiyonun devam etmesiyle foveanın tam dekolmanı ksantofilin çevreye doğru yer değiştirmesine neden olur ve foveada küçük sarı bir halka gö-



Şekil 1.
Gass'ın sınıflamasına göre makula deliği gelişiminin devreleri

rülür (devre Ib). Bu devrede hafif görme kaybı ortaya çıkar. Bu klinik görünümü değerlendirmek için bir miktar klinik deneyim gerekmektedir. Retinada tam kat delik oluşumu devre II olarak kabul edilir. Gass daha sonra devre II makula deliğinin tanımında farklı bir yaklaşım ileri sürdüğü yazısını 1995 yılında yayınladı. Daha önce tam kat makula deliğinin santral veya eksantrik başlayabileceğini ifade etmişken yeni tanımlamasında tam kat deliklerin daima foveanın santralinde başladığını, deliğin bir psödooperkulumla örtülü olabileceğini ve deliğin büyümesi ile birlikte operkulumun bir kenarından kalkarak eksantrik delik oluşumunu taklit edebileceğini bildirmiştir¹⁰. Psödooperkulumun Müller hücreleri ve retina astrositlerinin reaktif proliferasyonu sonucu oluştuğu gösterilmiştir¹¹. Devre II'de belirgin görme kaybı vardır. Hastanın görmesi 0.3-0.4'lere kadar düşme gösterebilir. Hastanın cerrahi tedaviden en çok fayda görebileceği dönem bu devredir. Belirgin görme azalması olsa bile, henüz makuladaki reseptörler ciddi biçimde dejenere olmadıklarından, cerrahi sonrası önemli görme artışı beklenebilir. Yapılan çalışmalar makula deliğinin gerçek çapının kli-

nik görünümdekinden az olduğunu ve deliğin kenarında retinanın kendi üzerine katlanmış olduğunu göstermiştir¹⁰⁻¹¹. Klinik deneyimler bunu doğrulamaktadır. Olguların önemli bir kısmında pars plana vitrektomi (PPV) ile birlikte İLM'nin soyulmasını takiben ameliyatın bitiminde makula deliği çapının ameliyat başlangıcına oranla belirgin biçimde küçüldüğünü görmek mümkündür. Deliğin büyümesi ile beraber görme keskinliği de 0.1-0.2 düzeylerine düşer. Deliğin çapının 400 μ m veya daha büyük olması devre III olarak tanımlanır. Makula deliği bu devrede çok belirgindir ve bazen deliğin etrafında daire şeklinde lokalize dekole bir alan olabilir. Total arka vitreus dekolmanının gelişmesi ile makula deliği devre IV olarak tanımlanır. Makula deliğinde klinik seyir oldukça değişkenlik gösterir. Bazen hastalarda delik son derece yavaş progresyon gösterir, buna paralel olarak görme azalması da o kadar yavaş olurken, bazı hastalarda deliğin son derece hızlı büyüdüğü ve kısa süre içinde önemli görme kaybının ortaya çıktığı gözlenmiştir.

Makula deliğinin tanısını koymak ve seyrini izleyebilmek için ideal yöntem gözdibini derinlik duygusu ile gösterebilen kontakt veya nonkontakt biomikroskopik fundoskopidir. Günümüzde bu amaçlı kullanılacak lenslerin sayısı oldukça fazladır. Bu nedenle arka kutuptaki patolojilerin tanınması ve takibi oldukça kolaylaşmıştır. Biz vitreoretinal yüzey ilişkisini daha iyi gösterdiği ve hasta ko-opsiyonuna daha az ihtiyaç duyulduğu için kontakt biomikroskopik fundoskopiyi tercih ediyoruz.

Makula deliğinin tedavisi

Gass'ın makula deliğinin patogenezi ile ilgili yaklaşımı tedavinin de yönünü göstermiş

oldu. İlk defa 1991'de Kelly¹², pars plana vitrektomi, kortikal vitreusun çıkartılması, pre-retinal membranların soyulması ve hastanın gaz tamponadıyla uzun süre yüzü koyun yatmasının tam kat idiopatik makula deliklerinde görme artışı sağladığını bildirdi. Daha sonra makula deliklerinin cerrahi tedavisi ile ilgili çok sayıda araştırma yayınlandı. Bunlarda makula deliğinin %70-90 oranında kapandığı, %60-80 oranında iki sıra veya daha fazla görme artışı sağlanabildiği bildirildi (13-18). 1992'de Glaser pars plana vitrektomi, kortikal vitreus soyulması, sıvı-hava değişimini takiben intravitreal transforming growth factor β_2 (TGF- β_2) kullanılması ve %16'lık perfluoropropan (C_3F_8) ile uzun süreli gaz tamponadını sağlayarak %90 anatomik başarı elde ettiğini yayınladı. Bunu takiben pars plana vitrektomi ve sıvı hava değişimini takiben hastanın kendi serumunun makula deliğine damlatılmasının da anatomik başarıyı artırdığı bildirildi. Günümüzde herhangi bir ilave madde kullanımının anatomik başarıyı artırıp artırmadığı kesinlik kazanmış değil. Pars plana vitrektomi, kortikal vitreus soyulması ve en az on gün yüzü koyun yatma ile yüksek anatomik ve belirli bir oranda fonksiyonel iyileşme bildirilmektedir. 1997'de Eckhardt²⁰ pars plana vitrektomi ve internal limitan membranı soyulmasını takiben herhangi bir ilave madde kullanmadan, %20'lik C_3F_8 tamponadı ve hastaları on gün yüzü koyun yatırarak %92'lik anatomik başarı bildirmiştir. Ancak İLM soyulmasının hangi mekanizma ile makula deliğinin kapanmasındaki anatomik başarı oranını etkilediğini tam olarak açıklayamamıştır.

Pars plana vitrektomide teknik ayrıntılar

Makula deliğinin cerrahi tedavisinde amaç

retina yüzeyindeki tanjansiyel traksiyon yapan ve deliğin oluşmasına neden olan membranların temizlenmesi, delik oluşumu sırasında kıvrılmış olan retina dokusunun yeniden açılarak yatıştırılması ve deliğin uzun süreli tamponadı ile arada kalabilecek boşluğun gliotik doku ile doldurulmasına fırsat vermektir. Bu nedenle PPV ile birlikte mutlaka arka hyaloid yüzey de soyulmalıdır. Aksi takdirde makula çevresindeki alanda retina yüzeyinde kalacak vitreus korteksi ve epiretinal membranlar deliğin kapanmasını engelleyebilir. Retina yüzeyinde tanjansiyel traksiyon yapabilecek bütün dokuların temizlendiğinden emin olmak için İLM'nin de soyulması doğru olur. Deliğin çapını büyütmemek ve kendi üzerine kıvrılmış retina dokusunun yeniden açılarak yatışmasını sağlamak için epiretinal membranlar ve İLM soyulurken periferiden foveaya doğru çekme hareketi uygulamak gerekir. İLM'yi soymak için farklı yöntemler uygulanmaktadır. Eckhardt'ın uyguladığı yöntem dikey planda aksiyon gösteren ince uçlu bir forsepsle İLM'yi yakalayarak ("çimdikleme yöntemi") bir daire şeklinde bütünüyle çıkarmak şeklindedir ("makuloreksis"). Diğer bir yöntem ucu hafif kıvrılmış sivri bir disseksiyon iğnesi ile İLM'de küçük bir kesi yaptıktan sonra ince uçlu yatay planda aksiyon gösteren bir forseps ile İLM'yi tutup yine bir bütün halinde çıkarılmasına dayanır. Retina yüzeyinde oluşabilecek küçük hemorajilerin, foveaya çok yakın olmadıkları sürece klinik bir önemi yoktur. Forsepsle tutulduktan sonra kaldırılan membranın İLM'mi yoksa bir epiretinal membran mı olduğunu anlamak için en pratik yol membranın kalktığı bölgedeki retinayı izlemektir. İLM çekildiğinde retinada hafif kalkma izlenirken, İLM ile karışabilecek ince epiretinal membranlarda böyle bir hareket görülmez.

Makula deliğinin tedavisine genel yaklaşım ve prognoz

Makula deliklerinin pars plana vitrektomi yoluyla tedavisi günümüzde kabul gören bir yöntemdir. İlk yıl içinde ameliyat edilen olgularda fonksiyonel prognoz son derece iyidir. İkinci yıl içinde uygulanan cerrahiden de bir dereceye kadar fayda sağlanabilir. Makula deliğinin büyüklüğü ile elde edilecek görme artışının da ters orantılı olduğu gösterilmiştir. Dolayısıyla ideal hasta gurubunu makula deliği küçük olan ve deliğin oldukça yeni geliştiği hastalar oluşturmaktadır. Uygulanan cerrahinin beraberinde getirdiği iki önemli problem vardır. Bunlardan birincisi hastanın en az on gün aralıksız yüzü koyun yatmasının gerekmesi, diğeri ise kullanılan uzun süreli gazların anlamlı derecede katarakt oluşumunu artırmasıdır. Hasta grubunu romatizmal şikayetlerin önemli oranda arttığı 60 yaş ve üzerindeki hastaların oluşturması ve bunun uzun süreli yüzü koyun yatmayı zorlaştırması nedeniyle hastaların bir kısmı tedaviden vazgeçmektedir.

1998'de Goldbaum ve ark.²¹ pars plana vitrektomi, sıvı-hava değişimi ve otolog serum uygulaması ile beraber internal tamponat olarak Silikon yağı enjekte etmişler ve hastaların yüzü koyun yatmalarının gerekmediğini bildirmişlerdir. Böylece ortalama dört beş gün içinde hasta günlük normal aktivitesine dönme şansını elde etmektedir. Ancak bu yöntemde de lensde nükleer skleroz artışı gözlenmiş ve hastaların bir grubunda ortalama iki ay içinde gerçekleştirilen silikon alımı sırasında katarakt ekstraksiyonu da uygulanmıştır.

Biz kliniğimizde pars plana vitrektomi ile birlikte arka hyaloid yüzeyi ve İLM'yi soyuyoruz. İnternal tamponat olarak silikon yağı kullandığımız küçük bir hasta grubunda li-

teratür ile uyumlu anatomik başarı elde etmek mümkün olmuştur. Bu şekilde makula deliğinin pars plana vitrektomi ve İLM soyulması ile tedavisi hastaların büyük kısmında görme kaybını durdurmakta ve ortalama iki Snellen sırası görme artışı sağlayabilmektedir. Daha sonra yüyükoyun yatma zorunluluğu olmadan % 20'lik C₃F₈ kullandığımız hasta grubunda da aynı derecede anatomik ve fonksiyonel başarı sağlanabildiği görülmüştür. Ancak hastaların önemli bir kısmında artış gösteren veya yeni gelişen lens kesafeti nedeniyle katarakt cerrahisi gerekebilmektedir. Günümüzde pars plana vitrektomi ve İLM soyulması ile birlikte uzun süreli gazlarla tamponatın makula deliğinin tedavisinde önemli bir aşama olduğu görülmektedir.

KAYNAKLAR

- Knapp: Über isolirte Zerreibungen der Aderhaut in Folge von Traumen auf dem Augapfel. Arch Augenheilkunde 1:6-29, 1869.
- Noyes H.D.: Detachment of the retina, with laceration at the macular lutea. Trans. Am Ophthalmol Soc 1:128-129, 1871.
- Kuhnt H.: Über eine eigentümliche Veränderung der Netzhaut ad Maculum. Z.Augenheilk. 1900; 3:105-109.
- Coats G.: The pathology of macular holes. R.Lond. Ophthalmol. Hosp. Rep. 1902; 17:69-96.
- Lister W.: Holes in the retina and their clinical significance. Br J Ophthalmol 8:1-20, 1924.
- Gass J.D.M.: Idiopathic senile macular hole. Its early stages and pathogenesis. Arch. Ophthalmol. 106:629-639, 1988.
- Johnson RN, Gass JD: Idiopathic macular holes. Observations, stages of formation, and implications for surgical intervention. Ophthalmology 95(7):917-924, 1988.
- Heergaard S., Jensen O.A., Prause J.U.: Structure of the vitread face of the monkey optic disc. Graefes Arch.Clin.Exp.Ophthalmol.1988; 19, 333.
- Avila MP, Jalkh AE, Murakami K, et al.: Biomicroscopic study of the vitreous in macular breaks. Ophthalmology 90(11):1277-1283, 1983.
- Gass J.D.M.: Reappraisal of biomicroscopic classification of stages of development of a macular hole. Am J Ophthalmol 119(6):752-759, 1995.
- Madreperla S.A., Mc Cuen B., Hickingbotham D., Green W.R.: Clinopathologic correlation of surgically removed macular hole opercula. Am J Ophthalmol 120(2):197-207, 1995.
- Kelly NE, Wendel RT: Vitreous surgery for idiopathic macular holes. Results of a pilot study, Arch Ophthalmol 109(5): 654-659, 1991.
- Bidwell AE, Jampol LM, Goldberg MF: Macular holes and excellent visual acuity. Case report. Arch Ophthalmol 106(10):1350-1351, 1988.
- Funata M, Wendel RT, de la Cruz Z, Green WR: Clinicopathologic study of bilateral macular holes treated with pars plana vitrectomy and gaz tamponade. Retina 12(4): 289-298, 1992.
- Wendel RT, Patel AC, Kelly NE, et al: Vitreous surgery for macular holes. Ophthalmology 100 (11): 1671-1676, 1993.
- Han DP, Abrams GW, Aaberg TM: Surgical excision of the attached posterior hyaloid. Arch Ophthalmol 106(7): 998-1000, 1988.
- Mein CE, Flynn HJ: Recognition and removal of the posterior cortical vitreous during vitreoretinal surgery for impending macular hole. Am J Ophthalmol 111(5): 611-613, 1991.
- Vander JF, Kleiner R: A method for induction of posterior vitreous detachment during vitrectomy. Retina 12(2): 172-173 1992.
- Glaser BM, Michels RG, Kuppermann BD, et al: Transforming growth factor-beta 2 for the treatment of fullthickness macular holes. A prospective randomized study. Ophthalmology 99(7): 1162-1172, 1992.
- Eckhardt C., Eckhardt U., Gross S.: Entfernung der Membrana limitans interna bei Makulalöchern. Ophthalmologie, 94: 545-551, 1997.
- Goldbaum M.H., M Cuen B., Hanneken A.M.: Silicone oil tamponade to seal macular holes without position restrictions. Ophthalmology. 105:2140-2147, 1998.