

Kronik Santral Seröz Korioretinopatili Olgularda Fotodinamik Tedavinin Koroid Kalınlığına Etkisi*

The Effects of Photodynamic Therapy to Central Choroidal Thickness in Chronic Central Serous Chorioretinopathy Patients

Ayşe ÖNER¹, Neslihan SİNİM², Nisa PARMAKSIZ²

ÖZ

Amaç: Kronik santral seröz korioretinopatili (SSKR) olgularda fotodinamik tedavinin (FDT) görme keskinliği, santral fovea kalınlığı ve santral koroid kalınlığına etkisinin değerlendirilmesi.

Gereç ve Yöntem: Kronik SSKR nedeniyle FDT uygulanmış ve sonrasında en az 6 ay takip edilmiş 21 SSKR'li olgunun 29 gözü çalışmaya dahil edildi. Tedavi öncesinde, ilk 1 hafta içinde, 1, 3 ve 6. ayda en iyi düzeltilmiş görme keskinliği, santral fovea ve santral koroid kalınlıkları değerlendirildi.

Bulgular: Ortalama görme keskinliği Snellen eşeli ile tedavi öncesinde 0.71 tedaviden sonra ilk hafta içinde 0.62, birinci ayda 0.76, üçüncü ayda 0.85, 6. ayda 0.88 olarak bulundu. Ortalama santral fovea kalınlığı tedavi öncesinde $364.52 \pm 58.69 \mu\text{m}$, tedavi sonrasında ilk hafta içinde $352.12 \pm 62.36 \mu\text{m}$ idi. FDT sonrası birinci ay kontrolünde santral fovea kalınlığı anlamlı olarak azaldı ve $202.66 \pm 27.07 \mu\text{m}$ olarak bulundu. Tedavi öncesi ortalama santral koroid kalınlığı $435.88 \pm 59.15 \mu\text{m}$ idi ve tedavi sonrasında ilk hafta içinde anlamlı artış göstererek $491.52 \pm 38.21 \mu\text{m}$ olarak ölçüldü. Takiplerde FDT sonrası birinci ay kontrolünde azalarak $329.44 \pm 38.36 \mu\text{m}$ olarak bulundu. Daha sonra yapılan 3. ve 6. ay ölçümlerinde santral fovea ve koroid kalınlığı, birinci ay değerleri ile karşılaştırıldığında istatistiksel anlamlı değişiklikler göstermedi. Birinci ayda 25 (%86) gözde, üçüncü ayda 28 (%96.5) gözde maküladaki subretinal sıvının tamamen resorbe olduğu görüldü.

Tartışma: FDT, kronik SSKR'li olgularda anatomik ve fonksiyonel olarak başarılı, etkili ve güvenli bir tedavidir. Uygulandıktan sonra görme keskinliğinde anlamlı artışa, santral fovea ve koroid kalınlığında kısa sürede azalmaya ve neden olur.

Anahtar Kelimeler: Fotodinamik tedavi, koroid kalınlığı, santral seröz korioretinopati.

ABSTRACT

Purpose: To evaluate the effects of photodynamic therapy (PDT) in chronic central serous chorioretinopathy (CCSC) by measuring visual acuity, central foveal thickness, central choroidal thickness.

Material and Methods: 29 eyes of 21 patients with chronic CCSC who received PDT and were followed-up for at least 6 months after PDT were included in this study. Visual acuity, central foveal thickness, central choroidal thickness were assessed before PDT and within the first week, first month, third and sixth month after PDT.

Results: The mean visual acuity by using Snellen chart was 0.71 at baseline, 0.62 within the first week after PDT, 0.76 at first month, 0.85 at third month and 0.88 at sixth month. The mean central foveal thickness was $364.52 \pm 58.69 \mu\text{m}$ before treatment and $352.12 \pm 62.36 \mu\text{m}$ within the first week. It decreased significantly to $202.66 \pm 27.07 \mu\text{m}$ at first month after PDT. The mean central choroidal thickness was $435.88 \pm 59.15 \mu\text{m}$ before treatment and it increased significantly to $491.52 \pm 38.21 \mu\text{m}$ within the first week. During the follow-up period, it decreased significantly to $329.44 \pm 38.36 \mu\text{m}$ at 1st month after PDT. There was no significant difference between the first month and the third and sixth month thickness measurements. Complete resolution of subretinal fluid at the macula was achieved in 25 eyes at the 1st month, in 28 eyes at the third month and subsequent follow-up visits.

Conclusions: PDT is an effective and safe method in the treatment of chronic CCSC with anatomical and functional success. After treatment, the therapy resulted with significant increase in visual acuity and decrease in central foveal and choroidal thicknesses in a short time.

Key Words: Photodynamic therapy, choroidal thickness, central serous chorioretinopathy.

*Bu çalışmanın ön verileri sözlü bildiri olarak TOD 48. Ulusal Oftalmoloji Kongresi'nde sunulmuştur.

- 1- M.D. Professor, Erciyes University Faculty of Medicine Department of Ophthalmology, Kayseri/TURKEY
ÖNER A., aoner@erciyes.edu.tr
- 2- M.D. Asistant, Erciyes University Faculty of Medicine Department of Ophthalmology, Kayseri/TURKEY
SİNİM N., nsinim@hotmail.com
PARMAKSIZ N., dr_nisaparmaksiz@hotmail.com

Geliş Tarihi - Received: 09.02.2015

Kabul Tarihi - Accepted: 16.05.2015

Ret-Vit 2016;24:52-56

Yazışma Adresi / Correspondence Address: M.D., Professor, Ayşe ÖNER
Erciyes University Faculty of Medicine Department of Ophthalmology,
Kayseri/TURKEY

Phone: +90 530 283 16 11
E-mail: aoner@erciyes.edu.tr

GİRİŞ

Santral seröz korioretinopati (SSKR), nörosensoryel retinanın ve/veya retina pigment epitelinin (RPE), çoğu zaman makulayı içeren seröz dekolmanı ile karakterize sporadik bir koryoretinal hastalıktır. Sıklıkla 20-50 yaş aralığında görülür. Erkeklerde kadınlara oranla daha yüksek oranda ortaya çıkmaktadır. Genellikle tekrarlayıcı özelliktedir ancak görme prognozu iyidir.¹

Hastalık relatif santral skotom, metamorfopsi, diskromatopsi, mikropsi, hipermetropizasyon, kontrast duyarlılığında azalma ile birlikte görmeye bulanıklaşma ile kendini gösterir. Kronik formunda kalıcı subretinal sıvı, RPE atrofisi, kistoid makula dejenerasyonu, koroid neovaskülarizasyonu ve takiben ciddi görme azalması oluşabilir. SSKR'de henüz etkinliği kanıtlanmış bir medikal tedavi protokolü yoktur. Makula merkezi dışında fokal sızıntı olan olgularda argon laser fotokoagülasyonla sızıntı azaltılabilmekte ancak makula merkezinde sızıntı olanlarda bu tedavi uygulanamamaktadır.^{1,2}

Hastalığın patogenezinde RPE düzeyinde sıkı bağlantılarda ve pompa fonksiyonunda bozukluk ve koroidal geçirgenlikte artma suçlanmaktadır. SSKR vakalarında venöz ve kapiller dilatasyon, koryokapiller permeabilite artışı gibi koroidal vasküler anormallikler saptanmaktadır.^{3,4} Ayrıca koroidal kalınlığın belirgin olarak arttığını gösteren çok sayıda çalışma mevcuttur.^{5,6}

Fotodinamik tedavi (FDT) yaşa bağlı makula dejenerasyonuna sekonder koroidal neovasküler membranda FDA onayı almış bir tedavidir. Kronik SSKR'li olgularda FDT ilk kez Yannuzzi ve ark.,⁷ tarafından uygulanmış ve iyi sonuç alınmıştır. Daha sonraki yıllarda yapılan çalışmalar bu tedavinin etkinliğini göstermiştir.⁸⁻¹⁰

Tedavi sonrası kısa dönemde koryokapiller hiperperfüzyon, uzun dönemde ise koroidal damarlarda yeniden yapılanma, koroidal konjesyonda, hiperpermeabilite ve damar dışına sızıntıda azalma meydana gelir.¹⁰ Standart doz FDT uygulaması koryokapiller hiperperfüzyon ve iskemi, RPE hasarı ve görme keskinliğinde azalma yapabilmektedir.^{11,12} Bu nedenle SSKR olgularında yarı doz verteporfirin veya azaltılmış ışık dozu kullanılmaya başlanmıştır.¹³⁻¹⁶

Bu çalışmada kliniğimizde kronik SSKR nedeniyle azaltılmış ışık dozu kullanılarak FDT yapılan olgularımızın görsel sonuçlarını ve optik koherens tomografi (OKT) bulgularını değerlendirdik.

GEREÇ VE YÖNTEM

Kliniğimiz retina biriminde kronik SSKR nedeniyle takip edilmiş ve FDT yapılmış 21 hastanın 29 gözü çalışmaya dahil edildi. Şikayetleri en az 3 aydır devam eden, en az 3 aylık takipte görme artışı olmayan ve OKT'de subretinal sıvısı devam eden olgular kronik olarak tanımlandı. Tedavi öncesi tüm olgulara oftalmolojik muayene yapılarak, görme keskinlikleri değerlendirildi. Ayrıca fundus flöresein anjiyografisi (FFA), OKT testleri yapıldı. Olguların yazılı onamları alındıktan sonra FDT uygulandı. Bu çalışmaya dahil edilme kriterleri: 18 yaşından büyük olmak, SSKR nedeni ile herhangi bir girişimsel tedavi (lazer fotokoagülasyon, intravitreal enjeksiyon) almamış olmak, OKT'de subretinal sıvı varlığının ve FFA'de sızıntı odağının gösterilmesi, hastalarının şikayetlerinin en az 3 aydır devam ediyor olması şeklinde belirlendi. Daha önceden laser fotokoagülasyon veya FDT tedavisi olanlar, koroidal neovasküler membran bulunanlar, başka bir hastalığa bağlı makülopatisi bulunanlar veya verteporfine karşı alerjisi olan olgular çalışma dışı bırakıldı. Verteporfirin temini için tüm olgularda endikasyon dışı onam formu hazırlandı.

Tedavi tek bir hekim tarafından uygulandı. Uygulama sırasında 6 mg/m² verteporfirin (Visudyne; Novartis Ophthalmic AG, Hettlinger, Switzerland) %5 dekstroz içerisinde intravenöz olarak 10 dakika içinde verildi. Lazer ışınının spot büyüklüğünü belirlemek için FFA'daki sızdırma alanının en büyük çapı ölçüldü ve üzerine 1000 µm eklendi. İnfüzyonun başlangıç anından itibaren 15 dk sonra, 689 nm diod laser 83 saniye süreyle uygulandı. FDT sırasında standart ışık dozu olan 50 J/cm² yerine yarı yarıya azaltılmış doz olan 25 J/cm² şiddetinde ışık kullanıldı. Tedavi sonrası tüm olgulara koruyucu gözlük verildi ve olguların 2 gün süreyle kuvvetli ışıktan korunmaları sağlandı.

Olguların FDT öncesi ve FDT sonrasında ilk hafta içinde, 1. ay, 3. ay ve 6. ay takiplerinde görme keskinliği, santral makula ve koroid kalınlıkları değerlendirildi. Santral koroid kalınlığı Spektral Domain(SD)-OKT 'nin enhanced depth imaging (EDI) modu ile subfoveal alanda ölçüldü. (Spectralis HRA-OCT, Heidelberg Engineering, Heidelberg, Germany).

İstatistiksel Değerlendirme: İstatistiksel analizler, Windows için SPSS 15.0 (SPSS Inc., Chicago, IL, USA) istatistik paket programı kullanılarak yapıldı. Verilerin normal dağılıma uygunluğu Shapiro-Wilk testi ile değerlendirilerek uygun olduğu görüldükten sonra, verileri karşılaştırmak için ANOVA tekrarlı ölçümler analizi, PostHoc analizde ise Bonferroni testi kullanıldı. P<0.05 değeri istatistiksel olarak anlamlı kabul edildi.

BULGULAR

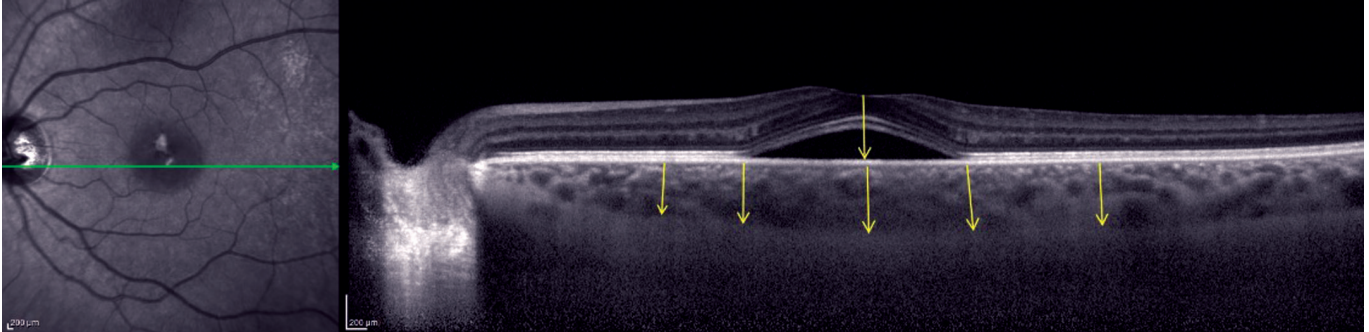
Olguların ortalama yaşı 37.3 yıl (29-47) idi. 21 olgunun 4'ü kadın, 17'si erkekti. Olguların ortalama takip süresi 8.9 ± 2.2 (6-12) ay idi. Tedavi öncesi ile 6. ay muayenesi arasında görme keskinliği açısından anlamlı artış olduğu izlendi ($p < 0.05$). Ortalama görme keskinliği Snellen eşeli ile tedavi öncesinde 0.71 tedaviden sonra ilk hafta içinde 0.62, birinci ayda 0.76, üçüncü ayda 0.85, 6. ayda 0.88 olarak bulundu. Gözler tek tek incelendiğinde birinci ay kontrolünde 25 gözde (%86) ortalama 3.1 ± 2.5 (1-6) sıra görme artışı olurken, 4 gözde değişiklik saptanmadı. Birinci ayda 25 gözde (%86) sıvı tamamen kaybolurken, 3 gözde azaldığı ancak tamamen resorbe olmadığı, 1 olguda ise değişiklik göstermediği saptandı. Takiplerde 3. ay kontrolünde gözlerin 28'inde (%96) subretinal sıvının tamamen kaybolduğu görüldü. Subretinal sıvısı devam eden bir göze 4. ayda FDT tekrarlandı. Tam resorbsiyon sağlanan bir olguda 4. aydan sonra tekrarlama görüldü ve bu olguya da 5. ayda ikinci FDT uygulandı. İkinci FDT uygulanan her iki olguda da birinci ayda subretinal sıvının tamamen resorbe olduğu saptandı. Hiçbir olguda FDT'ye bağlı ne okuler ne de sistemik bir komplikasyon gelişmedi.

OKT bulguları değerlendirildiğinde ortalama santral fovea kalınlığı tedavi öncesinde 364.52 ± 58.69 μm , tedavi sonrasında ilk hafta içinde 352.12 ± 62.36 μm olarak bulundu. FDT sonrası birinci ay kontrolün-

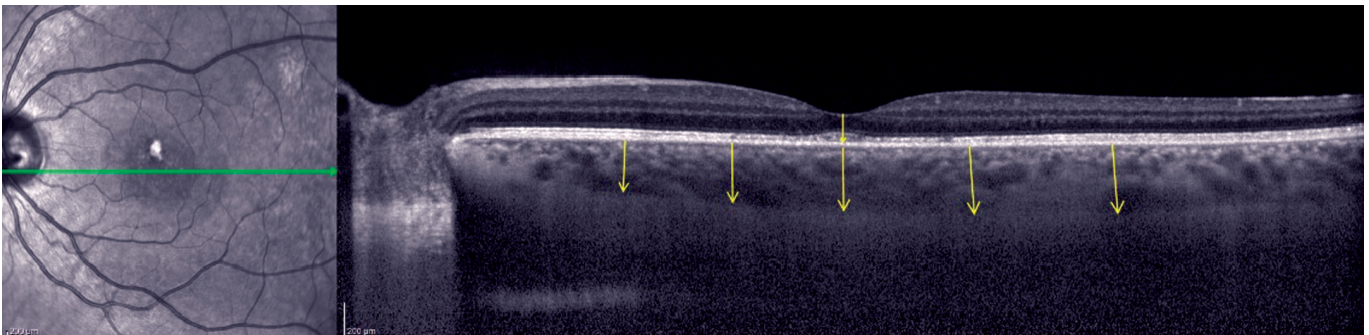
de santral makula kalınlığı anlamlı olarak azaldı ve 202.66 ± 27.07 μm olarak saptandı. Tedavi öncesi ortalama santral koroid kalınlığı 435.88 ± 59.15 μm idi ve tedavi sonrasında ilk hafta içinde anlamlı artış göstererek 491.52 ± 38.21 μm olarak ölçüldü. Takiplerde FDT sonrası birinci ay kontrolünde azalarak 329.44 ± 38.36 μm olarak bulundu. Daha sonra yapılan 3. ve 6. ay ölçümleri, birinci ay değerleri ile karşılaştırıldığında ne santral fovea kalınlığı ne de santral koroid kalınlığı istatistiksel anlamlı değişiklikler göstermedi (Tablo). Resim 1 ve 2'de aynı olgunun tedavi öncesinde ve 1 ay sonrasında kalınlık ölçümleri ve subretinal sıvıdaki değişiklikler görülmektedir.

TARTIŞMA

Genelde iyi seyirli bir hastalık olan SSKR'de semptomlar birkaç ay içinde kendiliğinden iyileşir ve subretinal sıvıda gerileme izlenir. Semptomların kalıcı olduğu veya subretinal sıvının devam ettiği durumlarda ek tedaviye ihtiyaç duyulmaktadır. Kronik SSKR olgularında tedavide amaç iyileşme sürecini hızlandırmak, rekürrensleri engellemek, sonuç görme keskinliğini arttırmak ve komplikasyonları önlemektir.⁷⁻¹⁶ Kronik olgularda santral makuladaki nöroepitelyal dekolmanın süresine bağlı olarak görme keskinliği kalıcı bir şekilde azalabilmektedir. Fotoreseptör hasarını azaltmak için uygulanacak tedavinin absorpsiyonunu hızlandırmalı ve uzun dönemde tekrar oluşmasını engellemelidir.¹⁷



Resim 1: Tedavi öncesinde subretinal sıvı varlığını ve koroidi gösteren EDI modunda OKT görüntüsü. Bu olguda santral fovea kalınlığı: 451 μm , Santral koroid kalınlığı: 457 μm olarak bulunmuştur.



Resim 2: Tedaviden 1 ay sonra aynı olgunun EDI modunda OKT görüntüsü. Subretinal sıvı tamamen kaybolmuştur ve santral fovea kalınlığı: 159 μm , Santral koroid kalınlığı: 347 μm olarak bulunmuştur.

Tablo: Enjeksiyonlar öncesi ve sonrası RSLT ve maküla kalınlıkları.

| | FDT öncesi | FDT sonrası 1.hafta | FDT sonrası 1.ay | FDT sonrası 3.ay | FDT sonrası 6.ay | P Değeri |
|--|--------------|------------------------|---------------------|---------------------|---------------------|----------|
| Görme Keskinliği (Snellen ile) | 0.71 | 0.62 | 0.76 | 0.85 | 0.88 | p<0.05 |
| Santral Fovea Kalınlığı (µm) Ort±SS | 364.52±58.69 | 352.12±62.36 | 202.66±27.07 | 195.36±37.12 | 221.72±35.26 | p<0.05 |
| Santral Koroid Kalınlığı (µm) Ort±SS | 435.88±59.15 | 491.52±38.21 | 329.44±38.36 | 336.26±43.31 | 319.18±28.23 | p<0.05 |

Son yıllarda kronik olgularda FDT'nin etkili olduğu ile ilgili çalışmalar giderek artmaktadır. FDT başlangıçta standart protokol kullanılarak uygulanmış ancak RPE hasarı, koryokapiler iskemi ve koroidal neovaskülarizasyona yol açabilmesi nedeniyle tedavi modifiye edilmiştir. Maksimum etkiyi gösterecek ancak minimum yan etkiye yol açacak FDT protokolü ile ilgili yapılan uygulamalar yarı-doza ya da azaltılmış ışık ile yapılan FDT'nin daha güvenli olduğunu ortaya koymuştur.⁸⁻²²

Yarı doz FDT ile %30 doz FDT'nin karşılaştırıldığı çalışmalarda 6 ve 12 ay sonunda Hem OKT ile hem de FFA ile yapılan değerlendirmelerde yarı doz ile sonuçların daha iyi olduğu bulunmuştur. Subretinal sıvının rekürrens oranı %30 doz ile daha fazla görülmüştür.^{23,24}

Chan ve ark.,¹² yaptıkları çalışmada yarı doz FDT uyguladıkları hastaların birinci ayda %79.5'ünde ve 12. ayında %94.9'ünde subretinal sıvının tam olarak absorbe olduğunu göstermişlerdir. Takiplerde sadece bir olguda rekürrens izlenmişlerdir. Reibaldi ve ark.,¹³ azaltılmış ışık kullanarak yaptıkları FDT ile 12 ay takiplerinde %91 olguda tam remisyon gözlemişlerdir. Sadece bir olguda rekürrens izlenmiştir. Karakuş ve ark.,¹⁵ yarı doz FDT uyguladıkları hastaların 12 aylık takibi sonunda 27 gözün hiçbirinde sıvı izlenmişlerdir. İki gözde rekürrens meydana gelmiş 24 ve 36. aylarda yeniden tedavi gerekmiştir.

Yarı doz ve azaltılmış ışık ile yapılan FDT sonuçlarının karşılaştırıldığı çalışmalarda 12 aylık sonuçlarda görme keskinliği artışı ve sıvı reabsorpsiyonu açısından iki grup arasında istatistiksel fark tespit edilmemiştir.^{18,19} Ancak birinci ay sonuçlarında yarı doz alan grupta daha yüksek oranda kuru maküla tespit edilmiştir.¹⁸

Ülkemizden Alkın ve ark.,²⁰ yaptığı çalışmada 14 olgunun minimum 6 aylık takibi sonucunda olguların %80'inde en az 2 sıra görme artışı saptanmıştır. Subretinal sıvı olguların %73.3'ünde tamamen resorbe olmuş, %26.7'sinde parsiyel olarak resorbe olmuştur. Türkcü ve ark.,²¹ yaptığı bir çalışmada

19 olgunun minimum 6 aylık takip sonuçları bildirilmiş, 15 (%78.9) olgunun görme keskinliğinde 1 sıra ve üzerinde artış görülmüştür. Üç (%15.8) olguda görme keskinliği değişmezken, 1 (%5.3) olguda 1 sıra azalmıştır. Ortalama santral maküla kalınlığının FDT öncesi ve sonrası değerleri karşılaştırıldığında istatistiksel olarak anlamlı bir azalma görülürken, OKT'de subretinal sıvının 17 (%89.4) gözde tamamen gerilediği, 1 (%5.3) gözde kısmen gerilediği ve 1 (%5.3) gözde sıvıda artış olduğu bildirilmiştir. Batıoğlu ve ark.,²² çalışmasında ise 6 olgunun takibinde tüm gözlerde 1. ayda submaküler sıvının kaybolduğu ve ortalama 5.3 aylık izlem süresince nüks olmadığı görülmüştür. Görme keskinliği 2 gözde aynı kalırken, 4 gözde 2 sıra ve üzeri artış gözlenmiş, tüm gözlerde submaküler sıvının kaybolması ile paralel olarak maküler otoflüresansda değişik paternler izlenmiştir. Bizim çalışmamızda da daha önceki çalışmalara benzer şekilde olguların %86'sında birinci ayda bir sıra ve üzerinde görme artışı belirlenmiş, 3. Ay kontrolünde %96 olguda subretinal sıvının tamamen kaybolduğu görülmüştür.

FDT'nin etki mekanizması henüz tam olarak anlaşılamamıştır ancak koroidal yapılarda meydana getirdiği değişikliklerle etkili olduğu düşünülmektedir. FDT sonrasında koroidal venlerin çaplarında belirgin azalma olduğu saptanmıştır.^{25,26}

FDT sonrası koroidal kalınlığın değerlendirildiği 30 olgulu bir çalışmada, tedavi öncesinde ortalama 435.54±102.91 µm olan koroid kalınlığı, tedavi sonrası birinci ayda 373.63±106.01 µm, üçüncü ayda 360.69 ±111.06 µm ve altıncı ayda 369.00±108.12 olarak bulunmuştur.²⁶

Argon lazer ve FDT sonrası koroidal kalınlığın değerlendirildiği başka bir çalışmada koroidal kalınlığın ve ISYA'da hiperpermeabilitenin FDT grubunda anlamlı bir şekilde azaldığı belirlenmiştir. Bu çalışmada ayrıca FDT grubunda 2. günde koroidal kalınlığın belirgin olarak arttığı ancak ilk hafta sonunda başlangıç seviyesine gerilediği ve sonraki takiplerde anlamlı bir şekilde azalmaya devam ettiği belirlenmiştir.

FDT sonrasında erken dönemde oluşan koroidal kalınlık artışının, oksidatif hasara sekonder salınan mediatorlerin kapiller permeabiliteyi arttırması ve eksudasyona yol açması sonucunda oluştuğu düşünülmektedir.²⁷

Bu çalışmada kronik SSKR olgularında yarı doz FDT etkinliğini ve OKT bulguları üzerinde yaptığı değişiklikleri değerlendirmeyi amaçladık. Bizim çalışmamızda da önceki çalışmalara benzer şekilde FDT sonrası ilk hafta içinde hem koroid kalınlığında artış hem de görme keskinliğinde azalma saptanmıştır. Ancak birinci ay kontrolünde ortalama görme keskinliği başlangıç düzeyinden daha iyi bir düzeye ulaşmış, ortalama koroid kalınlığı da başlangıçtan daha ince olarak ölçülmüştür. Bu bilgiler ışığında klinik uygulamalar sırasında tedavi sonrasında ilk hafta içinde görme keskinliğinde kötüleşme olabileceği konusunda hastalar uyarılmalıdır. Çalışmamızda olguların minimum 6 aylık takiplerde 1 olgu dışında herhangi bir tekrarlama olmamıştır. Daha önce yapılan çalışmalarda da FDT sonrası tekrarlama oranları oldukça düşüktür.

Sonuç olarak FDT kronik rekürren SSKR'li olgularda etkili bir tedavidir. Anatomik ve fonksiyonel iyileşmeyi hızlandırmakta rekürrensleri azaltmaktadır.

KAYNAKLAR/REFERENCES

- Guyer DR, Gragoudas ES. Central serous chorioretinopathy. In Albert DM, Jakobiec FA (eds): Principles and practice of ophthalmology. WB Saunders Co. Philadelphia 1994;2:818-25.
- Wang M, Munch IC. Central serous chorioretinopathy. Acta Ophthalmol 2008;86:126-45.
- Marmor MP. New hypothesis on the pathogenesis and treatment of serous retinal detachment. Graefes Arch Clin Exp Ophthalmol 1998;226:548-52.
- Guyer DR, Tanuzzi LA. Digital ICGA of the central serous chorioretinopathy. Arch Ophthalmol 1994;112:1057-62.
- Hamzah F, Shinojima A, Mori R, et al. Choroidal thickness measurement by enhanced depth imaging and swept-source optical coherence tomography in central serous chorioretinopathy. BMC Ophthalmol 2014;14:145.
- Kuroda S, Ikuno Y, Yasuno Y, et al. Choroidal thickness in central serous chorioretinopathy. Retina 2013;33:302-8.
- Yannuzzi LA, Slakter JS, Gross NE, et al. Indocyanine green angiography-guided photodynamic therapy for treatment of chronic central serous chorioretinopathy: a pilot study. Retina 2003;23:288-98.
- Taban M. Chronic central serous chorioretinopathy: photodynamic therapy. Am J Ophthalmol 2004;137:1073-80.
- Tarantola RM., Law JC, Recchia FM. Photodynamic therapy as treatment of chronic idiopathic central serous chorioretinopathy. Lasers in Surgery and Medicine 2008;40:671-5.
- Chan WM, Lam DSC. Choroidal vascular remodelling in central serous chorioretinopathy after indocyanine green guided photodynamic therapy with verteporfin: a novel treatment at the primary disease level. Br J Ophthalmol 2003;87:1453-8.
- Colucciello M. Choroidal neovascularization complication photodynamic therapy for central serous retinopathy. Retina 2006;26:239-42.
- Chan WM, Lai TY, Lai RY, et al. Safety enhanced photodynamic therapy for chronic central serous chorioretinopathy: one-year results of a prospective study. Retina 2008;28:85-93.
- Reibaldi M, Cardascia N, Longo A, et al. Standard-fluence versus low-fluence photodynamic therapy in chronic central serous chorioretinopathy: nonran-domized clinical trial. Am J Ophthalmol 2010;149:307-15.
- Jirarattanasopa P, Ratanasukon M, Bhurayanontachai P. The one-year results of half-dose photodynamic therapy with verteporfin in chronic or recurrent central serous chorioretinopathy. J Med Assoc Thai 2012;95:56-60.
- Karakus SH, Basarir B, Pinarci EY, et al. Long-term results of half-dose photodynamic therapy for chronic central serous chorioretinopathy with contrast sensitivity changes. Eye. 2013;27:612-20.
- Nicolò M, Zoli D, Musolino M, et al. Association between the efficacy of half-dose photodynamic therapy with indocyanine green angiography and optical coherence tomography findings in the treatment of central serous chorioretinopathy. Am J Ophthalmol 2012;153:474-80.
- Piccolino FC, de la Longrais RR, Ravera G, et al. The foveal photoreceptor layer and visual acuity loss in central serous chorioretinopathy. Am J Ophthalmol 2005;139:87-99.
- Nicolò M, Eandi CM, Alovise C, et al. Half-fluence versus half-dose photodynamic therapy in chronic central serous chorioretinopathy. Am J Ophthalmol 2014;157:1033-7
- Alkin Z, Perente I, Ozkaya A, et al. A. Comparison of efficacy between low-fluence and half-dose verteporfin photodynamic therapy for chronic central serous chorioretinopathy. Clin Ophthalmol 2014;8:685-90
- Alkin Z, Kapran Z, Altan T, ve ark. Kronik santral seröz korioretinopati tedavisinde fotodinamik tedavi sonuçları. Ret-Vit 2010;18:23-8.
- Türkcü FM, Yüksel H, Şahin A, ve ark. Kronik santral seröz korioretinopatili olgularda yarı doz verteporfin ile uygulanan fotodinamik tedavi sonuçları. Ret-Vit 2013;21:274-8.
- Batoğlu F, Özmert E, Demirel S, ve ark. Kronik santral seröz korioretinopatide fotodinamik tedavi sonrası OCT ve fundus otoflöresans bulguları. Ret-Vit 2007;15:99-102.
- Uetani R, Ito Y, Oiwa K, et al. Half-dose vs. one-third-dose photodynamic therapy for chronic central serous chorioretinopathy. Eye 2012;26:640-9.
- Zhao M, Zhang F, Chen Y et al. A 50% vs 30% Dose of verteporfin (photodynamic therapy) for acute central serous chorioretinopathy: one-year results of a randomized clinical trial. JAMA Ophthalmol. 2015; doi: 10.1001/jamaophthalmol.2014.5312.
- Hua R, Liu L, Li C, et al. Evaluation of the effects of photodynamic therapy on chronic central serous chorioretinopathy based on the mean choroidal thickness and the lumen area of abnormal choroidal vessels. Photodiagnosis Photodyn Ther 2014;11:519-25.
- Zeng J, Yan YY, Ding XY, et al. Choroidal thickness after half-dose verteporfin photodynamic therapy in chronic central serous chorioretinopathy. Zhonghua Yan Ke Za Zhi 2013;49:490-4.
- Maruko I, Iida T, Sugano Y, et al. Subfoveal choroidal thickness after treatment of central serous chorioretinopathy. Ophthalmology 2010;117:1792-9.