

Ratlarda Radyasyon Retinopatisi ve Verapamilin Koruyucu Etkisi

Mustafa CENGİZ¹, Yavuz BARDAK², Mustafa AKTEKİN³, Murat GÜRKAYNAK⁴, Lale ATAHAN⁵

ÖZET

Bir kalsiyum kanal blokörü olan verapamilin, radyasyon uygulanan ratlarda radyasyon retinopatisine karşı koruyucu etkisi ultrastrüktürel düzeyde incelendi. Kontrol grubundaki (n=10) ratlar, deney ortamında araştırma boyunca 8 hafta süre ile izlendi. Radyasyon grubundaki (n=10) ratlara, tüm kraniuma tek fraksiyonda 5 Gy eksternal radyasyon uygulandı ve 8 hafta boyunca takip edildi. Radyasyon-verapamil grubundaki (n=20) ratlar, radyasyon grubundaki ratlarla aynı şekilde radyasyona maruz bırakıldı, fakat ek olarak radyasyonun verildiği ilk günden başlamak üzere 8 hafta boyunca her gün subkutan 8mg/kg olacak şekilde verapamil HCl uygulandı. Retinadan alınan kesitler elektron mikroskobu ile incelendi. Myelin figürler radyasyon grubundaki örneklerde fotoreseptör hücrelerinde izlenirken radyasyon-verapamil grubunda izlenmedi. Vasküler kollapsa işaret eden endotel hücre kıvrımlarının artışının radyasyon grubunda çok miktarda olduğu, buna karşılık radyasyon-verapamil grubunda çok az olduğu izlendi. Sitoplazma ve mitokondri ödemi, sitoplazmada veziküllerin ve diğer organellerin sayıları incelendiğinde, radyasyon-verapamil grubunda da endotel sitoplazma ve mitokondri ödemi olmakla beraber radyasyon grubuna göre daha az olduğu saptandı. Vezikül sayısındaki azalmanın radyasyon grubunda radyasyon-verapamil grubunda da endotel sitoplazma ve mitokondri ödemi olmakla beraber radyasyon grubuna göre daha az olduğu saptandı. Vezikül sayısındaki azalmanın radyasyon grubunda radyasyon-verapamil grubuna göre daha belirgin olduğu tesbit edildi. Radyasyon-verapamil grubunda genel morfolojinin daha az bozulduğu, sitoplazmada ribozomlar ve diğer organellerin daha yoğun olduğu, normale daha yakın olduğu buna karşılık radyasyon grubunda morfolojinin daha şiddetli bozulduğu dikkati çekti. Çalışmamız sonucunda, düşük doz radyasyon uygulamasından sonra retinal patolojilerin genel olarak verapamil kullanan grupta daha az olduğu görülmüş, verapamilin radyasyon retinopatisini önlemede yararlı olabileceği, fakat klinik kullanım için daha kapsamlı çalışmalara ihtiyaç olduğu kanısına varılmıştır.

ANAHTAR KELİMELEER : Radyasyon retinopatisi, rat, verapamil.

SUMMARY

RADIATION RETINOPATHY AND PROTECTIVE EFFECT OF VERAPAMIL IN RATS

In rats, protective effect of verapamil (a calcium canal blocker) against radiation retinopathy was investigated. Control group (n:10) was followed up for 8 weeks in experimental conditions. Radiation group (n:10) was exposed to 5 Gy external radiation to whole cranium in 1 session and followed up

1. Uz.Dr., H.Ü.Tıp Fak. Radyasyon Onkoloji AD.
2. Yard.Doç.Dr., Süleyman Demirel Üniversitesi Tıp Fak. Göz Hastalıkları AD.
3. Uz.Dr., H.Ü.Tıp Fak.Radyasyon Onkolojisi AD.
4. Prof.Dr., H.Ü.Tıp Fak.Radyasyon Onkolojisi AD.

for 8 weeks. Radiation-Verapamil group (n:20) was exposed to same radiation as radiation group and also received 8mg/kg daily subcutaneous injection of verapamil HCl for 8 weeks. Retinal sections were examined with electron microscopy. Myelin figure in photoreceptor cells, were detected in radiation group but not in radiation-verapamil group. Vascular collapse findings, cytoplasmic and mitochondrial edema, decrease in vesicle count were more prominent in radiation group than radiation-verapamil group. General morphological appearance was more disturbed in radiation-verapamil group than radiation group. In conclusion, verapamil has protective effect against radiation retinopathy following low dose radiation exposure but further investigations should be carried out for clinical applications. **Ret-vit 1999; 7: 104-109**

KEY WORDS : Radiation retinopathy, rat, verapamil.

Radyoterapi baş-boyun, intrakranial ve oküler tümörlerin tedavisinde sıklıkta kullanılan bir tedavi yöntemidir. Gözün tedavi alanına girdiği durumlarda ortaya çıkabilen komplikasyonlar radyoterapide önemli bir sorun oluşturur^{1,2}.

Orbital yapılar içinde radyasyona duyarlılığın en fazla lenste olduğu, daha sonra sırasıyla konjunktiva, kornea, uvea, retina ve optik sinirin izlendiği bildirilmiştir^{2,3,4}. Bu komplikasyonların bazıları çeşitli tedavi yöntemleriyle düzeltilebilirken, özellikle radyasyona bağlı retinopati önemli bir sorun olarak karşımıza çıkmaktadır. Retinopatinin temel nedeni retinovasküler hasardır. Radyoterapiden sonra progressif olarak küçük retinal damarlarda obstrüksiyon ortaya çıkmakta, bunun sonucu olarak gelişen retinal iskemi ve ödem görme kaybına neden olmaktadır^{2,5,6}.

Son yıllarda, radyasyona bağlı komplikasyonların önlenmesinde verapamil, nifedipin gibi çeşitli kalsiyum (Ca) kanal blokörlerinin olumlu etkileri bildirilmektedir^{7,8}. Kalsiyum antagonistlerinin olumlu etkilerinin nedeni tam olarak bilinmemektedir. Ancak apoptos ve inflamatuvar hücre ölümünde kalsiyumun çok önemli bir element olduğu gösterilmiştir. Kalsiyum antagonistlerinin deneysel çalışmalarda bu olayları azalttığı izlenmiştir⁹⁻¹¹.

Diyabetik ratlar üzerinde yapılan çalışmalarda verapamilin diyabetik katarakt ve retinopati gelişmesini önlediği gösterilmiştir. Literatürde, radyasyon retinopatisinde verapamilin koruyucu etkinliğini araştıran çalışma bulunmaktadır.

Bu çalışmada, bir kalsiyum kanal blokörü olan verapamilin, radyasyon uygulanan ratlarda radyasyon retinopatisine karşı koruyucu etkisi ultrastrüktürel düzeyde incelenmiştir.

GEREÇ -YÖNTEM

Bu çalışmada 180-250 g ağırlığında, toplam 40 adet dişi Wistar Albino rat kullanıldı. Ratlar rastgele 3 gruba ayrıldı. Kontrol grubundaki (n=10) ratlar, deney ortamında araştırma boyunca 8 hafta süre ile izlendi. Radyasyon grubundaki (n=10) ratlara, tüm kraniuma tek fraksiyonda 5 Gy eksternal radyasyon uygulandı ve 8 hafta boyunca takip edildi. Radyasyon-verapamil grubundaki (n=20) ratlar, radyasyon grubundaki ratlarla aynı şekilde radyasyona maruz bırakıldı, fakat ek olarak radyasyonun verildiği ilk günden başlamak üzere 8 hafta boyunca her gün subkutan 8 mg/kg olacak şekilde verapamil HCl (Isoptin ampul-Knoll) uygulandı. Araştırma sırasında her 3 grup da aynı koşullarda izlendi. Rantlara normal sıçan yemi ve su verildi.

Işınlama öncesi ratlara subkutan olarak 80

mg/kg ketamin hidroklorid (Ketalar, Parke-Davis, Morris Plains) ile anestezi indüksiyonu yapıldı. Işınlanmayan kontrol grubuna da aynı şekilde anestezi uygulandı. Daha sonra hayvanlar supin pozisyonunda ön ve arka ekstermitelerinden, boyun ve kuyruklarından sabitleştirildi. Radyasyon ve radyasyon-verapamil gruplarındaki hayvanlara ışınlama için verimi 152.78 cGy/dakika olan cobalt-60 teleterapi cihazı (Theratron 780 C, Kanada) kullanılarak tüm kraniuma, 1 cm derinliğe, tek fraksiyonda, 5 Gy eksternal radyasyon verildi.

Sekiz haftalık araştırma süresinin sonunda, bütün ratlara eter anestezisi altında, enükleasyon ve olabilecek en kısa süre içerisinde (1-2 dakika) retinalarından örnekleme yapıldı. Böylece retinada oluşabilecek muhtemel iskemik değişikliklerin önüne geçilmeye gayret edildi. Daha sonra intrakardiyak kan alınarak ratlar feda edildi. Retina örnekleri optik sinirin bir papilla çapı temporalinden yaklaşık 2-3 mm genişliğinde retina, koroid ve skleranın tüm katların içerecek biçimde alındı.

Alınan dokular %2.5'lük gluteraldehit ile 24 saat tesbit edildikten sonra osmium tetroksit ile 1 saat süreyle postfiksasyon yapıldı. Daha sonra dokular alkol serilerinden geçilerek dehidrate edildi ve Araldite CY 212 içerisine gömüldü. Hazırlanan bu bloklardan ultratom ile 1-2 μ 'luk yarı ince kesitler alındı.

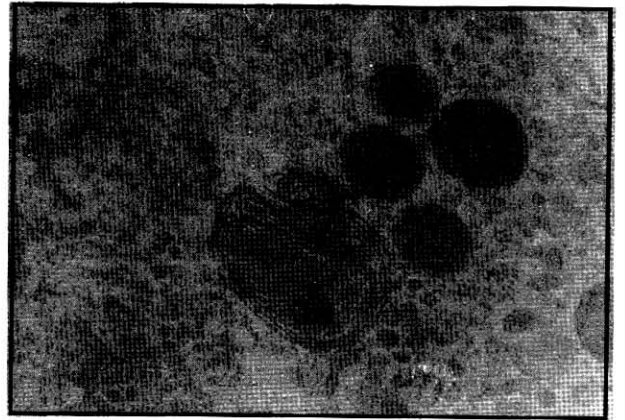
Bu kesitler ışık mikroskopisinde çalışılmak üzere toluidin mavisi ile boyandı ve mikroskopik çalışma yapıldı. Işık mikroskopisinde örnekleme yeterli olduğu görüldükten sonra ultratom kullanılarak 60-90 nm'lik yeni kesitler alındı. Bu ince kesitler uranil asetat ve kurşun sitrat kullanılarak kontrastlandı ve elektron mikroskopunda incelendi. Elektron mikroskopik çalışmada özellikle retinal vas-

küler yapılar değerlendirildi. Endotel hücrelerindeki hasar ve derecesi her üç grup için karşılaştırmalı olarak incelendi. Hücrelerde myelin figür, ödem, vasküler kollapsı düşündürülen membran değişiklikleri araştırıldı.

SONUÇLAR

Normalde izlenmeyen ancak hücresel hasarın göstergesi olan myelin figürler radyasyon grubundaki örneklerde fotoreseptör hücrelerinde ve tam spesifiye edilmeyen, belirgin organel özellikleri olmayan hücrelerde izlenirken radyasyon-verapamil grubunda izlenmedi (Şekil 1). Makro düzeyde vasküler kollapsa işaret eden endotel hücre kıvrımlarının artışının radyasyon grubunda çok miktarda olduğu, buna karşılık radyasyon-verapamil grubunda çok az olduğu izlendi (Şekil 2). İlaç grubundaki bulguların normale yakın olduğu gözlemlendi.

Hücre hasarının ilk göstergeleri olan sitoplazma ve mitokondri ödemi, sitoplazmada veziküllerin ve diğer organellerin sayıları incelendiğinde, radyasyon-verapamil grubunda da endotel sitoplazma ve mitokondri ödemi olmakla beraber radyasyon grubuna göre daha



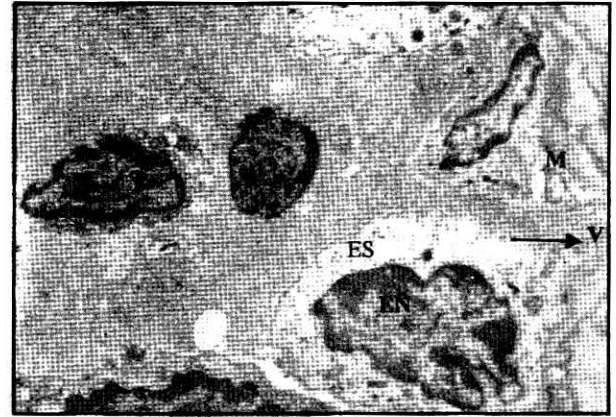
Şekil 1.

Radyasyon grubunda hücresel hasarın göstergesi olan myelin figürler izlenmektedir. (x30000) MF Myelin Figür.



Şekil 2.

Endotel hasarı nedeniyle krista kaybı olan, ödemli mitokondri, kıvrıntılı endotel yüzeyi izlenmektedir. (x 15000) M: Mitokondri, EY: Endotel yüzeyi, EN: Endotel Nükleusu .

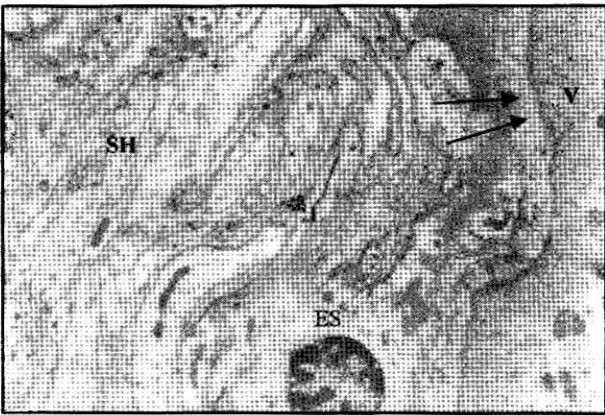


Şekil 4.

Radyasyon hasarı nedeniyle ödemli sitoplazma, ödemli mitokondri ve sitoplazmada veziküllerin azalmış olduğu görülmektedir (x 6000) ES: Endotel Sitoplazması, EN: Endotel nükleusu, V: Vezikül, M: Mitokondri..

az olduğu ve normal morfolojiye daha yakın olduğu görüldü. Endotel hasarının göstergesi olan vezikül sayısındaki azalmanın radyasyon grubunda radyasyon-verapamil grubuna göre daha belirgin olduğu tesbit edildi (Şekil 3, Şekil 4).

Radyasyon-verapamil grubunda genel morfolojinin daha az bozulduğu, sitoplazmada ribozomlar ve diğer organellerin daha yoğun olduğu normale daha yakın olduğu buna karşılık radyasyon grubunda morfolojinin daha şiddetli bozulduğu dikkati çekti.



Şekil 3.

Radyasyon-verapamil grubuna ait bu fotoğrafta genç morfolojinin radyasyon grubuna göre daha az bozulduğu dikkati çekmektedir. (x5000) SH: Sinir Hücresi, V : Veziküller, ES: Endotel sitoplazması..

TARTIŞMA

Radyasyona bağlı gelişen retinopatinin sebebi vasküler hasardır^{2,5,6}. Radyasyon uygulamasından sonra perivaskülit, mikroanevrizmalar, telenjektaziler, neovaskülarizasyon, vitreus hemorajisi, proliferatif, traksiyonel retina dekolmanı ve neovasküler glokom, optik atrofi gibi çeşitli komplikasyonlar gelişebilmektedir^{2,5,6}.

Radyasyon retinopatisi oluşması için gerekli minimum radyasyon dozu fraksiyone konvansiyonel uygulamalarda 45 Gy üzeri olarak belirtilmiştir¹³. Daha düşük dozlarda klinik retinopatinin ortaya çıkması için yüksek fraksiyon dozlu tedaviler¹⁴⁻¹⁶, radyoterapiyle birlikte yoğun kemoterapi uygulanması¹⁶⁻¹⁷, diyabet¹⁸ gibi bazı risk faktörlerinin olması gereklidir. Yüksek fraksiyon dozlarında, toplam doz düşük olsa bile retinopati bildirilmiştir. Graves oftalmopatisi nedeniyle 30 Gy/10 fraksiyonda radyoterapi uygulanan 3 hastada retinopati geliştiği bildirilmiştir¹⁶. Kinyoun ve arkadaşlarının yaptığı bir çalışmada, 40 Gy/10 fraksiyonda ışınlama yapılan tüm olgularda klinik retinopati geliştiği izlenmiştir¹⁷. Klinik retinopati gelişmesi için

gerekli latent sürenin 1.5 ile 3 yıl arasında değiştiği bildirilmiştir^{2,6,12}. Çalışmamızda izlem süresinin az olması ve 5 Gy gibi görece olarak düşük doz uygulanması nedenleriyle, denek gruplarımızda klinik düzeyde retinopati gözlenmemiştir.

Klinik olarak hiç bir yakınmanın görülmediği konvansiyonel radyoterapi uygulamaları sonrası ise ultrastüktürel düzeyde değişiklikler rapor edilmiştir. Archer ve arkadaşlarının yaptığı deneysel bir çalışmada 2 Gy'lik fraksiyonlarla toplam 20 Gy radyasyon uygulamasını izleyen dönemde retina elektron mikroskopu ile değerlendirilmiş ve retinal vasküler yapılarda değişikliklerin olduğu, özellikle endotel hücrelerin kaybı, daha az olarak perisit hücrelerinin kaybı ve asellüler, kollabe olmuş kapillerin varlığından söz edilmiştir⁵. Çalışmamızda uygulanan dozun göreceli olarak düşük olması nedeni ile Archer ve ark. belirttiği endotel hücre kaybı izlenmemiştir. Ancak radyasyon grubunda vasküler kollapsa neden olabilecek düzeyde endotel yüzey kıvrıntılarının artışı söz konusudur. Sitoplazma ve mitokondri ödemi, mitokondride myelin figürlerin varlığı ise hücre hasarının reversibl olduğunu düşündüren değişiklikler olarak dikkati çekmiştir.

Ca antagonistlerinin radyoterapide kullanımıyla ilgili literatürde çok az çalışma vardır. Nifedipin radyasyon özaflatının tedavisinde oldukça yararlı bulunmuştur⁸. Diğer bir çalışmada ratlara verilen çeşitli Ca antagonistlerinin tüm vücut radyasyonuna bağlı öldürücü etkiyi azalttığı ortaya konmuştur⁷. Ca antagonistleri ile fareler üzerinde yapılan başka bir çalışmada flunarizim, nifedipin ve verapamilin intradermal tümörler üzerine etkisi incelenmiş ve düşük dozlarda bütün Ca antagonistlerinin tümör kan akımını artırarak radyasyona olan duyarlılığı artırdıklarını, yüksek dozlarda ise, kan akımının azalması ile hipoksi ve do-

layısı ile tümör radyasyon duyarlılığında azalma bildirilmiştir²⁰. Literatürde, verapamilin diyabetik katarakt ve retinopatiyi azaltıcı etkisi gösterilmiştir^{21,22}. Çalışmamızda radyoterapi komplikasyonlarının önleminde daha önce kullanılması nedeniyle Ca antagonisti olarak verapamil seçilmiştir. Ayrıca verapamil dozu da yine literatürde diyabetik ratlar üzerinde yapılan çalışmalar dikkate alınarak belirlenmiştir^{21,22}.

Çalışmamız sonucunda, düşük doz radyasyon uygulamasından sonra retinal patolojilerin genel olarak verapamil kullanan grupta daha az olduğu görülmüş, verapamilin radyasyon retinopatisini önlemede yararlı olabileceği, fakat klinik kullanım için daha kapsamlı çalışmalara ihtiyaç olduğu kanısına varılmıştır.

KAYNAKLAR

- 1) Moss W T. The Orbit. In James D Cox: Moss Radiation Oncology, (7th ed), Mosby Company Philadelphia 1994; pp: 246-59.
- 2) Parsons J T, Fitzgerald CR, Hood CI, Ellingwood KE, Bova FJ, Million RR. The effects of irradiation on the eye and optic nerve. Int J Radiat Oncol Biol Phys 1983;9:609-22.
- 3) Henk J M, Whitelocke R A F, Warrington A P, et al Radiation dose to the lens and cataract formation In J Radiat Oncol Biol Phys 1993;25:815-20.
- 4) Sagerman R H. Radiation induced cataracts: simple but difficult to quantify. Int J Radiat Oncol Biol Phys 1993;26:713-4.
- 5) Archer D B, Amoaku W M K, Gardner T A. Radiation retinopathy-clinical, histopathological, ultrastructural and experimental correlations. Eye 1991;5:239-51.
- 6) Haireh S S. Post-radiation retinopathy Br J Ophthalmol 1970;54:705-14.
- 7) Floersheim G L. Calcium Antagonists protect mice against lethal doses of ionizing radiation.Br J Radiol 1992;65:1025-9.
- 8) Finkelstein E. Nifedipin for radiation oesophagitis. Lancet 1986;24:1205-6.

- 9) Duvall E, Wille A H. Death and the cell. *Immunol. Today* 1986;7:115-9.
- 10) Fawthrop D J, Boobis A R, Davies D S. Mechanisms of cell death. *Toxicology* 1991;65:437-44.
- 11) Ray S D, Kamendulis L M, Gurule M W et al. Ca antagonists inhibit DNA fragmentation and toxic cell death induced by acetaminophen. *The FASEB J* 1995;7:453-63.
- 12) Parsons J T, Bova F J, Fitzgerald C R, et al. Radiation retinopathy after external-beam irradiation. Analysis of time-dose factors. *Int J Radiat Oncol Biol Phys* 1994; 30:765-73.
- 13) Özşahin M, Belkacemi İ, Pene F et al. Total-body irradiation and cataract incidence: A randomized comparison of two instantaneous dose rates. *Int J Radiat Oncol Biol Phys* 1993;28:343-7.
- 14) Ching S V, Gillette S M, Powers B E et al. Radiation induced ocular injury in the dog: A histological study. *Int J Radiat Oncol Biol Phys* 1990;19:321-8.
- 15) Kinyoun J L, Kalina R E, Brower S A, et al. Radiation retinopathy after orbital irradiation for graves ophthalmopathy *Arch Ophthalmol* 1984;102:1473-6.
- 16) Nikoskelainen E, Joensuu H. Retinopathy after irradiation for graves ophthalmopathy. *Lancet* 1989;690-691.
- 17) Lopez P F, Sternberg P Jr, Dabbs C K et al. Bone Marrow transplant retinopathy. *Am J Ophthalmol* 1991;112:635-46,
- 18) Viebahn M, Barricks M E , Osterloh M D. Synergism between diabetic and radiation retinopathy *Br J Ophthalmol* 1991, 75:629-32.
- 19) Hightower K R, Giblin F J, Reddy V N. Changes in the distribution of lens calcium during development of X-ray cataract. *Invest Ophthalmol Öis Sei* 1983;24:1188-93.
- 20) Wood P J, Hirst D G. Calcium antagonists as radiation modifiers site specificity in relation to tumor response. *Int J Radiat Oncol Biol Phys* 1989;16:1141-4.
- 21) Çekiç O, Bardak Y. Lenticular Calcium, magnesium, and iron levels in diabetic rats and verapamil effect. *Ophthalmic Res.* 1998;30:107-112.
- 22) Pierce N G, Afzal N, Kroeger E A, et al. Cataract formation is prevented by administration of verapamil to diabetic rats. *Endocrinology* 1989;125:730-5.