

Endofitik Optik Disk Anjiomu

Murat TUNÇ¹, A. Osman SAATÇİ², Üzeyir GÖNENÇ³,
Tülin BERK², Süleyman KAYNAK⁴, Mehmet ERGİN⁵

ÖZET:

Von Hippel-Lindau sendromunun da bir parçası olabilen endofitik optik disk anjiomları oldukça nadir görülen damarsal hamartomlar olup genellikle tek taraflı ve klinik olarak asemptomatiktir. Biz, optik disk anjiomu olan iki olgunun klinik ve anjiografik özelliklerini tanımlayarak, bu antinenin özelliklerini vurgulayacağız. Her ne kadar bir olgumuzda laser fotokoagulasyonla başarılı olarak tedavi edilen retina anjiomu varsa da izlem süresince optik disk anjiomuna bağlı komplikasyon gözlenmemiştir.

Anahtar Kelimeler: Fotokoagulasyon, optik disk anjiomu, retinal anjiomatosis

SUMMARY

ENDOPHYTIC OPTIC DISC ANGIOMA

Endophytic optic disc angiomas which are usually unilateral and clinically asymptomatic are extremely rare vascular hamartomas and they can be a subtle component of von Hippel-Lindau syndrome. We hereby describe the clinical and angiographic features of two cases with optic disc angioma and underline the characteristics of this entity. Though one of our patients had also a retinal angioma that was treated successfully with laser photocoagulation, no complication related to optic disc angioma has been noticed during the course of follow up. *Ret-vit: 1994; 2:295-8*

Key Words: Optic disc angioma, photocoagulation, retinal angiomatosis.

Optik diskin kapiller anjiomu, oldukça nadir görülen, tek başına olabileceği gibi von Hippel-Lindau sendromunun da bir parçası olarak karşılaşılabilen klinik bir antitedir.¹⁻⁸

Gass⁹ optik disk anjiomlarının yerleşimlerine göre endofitik, ekzofitik jukstapapiller ve intranöronal olarak incelenmesini önermiştir. Endofitik tipte anjiom önceleri optik diskin

yüzeyinde, küçük dilate kapiller yumak görünümünde olup, giderek büyüyebilir ve bütün disk yüzeyini kaplayarak komşu retinayı da tutabilir. Endofitik anjiom sıklıkla diskin temporal bölümünde lokalize olur.⁴ Jukstapapiller ekzofitik anjiom ise, diske komşu retinanın orta ve dış katlarından köken alır ve unilateral papilödem, papillit, koroidit, peripapiller subretinal membran veya koroid hemanjiomu ile karışabilir.^{1,2}

Anjiomatosis retinayı konu alan olgu sayımları Türk literatüründe mevcutsa da, erişebildiğimiz kadarıyla optik disk anjiomunu konu alan yayın yoktur.¹⁰⁻¹⁵ Bu nedenle optik disk anjiomu olan iki olgu sunularak, bu antinenin, klinik ve anjiografik özellikleri tartışılacaktır.

Geliş :26.7.1994

Kabul:19.8.19934

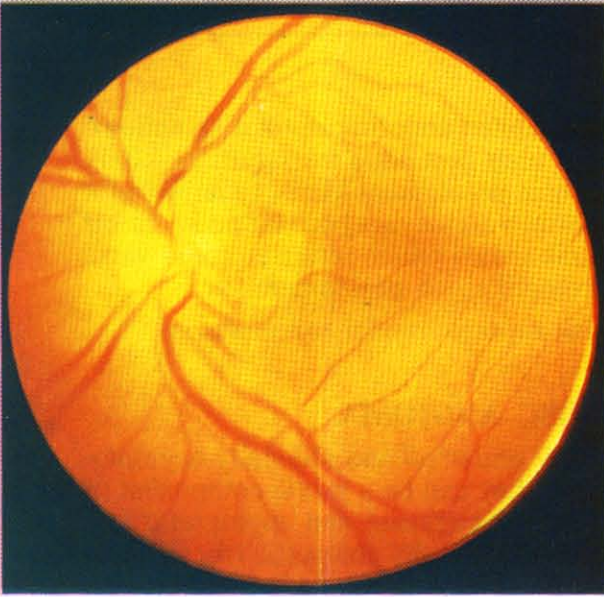
Yazışma: Osman Saatçi

Mithat paşa cd. 665/4 Hatay İzmir

- 1 Ar Gör Dr 9 Eylül ÜTF Göz Hastalıkları ABD
- 2 Yrd Doç Dr 9 Eylül ÜTF Göz Hastalıkları ABD
- 3 Öğ Gör Dr 9 Eylül ÜTF Göz Hastalıkları ABD
- 4 Doç Dr 9 Eylül ÜTF Göz Hastalıkları ABD
- 5 Prof Dr 9 Eylül ÜTF Göz Hastalıkları ABD

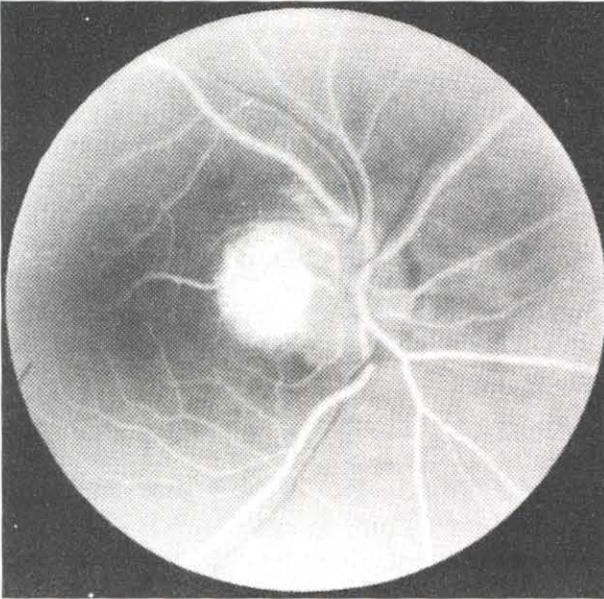
Olgu 1

54 yaşında, özgeçmiş ve ailesel öyküsü doğal olan kadın hastanın yapılan rutin oftalmolojik muayenesinde, her iki gözde görme görme keskinliği 10/10 düzeyinde olup, intraoküler basınçları normal sınırlardaydı. Biyomikroskopik inceleme doğal olup, sağ

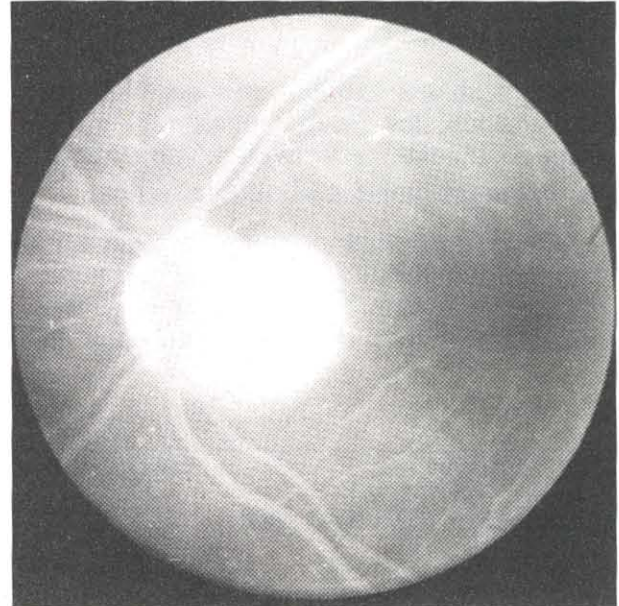


Res 1: 1. Olgu, sol göz, optik disk anjionu.

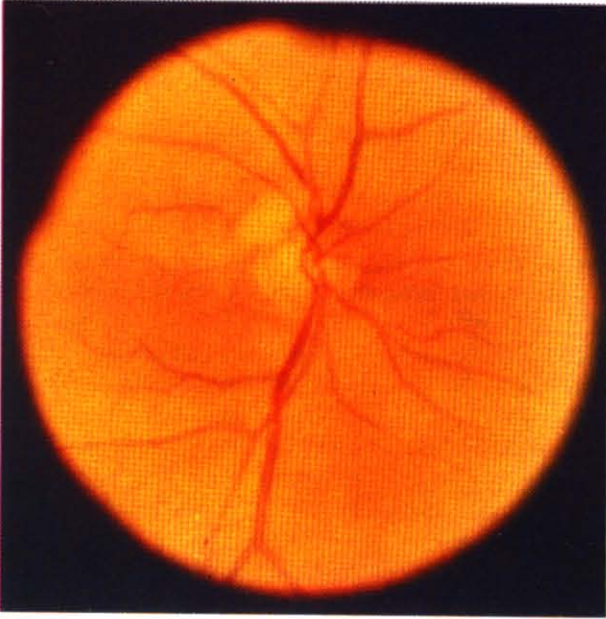
fundusun indirekt oftalmoskopi ve Goldmann'ın üç aynalı kontakt lensi ile yapılan muayenesinde patolojik bir bulgu saptanmamışken, sol gözde optik diskin göreceli olarak temporal yarısı üzerinde lokalize, üzerinde yoğun kapiller yapı bulunduğu izlenimi veren kabarık kitle (Res 1) ve saat 3 kadranında makula temporalinde 1.5-2 disk çapında besleyici damarları olan kabarık ikinci bir kitle izlendi. Anjiyografik tetkikte, optik diskteki kitlede erken fazlardan başlayarak giderek artan hiperfloresans izlendi (Res 2 ve 3). Her iki gözde de renkli görme ve görme alanı muayeneleri doğaldı. Bu bulgularla, anjiomatozis retina düşünülen hastanın, beyin manyetik rezonans incelemesi ve abdominal tomografisi doğaldı. Dahili ve nörolojik muayenede patolojik bir bulgu saptanmadı. Ailesel tarama menfiydi. Makula temporalindeki anjiom, hem doğrudan besleyici damar üzerine, hem de anjiom üzerine argon yeşil laser ile atış yapılarak, 200 µm spot büyüklüğü, 0.2-0.5 saniye ve 300 mW parametreleriyle 191 şut ile ablate edildi. Üç aylık aralıklarla izlenen hastanın bir yıllık izleniminde optik disk anjiomunda bir değişiklik gözlenmedi. Periferik anjiomun ise tek seans fotokoagülasyon ile ablate olduğu izlendi.



Res 2: 1. Olgu, sol göz, floresein anjiyografisi, arteriovenöz faz, anjiom sahasında hiperfloresans.



Res 3: 1. Olgu, sol göz, floresein anjiyografisi, venöz faz, artmış hiperfloresans



Res 4: 2. Olgu, sağ göz, optik disk anjiomu.

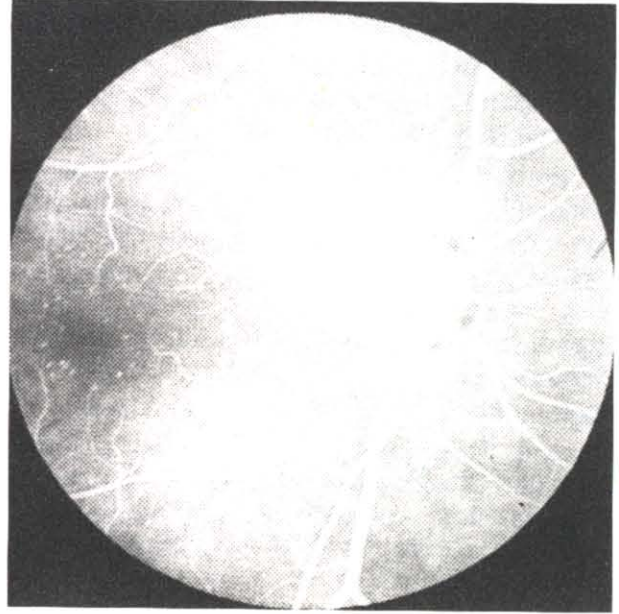
Olgu 2

69 yaşında özgeçmiş ve ailesel öyküsü doğal olan kadın hastanın, polikliniğimizdeki rutin göz muayenesinde, tashihle her iki gözde görme keskinliği 10/10 düzeyindeydi. Intraoküler basınçlar normal sınırlarda olup, biyomikroskopik inceleme doğaldı. Sol gözün fundoskopik incelemesi tamamen doğalken, sağ gözde optik diskin superotemporalinde yerleşen, sarımsı pembe renkte, ince damarlar ihtiva eden kitle görüldü (Res 4). Periferik retina doğaldı. Çekilen anjiografide, saptanan kitlede hemen erken dönemden başlayarak, giderek artan hiperfloresans saptandı (Res 5).

Renkli görmeleri ve görme alanı muayeneleri doğal olan hastanın yedi aylık izleminde, lezyonda değişiklik saptanmadı. Yapılan bilgisayarlı beyin tomografisinde ve abdominopelvik ultrasonografisinde patolojik bir bulgu tespit edilmedi. Hastada izole optik disk anjiomu olduğu kanısına varılarak izleme devam edilmektedir.

TARTIŞMA

Genellikle tek taraflı olan optik disk anjiomlarında, retina anjiomları için karakteristik olan besleyici damarlar olmayıp, beslenme derin optik sinir pleksusundan ve retina



Res 5: 2. Olgu, sağ göz, floresein anjiografisi, venöz faz, anjiom sahasında hiperfloresans.

arterlerinin küçük yüzeyel damarlarından sağlanırlar.⁴ Optik disk anjiomları retina anjiomlarına göre daha nadirdir.¹⁶ Retina anjiomları % 33 oranında aynı gözde birden çok, % 50 oranında ise bilateral olup, % 5 hastada sinir sistemi tutulumu tabloya eşlik eder.⁴ Gass ve Braunstein'ın¹ çalışmalarında anjiom saptanan 20 hastadan sadece dokuzunda optik sinir tutulumunun da olduğu vurgulanmıştır. Genellikle ikinci ve üçüncü dekatlarda tanı konulan anjiomların, ilk tespit edilme yaşı 80 yaşın üzerinde bile olabilir.⁶ Hatta sadece otopside tespit edilen olgular dahi mevcuttur.¹⁷ Nitekim bizim her iki olgumuz da elli yaşın üzerinde olup, ikinci olgumuz 69 yaşındaydı. Geç tanı konulmasının en önemli nedeni, optik disk anjiomlarının çoğunlukla asemptomatik olmasıdır.⁶

Biz, olgularımızın izlem süresi boyunca optik disk anjiomundan köken alan bir komplikasyon gözlemedik. Ancak tümörden kaynaklanan sızıntı nedeniyle makulayı da içerebilecek şekilde eksuda, ödem veya değişik katmanlarda hemorajiye rastlanabilmektedir.¹⁻⁴ Anjiomatosis olgularında makular pucker da tanımlanan bir diğer komp-

likasyondur.¹⁸ Eksudasyona neden olmayan, parasantral veya santral skotom yaratmayan optik disk anjiomlarında tedavi endike değildir.¹ Komplikasyonlarla seyreden ekzofitik jukstapapiller yerleşimli anjiomlara fotokoagulasyon uygulanabilir.

Periferik retina anjiomlarında, bir disk çapından küçük olan lezyonlar fotokoagulasyona iyi cevap verirken 1-2.5 disk çapındakilere de laser uygulanabilir.^{19,20} Tedavi doğrudan anjiom üzerine veya besleyici artere uygulanabileceği gibi, ilk olgumuzda da uygulandığı gibi bu iki yöntem kombine de kullanılabilir.^{20,21} Ancak Goldberg ve Koenig,¹⁹ anjiomların hamartomatöz yapıda olmaları dolayısıyla ve doğalarındaki neoplastik büyüme potansiyeli nedeniyle diğer lezyonlara göre laser fotokoagulasyona daha dirençli olabileceğini ileri sürmüşlerdir.

Genelde optik disk anjiomlarının klinik seyri kesin olarak bilinmemekle beraber göreceli olarak selim seyirli olduklarına inanılmaktadır.⁶ Buna karşın Schindler ve ark.²² larının, 55 olguluk serilerinde, dokuz olguda total retina dekolmanı izlenmiştir. Gerçi bu çalışmada dokuz olgunun hangisinde optik disk anjiomuna ilave olarak periferik anjiomun da olduğu belirtilmemiştir.

Optik diskte veya retinada anjiom saptanan olgularda von Hippel- Lindau sendromunun olabileceği akıld tutularak aile bireyleri incelenmeli ve hastalar uzun vadeli takip edilmelidir. Çoğunlukla optik disk anjiomlarının komplikasyon yaratmadığı gözönüne alınarak, tedavi uygulanmaması uygundur.

KAYNAKLAR

- Gass JD, Braunstein R: Sesile and exophytic capillary angiomas of the juxtapapillary retina and optic nerve head. Arch Ophthalmol 1980; 98: 1790-7
- Takahashi T, Wada H, Tanı E, Nakamura A, Hiramatsu K: Capillary hemangioma of the optic disc. J Clin Neuro- Ophthalmol 1984; 4: 159-62
- Imes RK, Monterio MLR, Hoyt W: Incipient hemangioblastoma of the optic disc. Am J Ophthalmol 1984; 98: 116
- Sigelman J: Retinal diseases. Little, Brown Company 1984; p: 312- 30
- Benson M, Mody C, Rennie I, Talbot J: Hemangioma of the optic disc. Graefe' s Arch Exp Ophthalmol 1990; 228: 332-4
- Moore AT, Maher ER, Rosen P, Gregor Z, Bird AC: Ophthalmological screening for von Hippel- Lindau disease. Eye 1991; 5: 723- 8
- Maher ER, Moore AT: Von Hippel- Lindau disease. Br J Ophthalmol 1992; 76: 743- 5
- Shields JA, Shields CL: Intraocular tumors: A text and atlas. WB Saunders Company 1992; p: 393- 406
- Gass JDM: Stereoscopic atlas of macular disease diagnosis and treatment. The CV Mosby Company 1987; p: 640- 8
- İdil MK, Öngör E: Von Hippel hastalığında fotokoagulasyon: XI. Ulus Kong Bült İzmir 1976; p: 373- 7
- Şerifoğlu A, Yaman A: Bir retina anjiomatosisi olgusu. XII. Ulus Kong Bült Ankara 1979; p: 185-9
- Slem G, Çingil G, Barslan C: Bir vaka nedeniyle von Hippel- Lindau hastalığı. Sigorta Sağlık Dergisi 1979; 21: 3-5
- Özkan SS, Oflazer A: Kliniğimizdeki anjiomatosis retina olguları. XIX. Ulus Kong Bült İstanbul 1986; p: 112-6
- Çetinkaya K, Akyol N, Şahin Ö, Özkan S: Bir olgu nedeniyle von Hippel- Lindau hastalığı. XIX. Ulus Kong Bült Adana 1989; Cilt 1 p: 309- 12
- Yücel İ, Duranoğlu Y, Kazan S, Aksu G: Tek yumurta ikizi iki olgu nedeniyle anjiomatosis retina. T Oft Gaz 1992; 75: 77-81
- Dier JL, Hughes RP, Mc Nair Jr: Bilateral peripapillary retinal hemangiomas. A case report. Arch Ophthalmol 1966; 75: 77- 81
- Nicholson DH, Green WR, Kenyon KR: Light and electron microscopic study of early lesions in angiomatosis retinae. Am j Ophthalmol 1976; 82: 193- 204
- Schwartz PL, Fastenberg DM, Shakin JL: Management of macular pucker associated with retinal angiomas. Ophthalmic Surg 1990; 21: 550-6
- Goldberg MF, Koenig S: Argon laser treatment of von Hippel- Lindau retinal angiomas. Arch Ophthalmol 1974; 92: 121-5
- Russel SR, Hermsen VM: Selected vascular disorders of the fundus. In Weinfeld TA, Sneed SR: Laser surgery in ophthalmology practical applications Appleton Lange Connecticut 1992; p: 107- 27
- Blodi CF, Russel SR, Pulido JS, Folk JC: Direct and feeder vessel photocoagulation of retinal angioma with dye yellow laser. Ophthalmology 1990; 97: 791- 7
- Schindler RF, Sarin LK, Mac Donald PR: Hemangiomas of the optic disc. Can J Ophthalmol 1975; 10: 305- 18