

Santral ve Branş Retinal Ven Tıkanıklığında Hemodinamik Değişiklikler (Renkli Doppler Görüntüleme Analizi)

Nihal DEMİRCAN¹, İsmail İŞİGÜZEL², Müslime YALAZ³, Merih SOYLU³,
Adem EROĞLU⁴, Kairqueldy S. AİKİMBAEV⁵

ÖZET

Santral retinal ven tıkanıklığı (SRVT) ve branş retinal ven tıkanıklığı (BRVT) olan 35 olguda renkli Doppler görüntüleme yöntemiyle oftalmik, santral retinal ve posterior siliyer arterlerin hemodinamik değişiklikleri incelendi. Sistemik ve oküler patolojisi bulunmayan aynı yaş grubundan 35 olgu kontrol grubu olarak alındı. Çalışmada arterlerin maksimum sistolik hızı (MSH), minimum diastolik hızı (mDH), ortalama akım hızı (OAH), rezistivite indeksi (RI) ve pulsatilite indeksi (PI) değerlendirildi. SRVT olan olgular kontrol grubuyla karşılaştırıldığında; mDH posterior siliyer arter, OAH, santral retinal arter ve posterior siliyer arterde anlamlı olarak düşüktü. PI ve RI posterior siliyer arterde yüksek bulundu. BRVT olan olgular kontrol grubuyla karşılaştırıldığında akım hızları, RI ve PI değerleri arasında istatistiksel olarak anlamlı fark saptanmadı. Olguların ven tıkanıklığı olan gözleri diğer gözleriyle karşılaştırıldığında sadece SRVT' da oftalmik arter PI' nin anlamlı olarak yüksek olduğu tespit edildi. Sonuç olarak retinal damar hastalıklarında renkli Doppler görüntülemenin perfüzyon ve hemodinamik değişikliklerin tesbitinde tanıya yardımcı olabileceği, ancak bu konuda daha geniş kapsamlı çalışmalar sonunda tanısal değerinin tam olarak anlaşılacağı kanısına varıldı.

Anahtar kelimeler: Branş retinal ven tıkanıklığı, renkli Doppler görüntüleme, santral retinal ven tıkanıklığı,

SUMMARY

HEMODYNAMIC CHANGES IN CENTRAL AND BRANCH RETINAL VEIN OCCLUSION (COLOR DOPPLER IMAGING)

We studied with color Doppler Imaging 35 patients with central retinal vein occlusion, branch retinal vein occlusion and 35 age-matched healthy volunteers. The maximum systolic velocity, minimum diastolic velocity, mean velocity, resistivity index, pulsatility index of central retinal artery, posterior ciliary arteries and ophthalmic arteries were determined. A statistically significant decrease was observed in the minimum diastolic velocity and mean velocity of posterior ciliary arteries, mean velocity of central retinal artery and significant increase in the resistivity and pulsatility index of posterior ciliary arteries in the patients with central retinal vein occlusion when compared with control group. A statistically significant increase in the resistivity index of ophthalmic artery in the affected eyes with central retinal vein occlusion when compared with that of the unaffected eyes in the same patients. There was no difference in velocity indexes from arteries between patients with branch retinal vein occlusion and control subjects. These initial results suggest that color Doppler Imaging may play a role in diagnosis of retinal vascular disorders. It is clear that a larger study is required to investigate diagnostic value of color Doppler imaging in retinal vascular disorders. *Ret-vit 1995; 3:87-93*

Key Words: Branch retinal vein occlusion, Central retinal vein occlusion, Color Doppler Imaging

Geliş:10.11.1994

Kabul:1.3.1995

Yazışma: Dr. Nihal Demircan Çukurova ÜTF Göz Hastalıkları ABD, 01330 Balcalı Adana

1 Yrd Doç Dr Çukurova ÜTF Göz Hastalıkları ABD

2 Ar Gör Dr Çukurova ÜTF Göz Hastalıkları ABD

3 Doç Dr Çukurova ÜTF Göz Hastalıkları ABD

4 Uz Dr Burdur SSK Hastanesi Göz Kliniği

5 Uz Dr Çukurova ÜTF Radyodiagnostik ABD

Renkli Doppler görüntüleme (RDG) dokuların perfüzyon ve hemodinamiğindeki değişiklikleri gösteren noninvaziv bir görüntüleme yöntemidir. Orbita hemodinamiği ile ilgili RDG çalışmalar ilk kez 1989' da Ericson tarafından yapılmıştır.¹ Günümüze kadar normal olgularda, oküler ve orbital patolojilerde perfüzyon ve hemodinamik değişiklikleri araştıran değişik çalışmalar yapılmıştır; Anterior iskemik optik nöropati, temporal arterit, santral retinal arter tıkanıklığı, santral retinal ven tıkanıklığı, karotis hastalığı, karotikokavernöz fistül, arteriovenöz malformasyon, superior oftalmik ven trombozu, parsiyel oftalmik arter tıkanıklığında RDG'nin tanısal değerini klinik çalışmalar mevcuttur.²⁻⁷

Branş retinal ven tıkanıklığı (BRVT) ve santral retinal ven tıkanıklığı (SRVT), diabetik retinopatiden sonra sık görülen retina damar hastalıklarıdır. Retina damar hastalığı olan olgularda FFA, ERG gibi sık kullanılan yöntemlerin yanı sıra vasküler yapıların değerlendirilmesinde kullanım alanına giren RDG tanıda yardımcı bir yöntem olarak uygulanabilir.

Bu çalışmada BRVT ve SRVT olan olgularda oftalmik ve karotis damarlarındaki hemodinamik değişikliklerin saptanmasında yeni bir görüntüleme yöntemi olan RDG'nin tanısal değeri araştırıldı.

GEREÇ ve YÖNTEM

Ekim 1993-Haziran 1994 tarihleri arasında Çukurova Üniversitesi Tıp Fakültesi (ÇÜTF) Göz Hastalıkları ABD Retina birimine başvuran 16 BRVT, 19 SRVT olan 35 olgu çalışma kapsamına alındı. Hasta grubunu oluşturan olguların oftalmolojik muayeneleri yapılarak, FFA çekildi. Sistemik ve oküler patolojisi olmayan, aynı yaş grubundan 35 olgu kontrol grubu olarak alındı. Olguların tümüne ÇÜTF Radyodiagnostik ABD'da RDG (General Electric Sonochrom) uygulandı. Sırt üstü yatırılan olguların göz kapakları üstüne jel sürüldü. 7,5 mHz lineer prob kullanılarak göz kapakları üzerinden RDG ölçümleri yapıldı. Oftalmik arter (OA), santral retinal arter (SRA), ve posterior siliyer arterler (PSA) bulunarak spektral analizleri elde edildi. Arterlerin maksimum sistolik hızı (MSH), minimum diastolik hızı (MDH), ortalama akım hızı (OAH) tesbit edildi. Rezistivite indeksi (Rİ) ve

pulsatilite indeksi (Pİ) hesaplandı.

$$\text{Rezistivite indeksi} = \frac{\text{MSH}-\text{MDH}}{\text{MSH}}$$

$$\text{Pulsatilite indeksi} = \frac{\text{MSH}-\text{MDH}}{\text{OAH}}$$

Elde edilen sonuçlar student's-t testi kullanılarak değerlendirildi.

Ayrıca 12'si BRVT, 13'ü SRVT olmak üzere toplam 25 olguya karotis RDG uygulandı.

SONUÇLAR

BRVT olan 16 olgunun 7'si erkek, 9'u kadın idi. Ortalama yaş 60.61 ± 20.66 olup, 38 ile 80 arasında değişmekteydi. BRVT'da kontrol grubunu oluşturan 16 olgunun 10'u erkek 6'sı kadın idi. SRVT olan olguların 11'i erkek, 8'i kadın idi. Yaşları 19 ile 76 arasında olup ortalama 55.89 ± 16.75 idi. Kontrol grubundaki olguların ise 11'i erkek, 8'i kadın idi.

BRVT olan olguların her iki gözü ve kontrol grubunun OA, SRA ve PSA'dan elde edilen akım hızları ve indeksleri tablo 1'de görülmektedir. BRVT olan gözler diğer gözler ve kontrol grubu ile karşılaştırıldığında akım hızları ve indeksleri arasında istatistiksel olarak anlamlı fark bulunmadı ($p > 0,05$) (Res 2).

SRVT olan olgular kontrol grubuyla karşılaştırıldığında SRA ve PSA'de OAH'da, PSA mDH'da istatistiksel olarak anlamlı düşme izlendi ($p < 0.01$) (tablo 2). Rİ PSA' de anlamlı olarak yüksekti ($p < 0.01$). Pİ'de PSA' de kontrol grubuna göre anlamlı olarak yüksek bulundu ($p < 0.001$) (Res 3). Olguların patoloji olan gözleri sağlam gözlerle karşılaştırıldığında sadece OA Pİ' de istatistiksel olarak anlamlı fark vardı ($p < 0.05$) (Res 4).

SRVT olan 19 olgunun 11'i noniskemik, 9'u iskemik tipteydi. Bu iki grubun akım hızı ve indeksleri tablo 3' te görülmektedir. Noniskemik gözlerde OA, SRA, PSA' de OAH iskemik gözlerle oranla düşük bulundu ($p < 0.05$). Ancak iskemik SRVT olan gözlerin yaş ortalaması 47.25 ± 17.58 , non iskemik gözlerin yaş ortalaması ise 66.00 ± 4.73 idi. Yaş ortalamaları arasında istatistiksel olarak anlamlı fark vardı ($p < 0.05$).

SRVT ve BRVT olan toplam 35 olgunun 25'ine karotis RDG yapılarak ana karotis arter

Tablo 1
BRVT olan olguların patoloji saptanan gözleri ile diğer gözlerinin ve kontrol olgularının oftalmik, santral retinal ve posterior siliyer arterlerinden renkli Doppler görüntüleme ile elde edilen akım hızları ve indekslerinin ortalama, standart sapma ve p değerleri

	Kontrol	p*	BRVT	p**	BRVT (Diğer Göz)
Oftalmik Arter					
Maksimum sistolik hız(cm/sn)	27.40±6.78	>0.05	27.94±11.84	>0.05	25.64±7.90
Minimum diastolik hız (cm/sn)	8.33±2.70	>0.05	8.71± 4.39	>0.05	8.45±4.46
Ortalama akım hızı (cm/sn)	13.92±3.32	>0.05	14.40± 6.51	>0.05	10.71±3.28
Rezistivite indeksi	0.69±0.09	>0.05	0.68± 0.18	>0.05	0.68±0.09
Pulsalite indeksi	1.33±0.34	>0.05	1.47± 0.60	>0.05	1.57±0.35
Santral Retinal Arter					
Maksimum sistolik hız(cm/sn)	8.67±2.08	>0.05	8.41±3.66	>0.05	9.36±3.31
Minimum diastolik hız (cm/sn)	2.89±1.05	>0.05	2.53±1.85	>0.05	2.64±1.15
Ortalama akım hızı (cm/sn)	4.77±1.42	>0.05	3.90±2.12	>0.05	5.00±1.07
Rezistivite indeksi	0.68±0.08	>0.05	0.67±0.21	>0.05	0.71±0.10
Pulsalite indeksi	1.24±0.30	>0.05	1.33±0.53	>0.05	1.53±0.32
Posterior Siliyer Arter					
Maksimum sistolik hız(cm/sn)	12.98±3.20	>0.05	13.35±7.58	>0.05	11.73±5.15
Minimum diastolik hız (cm/sn)	4.33±1.00	>0.05	4.47±2.95	>0.05	3.36±2.06
Ortalama akım hızı (cm/sn)	6.77±2.52	>0.05	7.40±5.16	>0.05	5.71±3.06
Rezistivite indeksi	0.67±0.09	>0.05	0.61±0.17	>0.05	0.72±0.10
Pulsalite indeksi	1.17±0.20	>0.05	1.36±0.36	>0.05	1.54±0.41

p* :BRVT olan olgularla kontrol grubunun RDG değerlerinin karşılaştırılması ile elde edilen p değeri

p**:.BRVT olan olguların her iki gözünden elde edilen RDG değerlerinin karşılaştırılması ile elde edilen p değeri

(AKA) ve internal karotis arterlerinde (İKA) patoloji olup olmadığı araştırıldı. SRVT olan 13 olgunun 7'sinde, BRVT olan 12 olgunun 6'sında Karotis arter (KA) renkli Doppler incelemesinde patoloji saptandı (tablo 4).

SRVT ve BRVT olan toplam 35 olgunun 16'sında HT, 6'sında DM, 5'inde aterosklerotik kalp hastalığı, birinde DM ve HT, birinde kardiyomyopati mevcuttu. 5 olguda ise sistemik bir patoloji saptanmadı.

TARTIŞMA

Orbital ve okular hemodinamiğin değerlendirilmesinde kullanılan yöntemlere her geçen gün bir yenisi eklenmektedir. Bunlardan RDG noninvaziv, kısa sürede uygulanan, kontrast madde kullanmayı gerektirmeyen, hemen sonuç alınabilen ve tekrarlanabilen bir tanı yöntemidir. RDG orbital ve oküler tümörlerin, damar hastalıklarının tanı ve takibinde kullanılmaktadır.

Oküler ve orbital patolojilerde tanısal değeri olduğuna inanılan Doppler ile normal göz-

lerde de çalışmalar yapılmıştır.⁸⁻¹¹ Normal gözlerde yapılan Doppler çalışmalarında damar akım hızı ve indekslerinde farklı sonuçlar elde edilmiştir. Normal olgulardan elde edilen bu Doppler ölçümlerinde oftalmik arterde akım hızlarının yaşın artmasıyla orantılı olarak azaldığı gösterilmiştir.^{18,9,12} Araştırmacılar akım hızlarındaki farkın yaşın yanı sıra özellikle OA'de akım hızlarının ölçüldüğü derinlik, ultrasonografi sistemlerindeki değişiklikler gibi faktörlere bağlı olabileceğini vurgulamışlardır.^{8,9}

RDG ile retina damar hastalıklarında yapılan çalışmalarda da birbirinden farklı sonuçlar bulunmuştur.^{12,13,14} Aburn ve Sergot² SRVT'da CRA ve CRV akım hızında azalma, CRA'de Pİ'de artma tesbit etmişlerdir. Baxter ve ark.¹³ SRVT olan 20 olguyu içeren çalışmalarında CRA MSH, mDH ve Rİ'lerinin kontrol grubu ve diğer gözlerle arasında fark olmadığını belirtmişlerdir. Aynı çalışmada venöz akımlarda da anlamlı fark gösterilmiştir.¹³ Çalışmamızda SRVT olan gözlerde

Tablo 2
SRVT olan olguların patoloji saptanan gözleri ile diđer gözlerinin ve kontrol grubunun oftalmik, santral retinal ve posterior siliyer arterlerinden renkli Doppler görüntüleme ile elde edilen akım hızları ve indekslerinin ortalama, standart sapma ve p deđerleri

	Kontrol	p*	SRVT	p**	SRVT (Diđer Göz)
Oftalmik Arter					
Maksimum sistolik hız(cm/sn)	27.72±8.44	>0.05	24.26±11.61	>0.05	26.63±13.42
Minimum diastolik hız (cm/sn)	7.78±2.80	>0.05	9.05± 8.39	>0.05	8.31± 5.19
Ortalama akım hızı (cm/sn)	12.88±3.69	>0.05	11.22± 4.24	>0.05	10.70± 0.07
Rezistivite indeksi	0.72±0.06	>0.05	0.69± 0.08	>0.05	0.71± 0.07
Pulsalite indeksi	1.55±0.33	>0.05	1.63± 0.47	<0.05	1.35± 0.26
Santral Retinal Arter					
Maksimum sistolik hız(cm/sn)	8.42±2.58	>0.05	8.00±2.88	>0.05	7.50±3.32
Minimum diastolik hız (cm/sn)	2.74±1.07	>0.05	2.63±2.16	>0.05	2.31±1.49
Ortalama akım hızı (cm/sn)	4.63±1.62	<0.01	3.22±1.03	>0.05	3.30±1.95
Rezistivite indeksi	0.67±0.10	>0.05	0.73±0.16	>0.05	0.61±0.26
Pulsalite indeksi	1.27±0.45	>0.05	1.59±0.59	>0.05	1.38±0.92
Posterior Siliyer Arter					
Maksimum sistolik hız(cm/sn)	12.95±2.93	>0.05	12.39±7.58	>0.05	13.06±4.31
Minimum diastolik hız (cm/sn)	4.84±1.56	<0.01	3.05±1.88	>0.05	4.31±2.31
Ortalama akım hızı (cm/sn)	7.69±2.31	<0.01	5.33±1.94	>0.05	6.10±1.97
Rezistivite indeksi	0.64±0.10	<0.01	0.75±0.12	>0.05	0.70±0.11
Pulsalite indeksi	1.05±0.24	<0.001	1.41±0.25	>0.05	1.27±0.35

p* :SRVT olan olgularla kontrol grubunun RDG deđerlerinin karşılaştırılması ile elde edilen p deđer

p** :SRVT olan olguların her iki gözünün RDG deđerlerinin karşılaştırılması ile elde edilen p deđer

kontrol grubuna göre SRA ve PSA OAH ile, PSA mDH'da anlamlı düşme mevcuttu. Ayrıca PSA Rİ ve Pİ'de anlamlı yükselme izlendi.

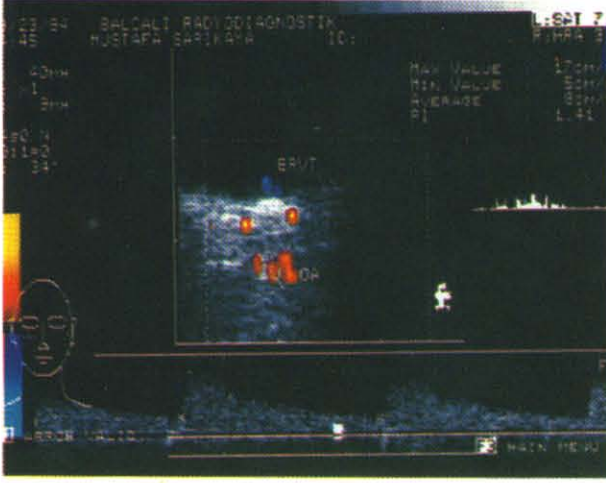
SRVT ve BRVT'nın patojenezi tam olarak bilinmemektedir. SRVT'da retinal ven deđişikliklerinde karotis arter ve retinal arterlerdeki stenoz ile akım bozukluđu venlerdeki akımın yavaşlamasına ve venöz tromboz gelişmesine neden olabilir. Bazı klinik ve deneysel çalışmalar SRVT ve KA hastalığı arasında ilişki olabileceđini gösterirken Peternel ve ark.¹⁵ SRVT'da KA anomalisi saptamamışlardır. Çalışmamızda RDG yöntemiyle BRVT ve SRVT olan olguların %52'sinde KA'de patoloji bulundu.

RDG ile elde edilen sonuçlar deđerlendirildiđinde; SRVT olan olgularda kontrol grubuna göre sadece SRA OAH'da PSA mDH, OAH, Rİ ve Pİ'de ve iki göz arasında OA Pİ'nde fark olması RDG bulgularının bu hastalığa özgü olmadığını düşündürdü. Ancak karotis ve oftalmik RDG'den elde edilen sonuçlar birlikte deđerlendirildiđinde SRVT'de arter stenozu-

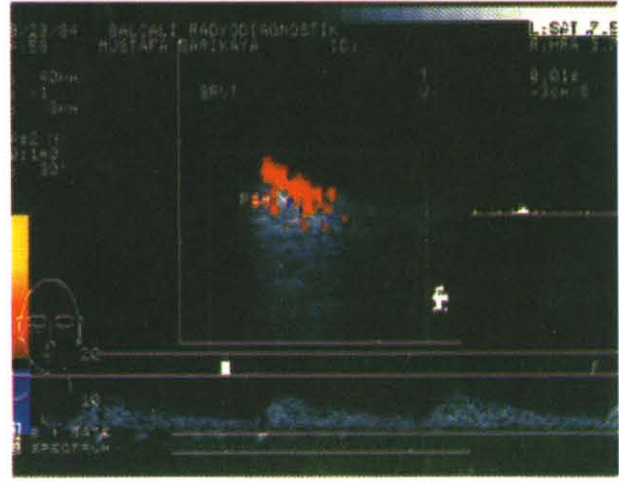
nun etyolojiden sorumlu olabileceđini gösterir yöneydi. Yaş ortalamasının yüksek olması ve çođunda ven tıkanıklığıyla birlikte sistemik vasküler hastalığın da bulunması RDG sonuçlarını etkileyen faktörlerdi. BRVT'da ise olgularla kontrol grubu arasında akım hızı ve indeksleri arasında anlamlı bir fark bulunamadı. SRVT ve BRVT olan olguların yaş ortalamasının yüksek olması ve DM, HT, ateroskleroz gibi siskemik hastalığının bulunmasına karşılık SRVT etyolojisinde sorumlu olduđu düşünölen oftalmik damarlardaki stenozun veya akım bozukluđunun BRVT'da rol oynamadıđı kanısına varıldı.

Ho ve ark.¹⁶ da oküler iskemik sendromu olan olgularda CRA'de MSH kontrol grubuna göre düşük, PSA ve CRA' de Pİ'ni yüksek bulmuşlardır. Elde edilen deđerlerin DM, HT, ateroskleroz gibi vasküler risk faktörlere bađlı olabileceđini vurgulamışlardır.

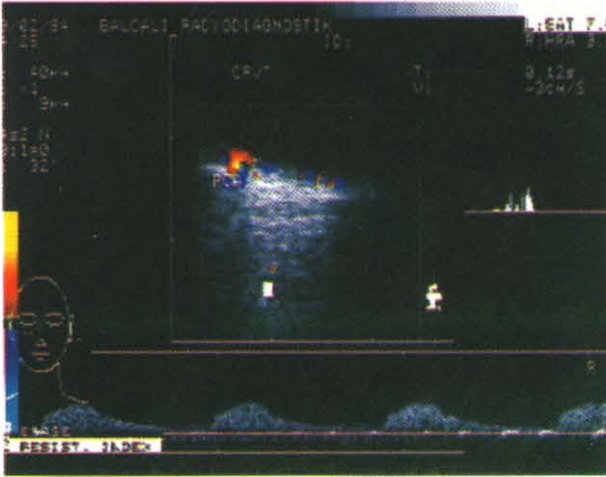Baxter ve ark.¹³ RDG ölçümlerinde iskemik ve noniskemik gözler arasında bir fark olmadığını göstermişlerdir. Çalışmamızda iske-



Res 1: BRVT olan gözde OA görüntüsü ve spektral analizi.



Res 2: BRVT olan gözde PSA görüntüsü ve spektral analizi



Res 3: SRVT olan gözde PSA görüntüsü ve spektral analizi



Res 4: SRVT olan olguda sağlam göze ait PSA ve OA görüntüsü.

mik SRVT olan gözlerde ölçüm yapılan üç arterde de OAH noniskemik olanlara göre anlamlı olarak yüksek bulundu. Ancak noniskemik grubu oluşturan hastaların yaşlarının iskemik gruba göre yüksek olması RDG sonuçlarının yine yaşa bağlı patoloji gösterdiği düşüncesini doğrulayıcı özellikteydi.

Bu çalışmada retina damar hastalıklarından ven tıkanıklığı olan olgulardan elde edilen veriler ön çalışma şeklinde sunulmuştur. RDG'nin retina damar hastalıklarının etyoloji ve tanısındaki önemi retina arter tıkanıklıkları, diabetik ve hipertansif retinopatili olguları içeren geniş kapsamlı çalışmaların sonunda daha iyi anlaşılacaktır.

KAYNAKLAR

1. Erickson SJ, Hendrix LE, Massaro BM, Harris GJ, Lewandowski MF, et al: Color Doppler Flow Imaging of the Normal and Abnormal Orbit. Radiology 1989; 173: 511-6
2. Aburn NS, Sergott RC: Orbital Colour Doppler Imaging. Eye 1993; 7:639-47
3. Williamson TH, Baxter G, Paul R, Dutton GN: Colour Doppler ultrasound in the management of a case of cranial arteritis. Br J Ophthalmol 1992; 76: 690-1
4. Flaharty PM, Lieb WE, Sergott RC, Bosley TM, Savino PJ: Color Doppler Imaging A New Noninvasive Technique to Diagnose and Monitor Carotid Cavernous Sinus Fistulas. Arch Ophthalmol 1991; 109: 522-6

Tablo 3
İskemik ve noniskemik SRVT olan olguların oftalmik, santral retinal ve posterior siliyer arterlerinden renkli Doppler görüntüleme ile elde edilen akım hızları ve indekslerinin ortalama, standart sapma ve p değerleri

	Noniskemik SRVT	p*	İskemik SRVT
Oftalmik Arter			
Maksimum sistolik hız(cm/sn)	22.27±9.76	>0.05	27.00±13.28
Minimum diastolik hız (cm/sn)	6.00±3.63	>0.05	8.75± 5.31
Ortalama akım hızı (cm/sn)	9.88±4.43	<0.05	14.00± 1.00
Rezistivite indeksi	0.70±0.08	>0.05	0.66± 0.08
Pulsalite indeksi	1.63±0.43	>0.05	1.63± 0.60
Santral Retinal Arter I			
Maksimum sistolik hız (cm/sn)	7.18±1.80	>0.05	9.13±3.62
Minimum diastolik hız (cm/sn)	2.75±1.20	>0.05	4.00±2.27
Ortalama akım hızı (cm/sn)	3.00±1.00	<0.05	4.25±0.90
Rezistivite indeksi	0.74±0.18	>0.05	0.71±0.13
Pulsalite indeksi	1.73±0.68	>0.05	1.34±0.09
Posterior Siliyer Arter			
Maksimum sistolik hız(cm/sn)	2.00±6.16	>0.05	12.75±3.67
Minimum diastolik hız (cm/sn)	3.11±1.20	>0.05	4.29± 1.48
Ortalama akım hızı (cm/sn)	4.75±1.39	<0.01	8.00± 1.00
Rezistivite indeksi	0.79±0.11	>0.05	0.71± 0.11
Pulsalite indeksi	1.46±0.21	>0.05	1.27± 0.35

Tablo 4
Karotis RD incelemesinde patoloji saptanan santral ve branş retinal ven tıkanıklığı olan olguların yaş, cins, sistemik hastalık tanıları ve karotis renkli Doppler bulguları

Yaş	Cins	Sistemik Hastalık	Karotis Doppler bulguları
Santral retinal ven tıkanıklığı			
62	E	Hipertansiyon	*AKA'de genişleme, akım formu bozuk
67	K	Diabetes Mellitus	AKA ve **İKA'de tortiosite, akım formu bozuk
64	E	Atherosklerotik kalp hastalığı	AKA ve İKA'de kalsifiye multipl plaklar
74	E	Atherosklerotik kalp hastalığı	AKA'de multiple atherom plağı
63	E	Atherosklerotik kalp hastalığı	AKA'de tortiosite ve atherom plağı
60	E	Diabetes Mellitus	AKA'de genişleme, akım formu bozuk
67	E	Hipertansiyon	AKA'de tortiosite, atherom plağı, akım formu bozuk
Branş retinal ven tıkanıklığı			
64	K	Hipertansiyon	AKA'de atherom plağı, akım formu bozuk
50	K	Diabetes mellitus	AKA'de genişleme ve tortiosite
60	E	Hipertansiyon	AKA'de genişleme ve tortiosite
74	K	Diabetes mellitus	AKA'de girişinde multiple atherom plakları
59	E	Hipertansiyon	AKA'de atherom plağı
66	K	Hipertansiyon	AKA'de %50 stenoz

*AKA: Ana karotis arter

**İKA: İnternal karotis arter

5. Williamson TH, Baxter GM, Dutton GN: Color Doppler Velocimetry of the Optic Nerve Head in Arterial Occlusion. *Ophthalmol* 1993; 100: 312-7
6. Lieb WE, Flaharty PM, Sergott RC, Medlock RD, Brown GC, et al: Color Doppler Imaging Provides Accurate Assessment of Orbital blood flow in Occlusive Carotid Artery Disease. *Ophthalmol* 1991; 98: 548-52
7. Knapp MEP, Flaharty PM, Sergott RC, Savino PJ, Mazzoli RA, Flanagan JC: Gazeinduced Amaurosis from Central Retinal Artery Compression. *Ophthalmol* 1992; 99: 238-40
8. Guthoff RF, Berger RW, Winkler P, Helmke K, Chumbley LC: Doppler Ultrasonography of the Ophthalmic and Central Retinal Vessels. *Arch Ophthalmol* 1991; 109: 532-6
9. Rojanapongpun P, Drance S: Velocity of Ophthalmic Arterial Flow Recorded by Doppler Ultrasonography in Normal Subjects. *Am J Ophthalmol* 1993; 115: 174-80
10. Kükner AŞ, Akyol N, Özkaya Ü, Özden S, Elmacı H, Lülecı C: Orbita ve Göz Damarlarının Muayenesinde Renkli Doppler Görüntüleme. *T Klin Oftalmoloji* 1993; 2: 328-33
11. Kükner AŞ, Akyol N, Özkaya Ü, Özdemir TM, Esmergil S, Özden S: Renkli Doppler Görüntüleme ile Posterior Silier Arter ve Vorteks Venlerinin İncelenmesi. *Ret- Vit* 1993; 1: 185-90
12. Michelson G, Gierth K, Priem R, Laumer R: Blood Velocity in the Ophthalmic Artery in Normal Subjects and Patients With Endophthalmitis. *Invest Ophthalmol Vis Sci* 1990; 31: 1919-23
13. Baxter GM, Williamson TH: Color Doppler Flow Imaging in Central Retinal Vein Occlusion: A New Diagnostic Technique?. *Radiology* 1993, 187: 847-50
14. Başmak H, Topbaş S, Cantürk E, Yurdakul S: Oftalmik ve Santral Retinal Damarların Doppler Ultrasonografisi: Normal, Ven Kök Obstrüksiyonlu ve Opere Retina Dıkkolmanlı Olgular. *T Klin Oftalmol* 1994; 3: 178-81
15. Peternel P, Keber D, Vidcnik: Carotid arteries in central retinal vessel occlusion as assessed by Doppler ultrasound. *Br J Ophthalmol* 1989; 73: 880-83
16. Ho AC, Lieb WE, Flaharty PM, Sergott RC, Brown GC, et al: Color Doppler Imaging of the Ocular Ischemic Syndrome. *Ophthalmol* 1992; 99: 1453-62