

## İdiopatik Makula Deliklerinin Pnomoretinopeksi İle Tedavisi

Remzi AVCI<sup>1</sup> , Öner GELİŞKEN<sup>2</sup>

### ÖZET:

Bu çalışmada idiyopatik makula deliklerinde (İMD) tedavi amacıyla uygulanan pars plana vitrektomi (PPV) intraokuler gaz tamponadı yöntemine alternatif bir yöntem denenmiştir. Amacımız vitrektomi yapmaksızın sadece intravitreal gaz enjekte ederek posterior vitreus (PVD) oluşturmak ve makula bölgesindeki mevcut traksiyonları rahatlatarak gazın tampond etkisi ile delik çevresindeki dekolle retina halkasını yatıştırıp görmeyi arttırmaktır.

Bu amaçla evre III İMD saptadığımız 7 hastanın 8 gözüne intravitreal SF6 gazı verilerek hastalar en az bir hafta ile yüzü yere bakacak şekilde tutuldu. Hastalar ortalama 10.6 ay takip edildi. Ameliyat öncesi hiç bir gözde PVD yoktu. Ameliyat sonrası ise bütün gözlerde PVD gelişti. Sekiz gözün 7'sinde delik çevresindeki dekolle retina yatıştı. Erken dönemde 5 gözde , Snellen eşelinde 2 sıra ve üstü, bir gözde ise bir sıra görme artışı elde edildi. Geç dönem takiplerinde 5 gözde, ortalama 4.6 ay sonra, delik çevresindeki retina tekrar dekolle oldu ve hepsinde görme eski düzeylerine düştü. İki gözde ise elde edilen anatomik ve görsel başarı hala devam etmektedir.

Sonuç olarak evre III İMD olan gözlerde, her ne kadar bu basit yöntemle PVD oluşturup delik çevresindeki retina dekolle yatıştırılarak erken dönemde anatomik ve görsel başarı sağlansa da, Foveal bölgedeki yapışık vitreus kalıntılarında kaynaklanan muhtemel traksiyonlar giderilmediği için geç dönemde başarısız kaldığımızı düşünmekteyiz. Bundan dolayı kalıcı bir anatomik ve görsel başarı için bu gözlerde PPV ile foveal bölgede traksiyon yaratan vitreus fibrilleri temizlenerek, bu olgularda daha uzun süreli bir başarı elde edilebileceği kanısındayız.

**Anahtar Kelimeler:** İdiopatik Makula Deliği, Pnömoretinopeksi.

### SUMMARY:

#### THE TREATMENT OF IDIOPATHIC MACULAR HOLE WITH PNEUMORETINOPEXY

In this study, an alternative approach to classical combined vitrectomy and intraocular gas tamponade procedure for the treatment of idiopathic macular hole (IMH) is presented. Our aim was to create the necessary environment for reattaching the surrounding cuff by producing posterior vitreous detachment (PVD) and to release the tangential and/or anteriorly oriented vitreous traction forces on the macula with intraocular gas tamponade without vitrectomy and thereby improving the central vision.

Eight eyes of 7 patient with stage III macular hole underwent retinal tamponade with intraocular SF6 gas. We instructed patients to maintain strict occipit-up positioning for at least one week. The patients were followed for at 8 months (mean 10.6 months). None of the eyes had PVD preoperatively. We were able to produce PVD in all eyes postoperatively. Anatomic succes was achieved in 7 of 8 eyes, we observed detachment of the surrounding cuff and visual aquity decreased to the preoperative level during the follow-up (mean 4.6 months). Two eyes the anatomic and visual succes is still preserved. This preliminary study implicates the effectivity of this simple method in only early postoperative period, but it appears that it's not effective in late phase, propably due to the persistent vitreous traction force on the macula, by cortical vitreous remnants. Therefore, we believe that vitrectomy seems to be essential to remove all vitreofoveal traction in these eyes. Ret-vit 1995; 3:388-92

**Key Words:** Idiopathic Macular Hole, Pneumoretinopexy .

İdiopatik makula deliği sıklıkla refraktif bozukluğu olmayan 60 yaş ve üzeri sağlıklı kadınlarda görülen ve görmeyi 1/10 düzeyine

kadar düşüren bir bozukluktur.<sup>1-9</sup> Önceki çalışmalarda,<sup>5-7</sup> her ne kadar İMD'inde %82-100 gibi yüksek posterior vitreus dekolmanı (PVD) oranlarından söz edilse de daha gelişmiş muayene tekniklerinin kullanım olanağının

1. Yrd.Doç.Dr.Uludağ Üni. T. F. Göz Hast. ABD

2. Prof. Dr.Uludağ Üni. Tıp Fak. Göz Hast.ABD

olduğu son çalışmalarada<sup>8,10,11</sup> PVD oranının çok daha düşük olduğu gösterilmiştir (%12-39). Bundan dolayı da İMD'inin patogenezi ile ilgili olarak daha önceleri sistemik vasküler hastalıklar<sup>6,12</sup> hormonal değişiklikler<sup>5,6</sup>, retina pigment epiteli bozuklukları gibi birçok teori öne sürülmüş olsa da son yayınlarda sıkı vitreofoveal yapışıklıklara bağlı ortaya çıkan çeşitli yönlerdeki traksiyonların İMD'lerinin patogenezinde son derece önemli olduğu vurgulanmaktadır.<sup>2,5-8,10,11,13-15</sup>

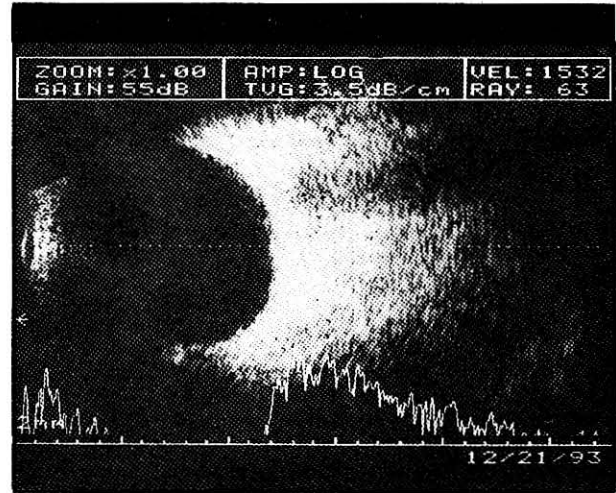
Bu olgularda pars plana vitrektomi (PPV) ile fovea bölgesinde traksiyon oluşturan kortikal vitreusun soyulup intravitreal gaz tamponadı ile delik çevresindeki dekole retina halkası yatıştırılmış ve görmede artış elde edilmiştir<sup>6,17</sup>. Glaser<sup>18</sup> bu cerrahi işlemlere ilave olarak Transforming Growth Factor Beta-2 kullanımı ile delik bölgesinde daha güçlü ve kalıcı bir yapışıklık oluşturmayı amaçlamıştır.

Biz de bu ön çalışmamızda Gass<sup>10</sup> sınıflamasına göre, PVD'nin olmadığı fakat etrafındaki dekole retina halkası ile birlikte tam kat retina deliğinin geliştiği, evre III İMD olarak sınıflandırılan olgularda vitrektomi yapmaksızın yalnızca intravitreal gaz tamponadı ile PVD oluşturup, vitreo-foveal traksiyonları rahatlatarak delik çevresi dekole retinayı arttırmayı amaçladık.

#### MATERYAL VE METOD:

Eylül 1993 - Ocak 1994 tarihleri arasında kliniğimize başvuran ve III İMD tanısı konan 7 hastanın 8 gözü çalışma kapsamına alındı. Bütün hastalara rutin göz muayenesi uygulandı. İndirekt oftalmoskopi ile fundus muayeneleri yapıldı, renkli fundus fotorağları çekildi. Goldman kontakt lensi ile makula bölgesinin ve arka hyaloidin biomikroskopik muayenesi yapıldı ve bütün hastalara Watzke<sup>19</sup> tarafından tanımlanan slit-lamp testi uygulandı. Evre III makula deliği tanısı; pozitif slit-lamp testi, delik çevresinde dekole retina halkasının varlığı ve PVD'nin negatif bulunması ile kondu (Şek -1). PVD, Goldman'ın kontakt lensi ile yapılan biomikroskopik muayene ile değerlendirildi. Bu muayenede Gass<sup>10</sup>, tarafından belirlenen PVD kriterleri dikkate alındı. Ayrıca B-Scan ultrasonografi ile de PVD'nin pozitif olduğu gözlerde arka hyaloid görüntülenmeye çalışıldı.

Cerrahi işlem bütün hastalara topikal anestezi altında gerçekleştirildi. Asetozolamid ve okupressör ile ameliyat öncesi okuler hipotoni



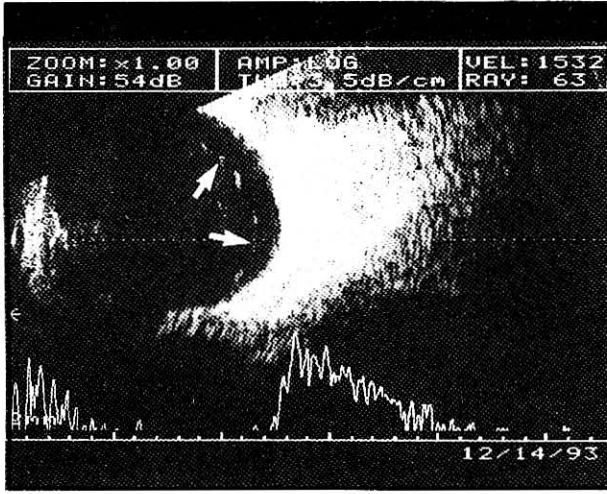
Şekil 1 : III. evre bir makula deliği görülmektedir (Hasta no-4) Delik etrafındaki dekole retina halkası da rahatlıkla seçilebilmektedir

sağlandı. Steril koşullar oluşturulduktan sonra bir elle konjktiva penseti ile göz sabitleştirilip diğer elle PPD enjektörüne çekilmiş 0.5cc saf SF6 gazı limbustan 2.5mm uzaktan vitreus içerisine verildi. Vitreus içerisinde tek kabarcık oluşturabilmek için iğne vitreus boşluğunun merkezine kadar itilip 2-3 mm'si içerde kalacak şekilde geri çekildikten sonra gaz enjekte edildi. İşlemden hemen sonra santral retinal arterin durumu indirekt oftalmoskopi ile değerlendirildi. Daha sonra hastalara en az bir hafta süre ile yüzü yere bakacak şekilde pozisyon verildi.

#### SONUÇLAR:

İkisi erkek, 5'i kadın olan hastaların yaş ortalamaları 64.8 (en genç 58 - en yaşlı 71 yaş) olarak saptandı. Tablo- 1'de hastalara ait özellikler sunulmuştur. Buna göre ameliyat öncesi semptomların süresi 3-24 ay (ort. 12.5 ay) arasında değişmektedir. Bütün hastalar evre III makula deliği olup hepsinde delik çevresinde dekole retina halkası gözlenmiştir. Üç gözde foveanın hemen önünde operkulum vardı. Ameliyat öncesi hiç bir hastada PVD saptanmadı. Slit-lamp testi bütün gözlerde pozitif değerlendirildi. Bir olguda her iki gözde delik saptanırken diğer olguların ikinci gözleri normaldi.

Ameliyattan 3-5 hafta sonra gazın rezorbsiyonunu takiben yapılan muayenede iki gözde parsiyel 6 gözde ise total PVD saptandı (Tablo - 1). Total PVD saptadığımız gözlerde vitreopapiller yapışıklığa ait glial kalıntı olarak bilinen

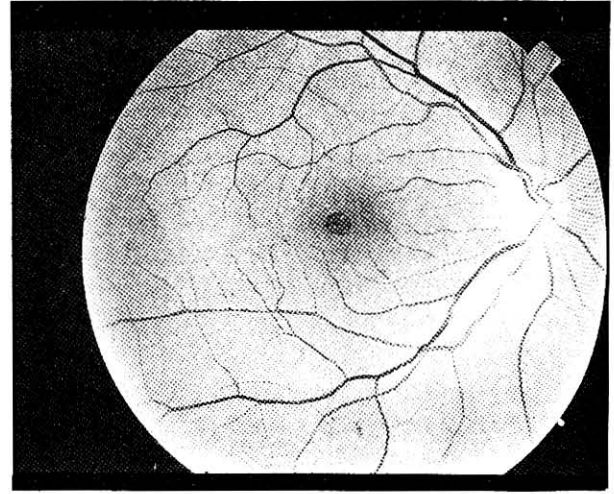


Şekil 2. Üç no'lu hastanın pnömoretinopeksi öncesi (a) ve sonrası (b) B-Scan ultrasonografi görüntüleri PVD oluşuktan sonra posterior hyaloide ait görüntü izlenmektedir (ok)

Weis halkası papilladan ayrılmış olarak gözlenmiştir. Parsiyel PVD gelişen gözlerde ise foveadaki operkulumun arka hyaloide yapışık olarak öne doğru ayrıldığı; ama Weis halkasının bulunmadığı gözlendi. Ameliyat öncesi hiçbirinde gözlenmezken ameliyat sonrası üç gözde arka hyaloid B-Scan Ultrasonografi ile de görüntülenebilmiştir (Şek - 2). Bir göz haricinde bütün gözlerde anatomik olarak delik etrafındaki dekole retina halkasının yatıştığı gözlendi (Şek - 3).

Ameliyat öncesi görme düzeyleri 2 gözde 0.1 altında, 5 gözde 0.1, 1 gözde ise 0.2 olarak ölçüldü. Ameliyat sonrası 8-10 haftalık süreyi erken dönemde 6 gözde 0.2 ve üzeri görme elde edilirken 2 gözde 0.1'in altında kalmıştır. Diğer bir deyişle 5 gözde 2 sıra ve üstü, 1 gözde bir sıra görme artışı elde edilmiş biri anatomik olarak ta başarısız olduğumuz göz olmak üzere 2 gözde ise anlamlı bir artış elde edilememiştir (0.1'in altı.). Görme artışı elde ettiğimiz 5 gözden biri haricinde, diğerlerinde ameliyat öncesi görme bozukluğu bulgularının 8 ay ve altında olduğu dikkati çekmektedir.

Olguların daha sonraki takiplerinde ortalama 4.6 ay sonra (en erken 2.5- en geç 8 ay), 2'si parsiyel PVD gelişen göz olmak üzere delik çevresindeki retina halkasının tekrar dekole olduğu 5 gözde görme tekrar ameliyat öncesi düzeylere düştü. Ortalama 10.6 aylık takip sonunda (en az 8, en çok 14 ay) diğer gözde anatomik ve görsel sonuçlar değişmedi. Ameliyat-



Şekil 3. Yedi no'lu hastanın pnömoretinopeksi öncesi (a) ve bundan üç ay sonraki (b) fundus fotoğrafları görülmektedir. İşlemden üç ay sonra delik etrafındaki dekole retina halkasının yatıştığı izlenmektedir.

tan 5 ay sonra görmesi tekrar azalan bir göze 6. ayda tekrar sağlanmasına rağmen ikinci işlemde 4 ay sonra, tekrar delik çevresi retina dekole oldu ve görme eski düzeyine düştü. İki gözde ise elde edilen anatomik ve görsel başarı hala devam etmektedir.

Komplikasyon olarak; intravitreal gaz veriminden sonra 3 gözde santral arter tıkanıklığı oluştu. Bunlardan ikisi 5 dakikalık süre içerisinde masajla açılırken birinde parasentezle ön kamaradan bir miktar sıvı alındı. Geç dönemde ise bir gözde makuler bölgede ince bir epiretinal membran oluştu.

#### TARTIŞMA :

İdiopatik makula delikleri, evre I'den evre III'e süratla ilerlemesine rağmen, çok azında evre III'ten evre IV'e geçiş olmakta, bir çoğu III. evrede uzun yıllar kalmaktadır.<sup>10</sup> PVD'nin oluşmadığı III. evrede anatomik ve görsel prognoz PVD'nin oluştuğu IV. evredeki gözlere göre zaman içerisinde kötüye gidip göstermektedir.<sup>20</sup> Hikichi'ye<sup>20</sup> göre PVD'nin oluşmadığı evre III İMD'de delik kenarındaki vitreus traksiyonu, deliğin ve delik etrafındaki dekole retina halkasının zamanla genişlemesine neden olmaktadır. Bu da görmenin daha da bozulması ile sonuçlanmaktadır. Buna karşın evre IV'te delik ve etrafındaki dekole retina halkası nadiren genişlemektedir. Bundan dolayı tam kat delik gelişmiş bile olsa, eğer PVD oluşturabilirsek görmenin daha fazla bozul-

masını önleyebiliriz düşüncesiyle hastalarımızda intravitreal gaz vererek PVD oluşturmayı denedik. Altı gözde total , 2 gözde de foveal bölgeyi içine alan parsiyel PVD oluştu ve erken dönemde iki göz haricinde tüm gözlerde görme arttı ve bir göz haricindeki tüm gözlerde anatomik olarak delik çevresindeki de-kole retina yatıştı. Fakat geç dönemde 5 gözde tekrar delik çevresi retina dekole oldu ve görme eski düzeyine düştü.

Foos<sup>21</sup>, enükle edilmiş gözlerde elektron mikroskopik olarak vitreoretinal yapışıklıkları incelemiş ve vitreus ile foveal bölgedeki retinal yüzey arasında, arka kutupta bir başka yerde bulunmayan türde sıkı bir yapışıklık saptanmıştır. Aynı şekilde Kishi de<sup>22</sup> otopsi gözlerindeki elekton mikroskopik çalışmasında total PVD gelişmiş gözlerin %44'ünde fovea bölgesinde yapışık kortikal vitreus kalıntılarının olduğunu saptamıştır. Smiddy<sup>11</sup> bazı bölgelerde belirgin PVD'nına rağmen ameliyat sırasında vitreus fibrillerinin foveal bölgede yapışık olarak bulunduğunu saptamıştır. Yine her ne kadar bazı çalışmalarda operkulumun hyaloid yüzeyine yapışık olduğu belirtilmişse de<sup>23,24</sup> arka hyaloidin makuler bölgeden ayrıldığı bazı gözlerde, operkulumun foveada kalmış olan vitreus fibrillerine asılı durabileceği bildirilmektedir.<sup>1</sup> Bütün bunlar, total PVD'nına rağmen traksiyona neden olan vitreus fibrillerinin foveal bölgede yapışık kalabileceğini göstermektedir.

Çalışmamızda ortalama 10.6 aylık takip sonunda iki gözde anatomik ve görsel başarı hala devam etmektedir. Mevcut fundus muayene yöntemleri ile bu gözlerde foveal bölgede traksiyon yaratan vitreus kalıntılarının olup olmadığını söyleme şansımız yok, ama geç dönemde başarısızlıkla sonuçlanan 5 gözde pnömoretinopeksi ile PVD oluşturmamıza rağmen foveal bölgedeki sıkı yapışıklıklardan dolayı burda vitreus fibrillerinin kaldığını bundan dolayıda geç dönemde yine traksiyonlara bağlı delik çevresindeki retinanın tekrar dekole olduğunu düşünüyoruz.

Sonuç olarak, evre III makula deliklerinde sadece intravitreal gaz vererek PVD oluşturmanın tüm traksiyonları ortadan kaldırıp patolojik sürecin durdurulması için yeterli olmadığına, vitrektomi yapılarak posterior hyaloidin ayrılıp foveal bölgedeki bütün kortikal vitreus kalıntılarının temizlenmesinin kalıcı bir anatomik ve görsel başarı için gerekli olduğuna

inanıyoruz.

#### KAYNAKLAR:

1. Aaberg TM, Blair CJ, Gass JDM: Macular Holes. Am J Ophthalmol. 1970;69:555-62.
2. Avila MP, Jalkh AE, Murakami K, et al : Biomicroscopic study of the vitreous in macular breaks. Ophthalmology 1983;90:1277-83.
3. Bronstein MA, Trempe CL, Freeman HM: Fellow eyes of eyes with macular holes Am J Ophthalmol 1981;92:757-61.
4. Gass JDM: Steoscopic Atlas of Macular Disease: and Treatment, ed 3. The CV Mosby Co. St. Louis 1987,p:684-93.
5. Jaames M, Feman SS: Macular holes, Graefes Arch Klin Exp Ophthalmol 1980; 215:59-63.
6. Mc Donnell PJ, Fine SL, Hillis AI: Clinical features of idiopathic macular cysty and holes. Am J Ophthalmol, 1982;93:777-86.
7. Morgan CM, Schatz H: Idiopathic macular holes. AM J Ophthalmol 1985;99:437-41.
8. Trempe CI, Weiter JJ, Frukawa H: Fellow eyes in cases of macular hole: Biomicroscopic study of the vitreous. Arch Ophthalmol 1986; 104:93-5.
9. Atmaca LS: Follow-up of macular holes. Am J Ophthalmol 1986;16:1064.
10. Gass JDM: İdiopathic senile macular hole. Its early stages and pathogenesis. Arch Ophtalmol. 1988;106:629-39.
11. Smiddy WE, Michels RG, Gaser BM, de Busto S: Vitrectomy for impending idiopathic macular holes. Am J Ophthalmol 1988,105: 371-6.
12. Morgah CM, Schatz H: Involjutional macular thinning : A pre-macular hole condition. Ophthalmology 1986;93:153-61.
13. Yoaeda H: Clinical observation of macular hole Acta Soc Ophthalmol Jpn 1967;71:1723-36.
14. Schepens CL: clinical aspects of pathologic changes in the vitreous body. Am J Ophthalmol 1954;38: 8-21.
15. Grignolo A: Fibrous components of the vitreous body Arch Ophthalmol 1952;47:760-74.
16. Kell NE, Wendel RT: Vitreous surgery for idiopathic macular hole. Arch Ophthalmol 1991;109:654.
17. Wendel RT, Patel AC, Kelly NE, Salzano TC, Wells JW, Novack GD: Vitreous surgery for macular holes. Ophthalmology 1993,100: 1671-6.
18. Glaser BM, Michels RG, Kupperman BD, Sjaarda RN, and Pena RA: Transforming growth factor - B2 for the treatment of full thicknes macular hole. A prospective and randomized study. Ophthalmology. 1992;99:1162.
19. Watzke RC, Allen L: Subjective slitbeam sign for macular diseases. Am J Ophthalmol. 1980;98:665.
20. Hikichi T, Akibo J, Trempe CL: Effect of the vitreous on the prognosis of full-thickness idiopathic ma-

cular Holes. *Am J Ophthalmol* 1993,116:273-278.

21. Foos RY: Vitreoretinal Junction; Topographical variations. *Invest Ophthalmol.* 1972; 11:801-8.

22. Kishi S, Demaria C, Shimizu K: Vitreous cortex remnants at the fovea after spontaneous vitreous detachment. *Int Ophthalmol.* 1986, 9:253-60.

23. Gass JDM: Macular dysfunction caused by vitreous and vitreoretinal interface abnormality. Vitreous traction macuopathies. *The Stereoscopic Atlas of Macular Disease.* The CV. Mosby Co. St. Louis 1987,p:676-93.

24. Frangieh GT, Green WR, Engel HM: A histopathologic study of macular cysts and holes. *Retina* 1981,1: 311-7.