

Gronblad-Strandberg Sendromu; Değişik Sistemik Tutulumlu Bir Olgu Sunumu

Yaşar DURANOĞLU¹, Güler AKSU², Cemil APAYDIN³

ÖZET

Elastinin primer bir bozukluğu olan ve otozomal resesif veya dominant geçiş gösteren psödoksantoma elastikumun anjioid çizgilenmeler ile beraber görülmesi durumunda Gronblad-Strandberg sendromundan bahsedilir. Burada 28 yaşında, göz ve cilt bulguları dışında değişik sistemik tutulumları da olan bir kadın hasta sunulmuştur. Bu bulgular yüksek frekansları tutan nörosensoryel işitme kaybı, geniş bir sistem anomalisi ve diffüz bir tiroid bezi büyüklüğü şeklinde özetlenebilir. **Anahtar Kelimeler:** Psödoksantoma elastikum, anjioid çizgilenmeler.

SUMMARY:

Gronblad-Strandberg Syndrome; A Case with different systemic findings.

As pseudoxanthoma elasticum, a disorder of elastin, inherited autosomal recessive or dominant, is co-existing with angioid streaks, it is literated to be Gronblad-Strandberg Syndrome. A female patient, 28, eye and skin disordered with different systemic findings, is presented. These findings are summarized; a big system anomalia, hyperplazia of thyroid with Euthyroid, a neurosensorial typed hearing disorder. *Ret-vit 1996;2:576-80*

Key Words : Pseudoxanthoma elasticum, angioid streaks.

Pseudoksanthoma elastikum (PXE), elastinin nadir, jeneralize bir bozukluğu olup, primer olarak deri, kardiyovasküler sistem ve gözleri tutar. Ayrıca santral sinir sistemi, kemik, gastrointestinal sistem ve değişik sistem bulguları görülebilir. Gerçek sıklığı bilinmemekle beraber PXE toplumda 1/160.000-1/200.000 oranında izlenmektedir. Spesifik etnik ve toplumsal seçiciliği yoktur. Fakat bildirilen vakaların çoğu kadındır. Temeldeki biyokimyasal değişiklik henüz bilinmemektedir¹⁻⁵. Gronblad ve Strandberg tarafından 1928 yılından ilk kez PXE ve angioid streaks ilişkisi ortaya konmuştur. Şimdiye kadar literatürde değişik sistemik tutulumları olan vakalar bildirilmiştir. Burada yüksek frekansları tutan bir işitme kaybı, iri bir sistem anomalisi ve normal tiroid fonksiyonları ile birlikte diffüz bir tiroid büyümesi olan bir olgu sunulmuştur.

OLGU SUNUMU:

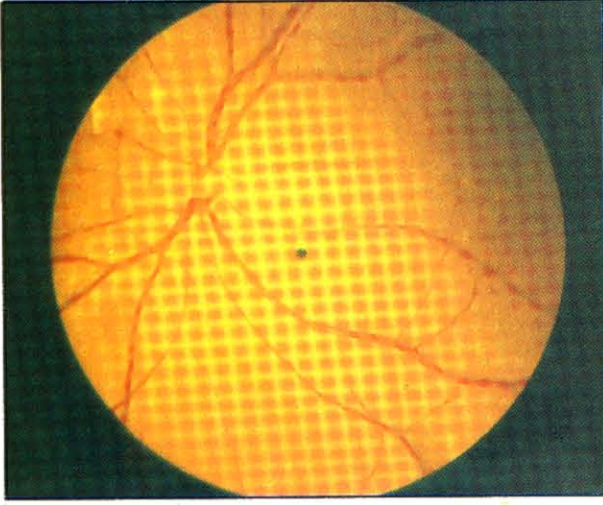
MK, 28 yaşında, evli ve bir çocuklu bayan hasta olup, Akdeniz Üniversitesi Tıp Fakültesi

Dermatoloji Polikliniğine 5 yıldan beri boyunda oluşan lekelerin artması şikayeti ile başvurmuş ve PXE ön tanısı ile kliniğimize gönderilmişti.

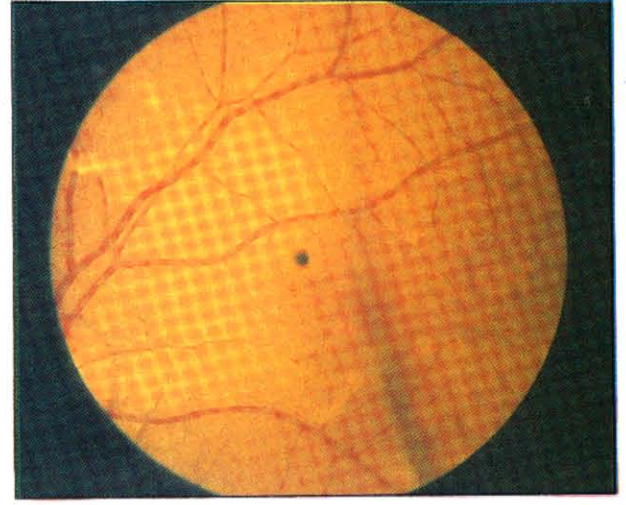
Özgeçmişinde herhangi bir özellik saptanmayan hasta, akraba evliliği yapmamış bir ailenin 6 çocuğundan birisi olup, en küçük kardeşindeki vitiligo şikayetinden başka bir aile özelliği taşııyordu.

Oftalmolojik muayenesinde görme keskinliği her iki gözde tam olup, kaş, kapak, bulbus duruş ve hareketleri normaldi. Ishihara testi ile yapılan renk ayırımı doğaldı. Takagi marka biyomikroskopa monte edilmiş Goldman Applanasyon tonometresi ile yapılan iki hızlı göz içi basınç ölçüm ortalaması 17 mm Hg App. bulundu. İridokornean açığı açık (Grade III) ve normal görünümdeydi. Goldman Perimetresi ile yapılan görme alanı muayenesi doğal sınırlardaydı. Pupilla dilatasyonundan sonra yapılan fundus muayenesinde optik disk, makula ve damarlar doğal görünümdeydi. Her iki optik disk çevresinde halka şeklinde ve periferde doğru uzanan anjioid çizgilenmeler mevcuttu Resim-1. Makula temporalinde ise pigmentli beneklenmeler vardı Resim-2. Anjioid çizgi-

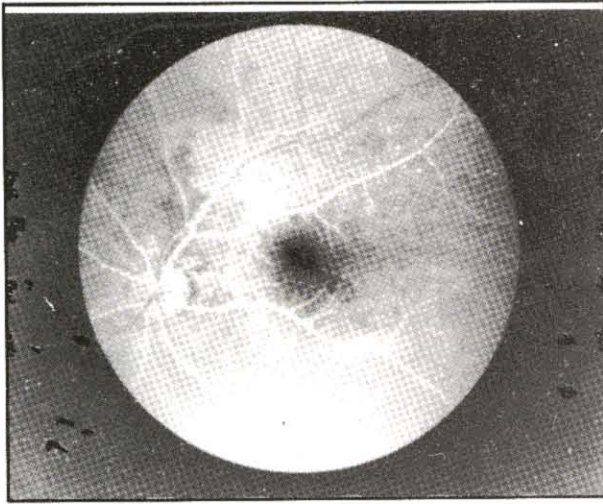
1- Yrd.Doç.Dr. Akdeniz Üniv. Tıp Fak. Göz Hast. A.B.D.
2- Prof.Dr. Akdeniz Üniv. Tıp Fak. Göz Hast. A.B.D.
3- Doç.Dr. Akdeniz Üniv. Tıp Fak. Göz Hast. A.B.D.



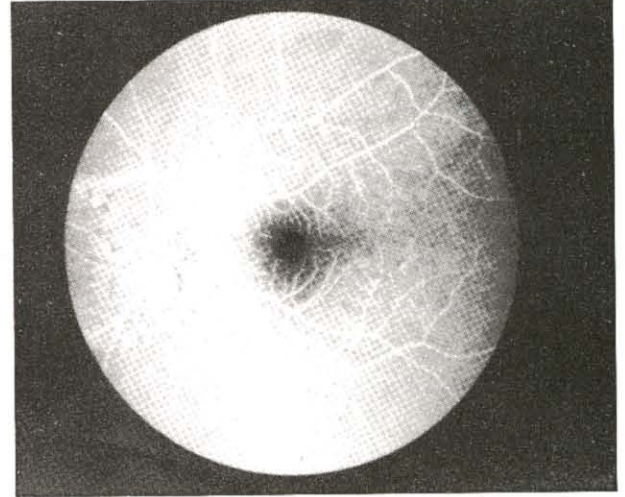
Resim-1: Olgumuzdaki angioid çizgilerin görünümü.



Resim-2: Olgumuzda makula temporalinde beneklenmeler.



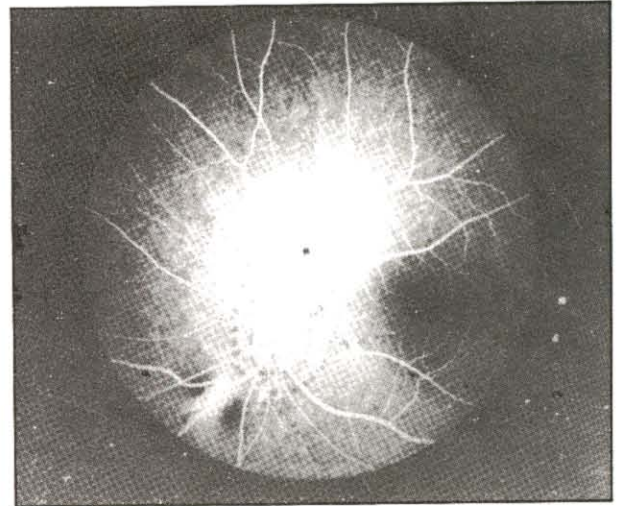
Resim-3: Arteriyel faz FFA.



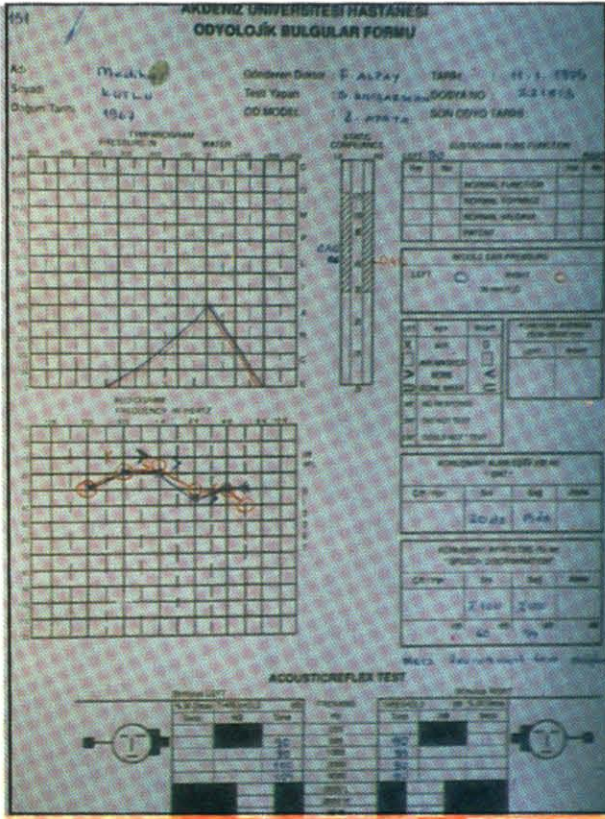
Resim-4: Venöz faz FFA.

lenmeler makulaya uzanmıyor ve etkilemiyorlardı. Sol antekubital venden, 5 cc, %20'lik sodyum fluoressein verildikten sonra alınan fundus fotoğraflarında herhangi bir patoloji izlenmedi. Angioid streaklara uyan bölgelerde boyanma olmadı. Makula temporalindeki lezyonlarda venöz safhada düzgün bir hiperflouresans gözlemlendi Resim 3,4,5.

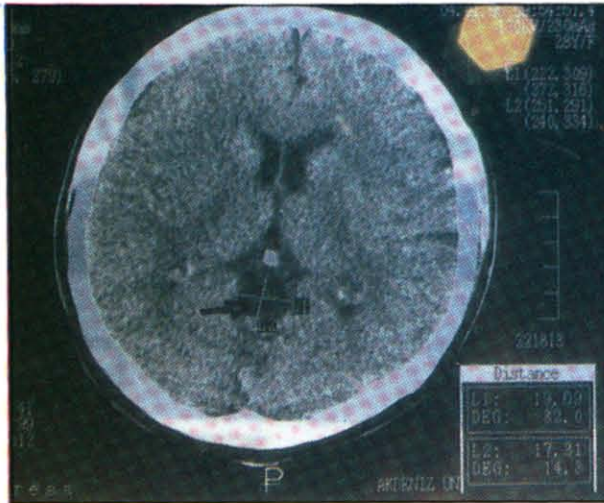
Dermatolojik muayenesinde boynun her iki tarafında, koltuk altında sarımsı renkte ve çok sayıda papiller yapılar olduğu bildirilen ve boynun sağa-sola hareketlerinde ense derisinin elastikiyetinin azalmış olduğu tespit edilen hasta tekrar Dermatoloji Anabilim Dalı ile konsülte edilerek, koltuk altından insizyonel biyopsi yapıldı ve Patoloji bölümündeki değerlendirme PXE ile uyumlu olarak yorumlandı.



Resim-5: Geç venöz faz FFA.



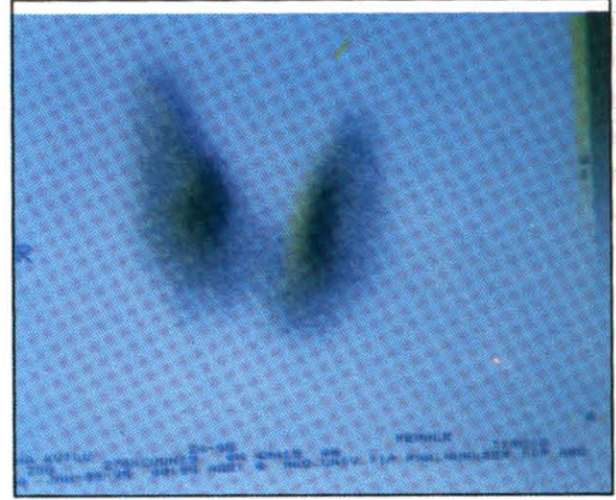
Resim-6: Olgumuzdaki odyolojik bulgular.



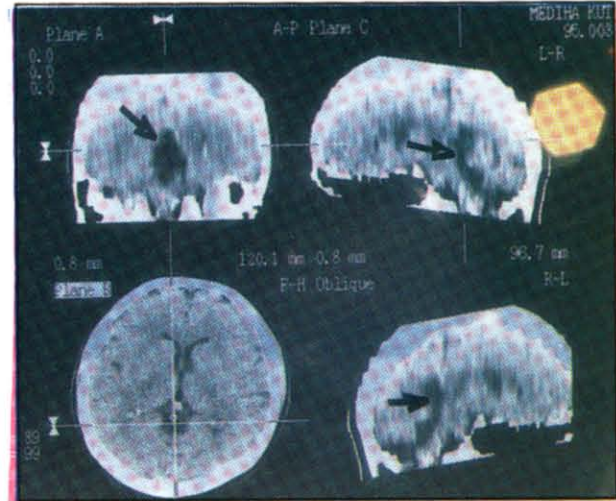
Resim-8: Olgumuzda BBT tetkiki (sistem varyasyonu görülmektedir).

Olgumuzun Kulak Burun Boğaz muayenesi doğal olarak değerlendirildi. Sadece odyolojik tetkik sonucunda yüksek frekansları tutan hafif derecede nöro-sensoryel işitme kaybı bulundu Resim 6.

Endokrinoloji konsültasyonunda tiroid hormon tetkikleri normaldi. Tiroid bezinin iri ol-



Resim-7: Olgumuzun tiroid sintigrafisi



Resim-9: Olgumuzda BBT tetkiki (superior serebellar arka bölüm yerleşimli sistem anomalisi)

duğu görülünce tiroid sintigrafisi uygulandı. Hastaya 4 mCi (148 mBg) ^{99m}Tc-Pertechnetat iv verildikten 15 dakika sonra anterior pozisyonda yapılan tiroid sintigrafisinde sol lobda homojen, sağ lobda non-homojen diffüz hafif hiperplazi gösteren tiroid bezi rapor edildi Resim-7.

Nöro-oftalmolojik muayenesi normal olan hastanın ilave olabilecek santral sinir sistemi patolojisini araştırmak için bilgisayarlı beyin tomografisi istendi. Tetkikte superior serebellar sistem arka bölüm yerleşimli, 22x15 mm boyut veren, globüler şekilli, sıvı dansitesinde ve 4. ventrikülle ilişkide bir görüntü tesbit edilerek bunun bir sistem varyasyonu olduğu bildirildi Resim 8,9.

İlave sistemik bir anomalinin araştırılması amacıyla yönelik olarak yapılan kardiyolojik muayene ile ekokardiyografi, kadın hastalıkları ve doğum muayenesi, ortopedi muayenesi, gastroenteroloji muayenesi, fizik tedavi muayenesi, hematolojik muayene ve periferik vasküler sistemin muayenesi normal olarak değerlendirildi.

Biyokimya tetkikleri, protein ve lipoprotein elektroforezi, rutin hematolojik tetkikleri ile periferik yayma, hemogloblin elektroforezi, glukoz tolerans testi ve doku tiplendirmesinde özellik saptanmadı.

TARTIŞMA:

PXE Pape tarafından genetik olarak 4 tipe ayrılarak incelenmektedir.:

A.Otozomal resesif Tip I: Bu hastalarda vasküler, retinal değişikliklerle beraber ciltlezyonları da vardır.

B. Otozomal resesif Tip II: Çok nadir bir varyant olup, yaygın cilt bulguları ile karakterizedir. Sistemik tutulumu yoktur.

C- Otozomal dominant Tip I: Bu form ağır retinal ve vasküler dejenerasyonlar ile karakterizedir. Cilt bulguları da vardır. Erken körlük ve koroner damar hastalığı ile sonuçlanır.

D- Otozomal dominant Tip II: Orta derecede kardiyovasküler ve retinal değişiklikler ile beraber eklemelerde hiperextensibilite, mavi sklera, yüksek damak gibi bulgular vardır ⁶.

Olgumuzun göz, cilt ve sistemik tutulumları açısından değerlendirilmesi, otozomal resesif Tip I olduğunu göstermiştir. Yapılan çalışmada diğer aile bireylerinde aynı hastalığa rastlanmamıştır.

PXE'da görülen göz bulguları şunlardır:

- 1- Anjioid çizgilenmeler,
- 2- Peau d'Orange,
- 3- Salmon spots,
- 4- Optik disk başı drüzeni,
- 5- Drüzen,
- 6- Makula ve optik disk çevresinde koyu kahverengi beneklenmeler,
- 7- Doğuşsal abdüksiyon paralizisi,
- 8- Subretinal neovasküler membranlar ⁶⁻¹⁰.

Bruch membranında kırık çizgilenmelerle karakterize, bilateral görülen anjioid çizgilenmeler sadece PXE değil, kemiğin paget hastalığı, Sickle Cell hemoglobinopati gibi diğer patolojilerde de görülür. İlk kez Doyne tarafından tarif edilmiş olup, ileriki tanımlamalar Knapp tarafından yapılmıştır. Hastalığın erken devresinde kırmızı-kahverengi veya gri çizgilenmeler şeklindedir ve damarların altında uzanır. Bazen optik diskin etrafını çevirir

ve buradan radyal olarak uzanmaya meyillidir ⁹. Olgumuzda yapılan muayenede her iki optik disk etrafında halka şeklinde anjioid çizgilenmeler gözlenmiş olup, periferde doğru yayılımı az miktarda belirlenmiştir. Yapılan sistemik araştırmalarda bu patolojiye yol açabilecek başka bir hastalığa rastlanmamıştır.

Retina pigment epiteli üzerinde kalsifikasyon ve Bruch membranının dejenerasyonu sonucu meydana gelen ve makulanın temporalinde görülen sarı benekli noktalanmalar "Peau d'Orange" diye adlandırılır ve yine aynı bölgede görülen fokal retina pigment epiteli atrofi "Salmon spots" ile karışır. Her iki lezyonda fundus fluorescein anjiografide arteriyel fazda retiküler hiperfluoresans görülür. Venöz fazda ise fluoresans Peau d'Orange'de düzgün iken Salmon Spots boyanma ve hiperfluoresans sınırlanma gösterir. Bizim FFA bulgularımız hastada Peau d'Orange bulunduğunu göstermiştir. Bu bulgu PXE için patognomiktir ve hastalığın ilk dekadında bile mevcut olup, anjioid çizgilenmelerden daha önce görülür ^{11,12}.

PXE ile beraber görülen bir diğer göz bulgusu ise koroid neovaskülarizasyonudur. Dr. Atmaca ve arkadaşlarının 1992 yılında yaptıkları bir çalışmada PXE'lu olgularda %53 oranında koroid neovaskülarizasyonu tesbit edilmiş olup, Argon veya Kırmızı Kripton Laser tedavisinden sonra görmenin tedavi edilmeyenlere nazaran daha iyi korunduğu bildirilmiştir ¹³. Olgumuzda koroid neovaskülarizasyonu belirleyemedik.

Optik disk ve makula çevresindeki pigment noktaların birbiriyle birleşerek bir inci dizisini andıracak kadar yoğun olabildiği vakalar ile masif gastrointestinal kanama ve buna bağlı optik sinir enfarktüsü, doğuşsal abdüksiyon paralizisi gibi değişik göz tutulumları da bildirilmiştir ^{14,15}.

Olgumuzun bilgisayarlı beyin tomografisinde tesbit edilen, süperior serebellar sistem arka bölümünde yerleşimli, 4.ventrikülle ilişkili olan sistern anomalisi hiçbir nörolojik komplikasyona yol açmamıştır ve PXE ile ilişkisi olup olmadığı bilinmemektedir. Bu anomaliyle beraber yüksek frekansları tutan hafif derecedeki nöro-sensoryel işitme kaybına ve normal fonksiyon gösteren tiroid bezi büyümesine yaptığımız araştırmalar sonucunda literatürde rastlanmamıştır.

Olgumuz sadece göz ve cildi tutan saf bir Gronblad-Strandberg sendromu değildir. Değişik sistemik tutulumların da olabileceğini bildirmek ve bu sendromda sonradan ortaya çıkabilecek komplikasyonları önleyebilmek ama-

ciyla iyi bir sistemik araştırma yapma gerekliliğini vurgulamak üzere bu olguyu yayınlamayı uygun bulduk.

KAYNAKLAR:

- 1- Berlyne GM, Bulmer HG, Platt R: The genetics of Pseudoxanthoma elasticum, G J Med, 1961; 30:201-6.
- 2- Dennis V: Pseudoxanthoma elasticum (Gronblad Strandberg Syndrome). Journal of Medical Genetics, 1988 25:488-90.
- 3- Korn S, Seilnacht J, Hutch C, Feler AM: Cardiovascular manifestations of pseudoxanthoma elasticum (Gronblad-Strandberg Syndrome), Thorac Cardiovasc Surg, 1987; 35:191-4.
- 4- Aesopus A, Stametelos G, Savvides P, Ronbos I: Pseudoxanthoma elasticum and angioid streaks in two cases of beta-thalassemia, Clin Rheumatol, 1989; 8:522-7
- 5- Wako K, Nakayama S, Taniguchi A, Naito Y, Kzuhara S: A case of pseudoxanthoma elasticum associated with asempomatic multiple congenital infarction, hypothyroidizm, glucose tolerance abnormality and multiple congenital anomalies, Rinsho Shinkeigaku, 1993; 33:759-64.
- 6- Page FM: Historical evidence for the genetic heterogeneity of pseudoxanthoma elasticum, Br J Dermatol, 1975; 92:493-509.
- 7- Clarkson JG, Altman RD: Angioid streaks. Surv Ophthalmol, 1982; 26:235-46.
- 8- Zurekher M, Schipper I: Spot-like to reticular pigment in displacement in a patient with pseudoxanthoma elasticum (Gronblad-Strandberg Syndrome), Klin Monatsblätter Augenheilkunde, 1990; 196:30-2.
- 9- Jalius ES, Gamolin MD: Development of angioid streaks in association with pseudoxanthoma elasticum. Can J Ophthalmol, 1992; 27:30-1
- 10- Bordat B, Auch-Roy-maingun S, Boudet C, Nawarre L: Syndrome de Gronblad Strandberg: Association de stries angioides et d'un pseudoxanthoma elastique. Bul.Soc.Oph., France.
- 11- Pisoni M, Rossi A, Uzzato MT, et al: Mottled hyperpigmentation of the fundus oculi associated with angioid streaks in pseudoxanthoma elasticum. G Ital Dermatol Venerol, 1990; 125:569-74.
- 12- Giuffre G: The pathogenesis of the fundus peau d'orange and salmon spots. Metap. Pediatr. Syst. Ophthalmol., 1987, 10:95-8.
- 13- Atmaca LS, Özmert E: Macular involvement in angioid streaks. J Fr Ophthalmol, 1992, 15:249-53.
- 14- McDonald HR, Schatz H, Aaberg TM: Reticular-like pigmentary patterns in pseudoxanthoma elasticum. Ophthalmology 1988; 95:306-11.
- 15- Yap EY, Gleaton MS, Buettener H: Visual loss associated with pseudoxanthoma elasticum. Retina 1992; 12: 315-9.