

Fundus Flavimakulatus ile Eş Zamanlı Üveit

Nilüfer KOÇAK¹, Süleyman KAYNAK², Hakan F. ÖNER³, Güray ÇİNGİL²

ÖZET

Kliniğimize az görme etiyolojisinin araştırılması için refere edilen bir olguda Fundus Flavimakulatus ile eş zamanlı üveit birlikteliği tanımlanmıştır.

Anahtar Kelimeler: Fundus Flavimakulatus, üveit, makuler flek

FUNDUS FLAVIMACULATUS WITH UVEITIS

SUMMARY

Fundus Flavimaculatus with uveitis was noted in a case with blurred vision that was referred to our clinic for the etiology of blurred vision.

Key Words: Fundus flavimaculatus, uveitis, macular fleck

Ret - Vit 2003; 11 : Özel Sayı : 15-18

GİRİŞ

Fundus Flavimakulatus ilk kez 1953 yılında Franceschetti¹ tarafından tarif edilmiştir. Fundus görünümünde arka kutupta, derin retina katlarında, belirsiz sınırlı, sarımsı spotların varlığından bahsedilmiştir. Bu sınıflamadan önce bu hastalık grubu

koriooretinitis disseminata veya retinitis punktata albesens olarak tanımlanmıştır². Bu hastalıkların aksine fundus flavimakulatus göreceli olarak daha iyi prognoza sahiptir.²

Kliniğimizde fundus flavimakulatus tanısı konulan ve eş zamanlı arka üveit atağı geçiren bir olguyu sunuyoruz.

OLGU SUNUMU

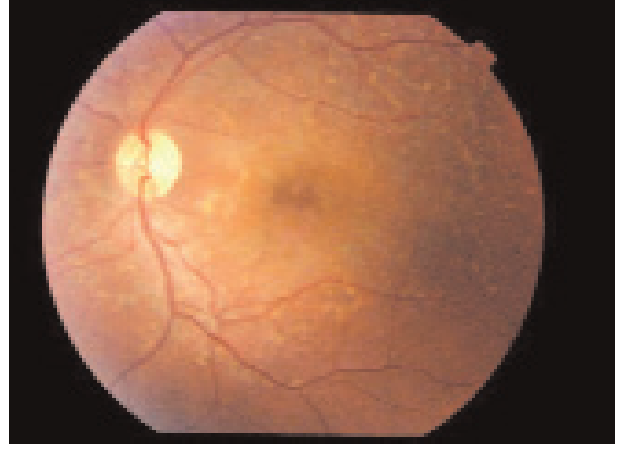
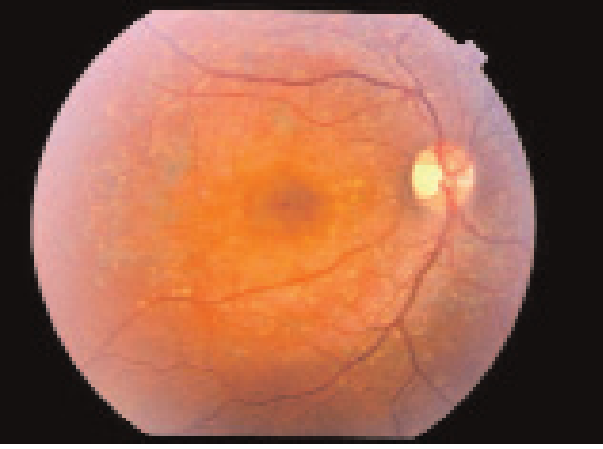
Yirmibeş yaşında erkek hasta; az görme etiyolojisinin araştırılması amacıyla kliniğimize refere edilmişti. Hasta kendisinin resmi bir kuruluştaki çalıştığını, her yıl göz muayenesinin yapıldığını ve görme sorununun olmadığını belirtti.

Mayıs 2002 tarihinde sağ gözde daha fazla olmak üzere her iki gözünde az görme yakınması ile resmi bir hastaneye başvuruyor. Hastanın o dönemdeki kayıtlarından elde ettiğimiz bilgilere göre, yapılan oftalmolojik muayenesinde görme keskinliği Snellen eşeliyle, sağ gözde 0.4, sol gözde 0.5 olarak ölçülmüş. Her iki gözünün içinde iltihap olduğu söylenmiş ve iltihap tedavisi için bilateral subtenon steroid yapılıp, sonrasında oral steroid (40 mg/gün) tedavisi başlanmış.

1 Dokuz Eylül Üniversitesi Göz Hastalıkları AD., İzmir; Uzm. Dr.

2 Dokuz Eylül Üniversitesi Göz Hastalıkları AD., İzmir; Prof. Dr.

3 Dokuz Eylül Üniversitesi Göz Hastalıkları AD., İzmir; Doç. Dr.

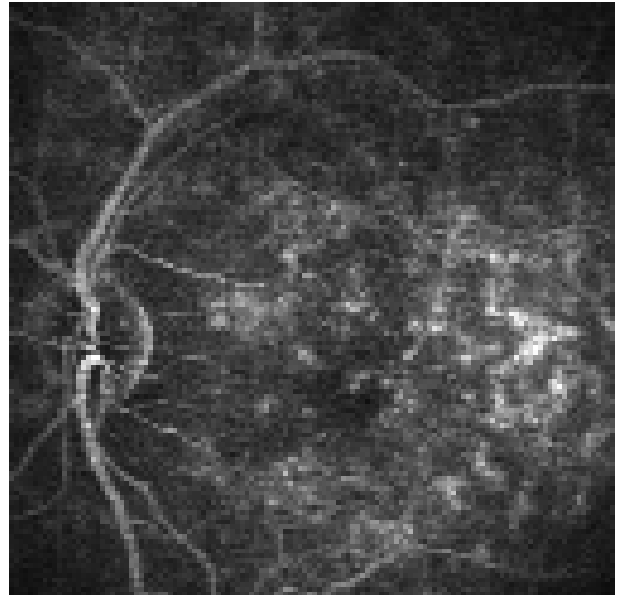
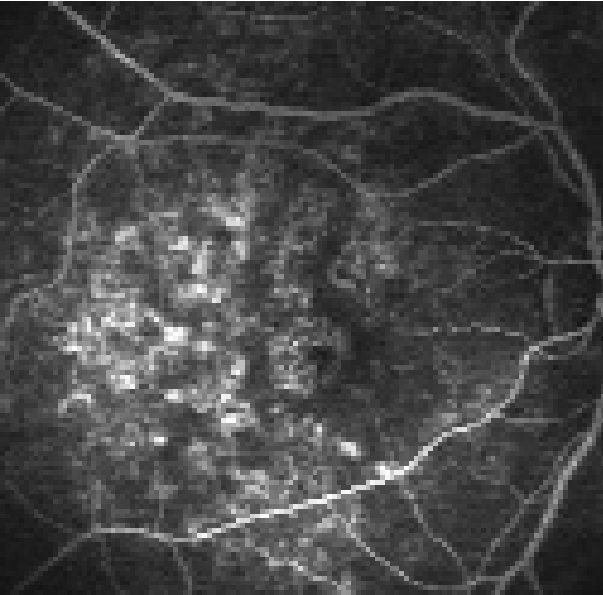


Resim 1a, 1b: Sağ ve sol göz renkli fundus fotoğrafı, arka kutupta yaygın sarımsı gri renkli flekler

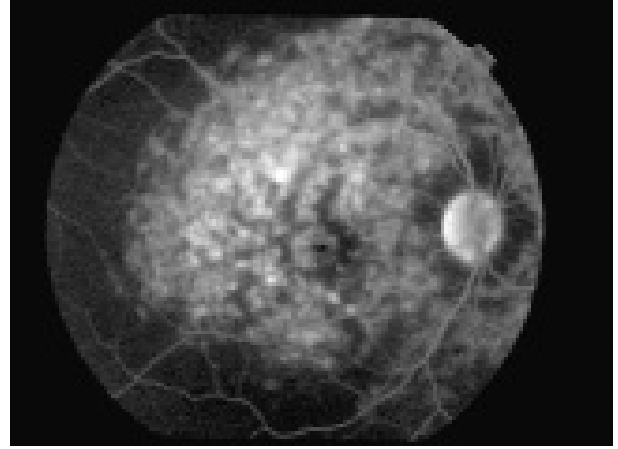
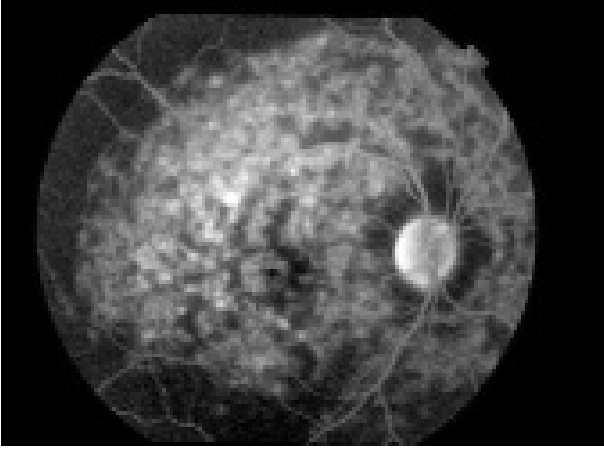
Stteroid tedavisi sonrasında göziçi basıncının sağ gözde 40 mmHg, sol gözde 38 mmHg'ya yükselmesi sonucu antiglokomatöz (dorzolamid hidroklorür-timolol maleat ve travoprost) tedavisi başlanmıştır. Hasta bu tedavilerinin öncesinde fundus floresein anjiyografisinin (FFA) çekildiğini fakat sonucunu bilmediğini belirtti.

Hastanın iki aylık takibi sonrasında görme keskinliğinin değişmemesi üzerine kliniğimize refere ediliyor. Hastanın yapılan sistem sorgulamasında sistemik hastalık ve ilaç

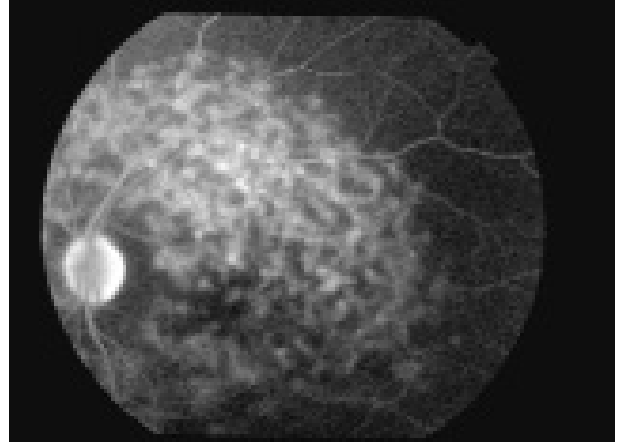
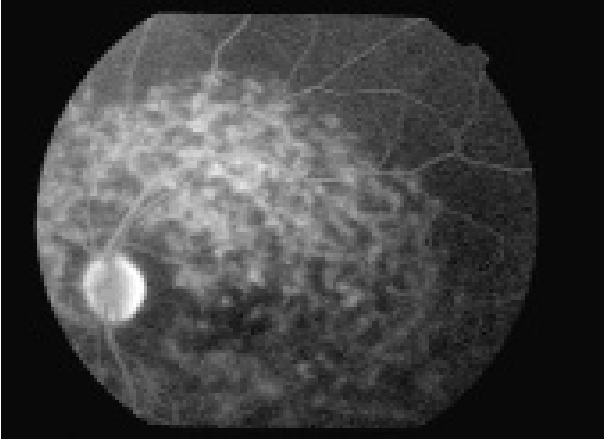
öyküsü yoktu. Sadece süresini ve sıklığını bilmediği oral aftlarının olduğunu söyledi. Kliniğimizde yapılan oftalmolojik muayenesinde görme keskinliği Snellen eşeliyle sağ gözde 0.3, sol gözde 0.4'dü. Ön segmenti bilateral doğaldı. Göziçi basıncı antiglokomatöz (dorzolamid hidroklorür-timolol maleat ve travoprost) tedavisi ile kontrol altındaydı (14 mmHg, 19 mmHg). Yapılan fundus muayenesinde sağ gözde 1+, sol gözde 2+ vitritisi ve sağ gözde daha belirgin olmak üzere makulada, arkadların etrafında ve



Resim 2a, 2b: Sağ ve sol göz fundus floresein anjiyografisi, geç venöz faz, flek alanlarında hiperfloresans görünüm



Resim 3a, 3b: Sağ göz fundus floresein anjiyografi, geç venöz faz, flek alanlarında hiperfloresans görünüm.



Resim 3c, 3d: Sol göz fundus floresein anjiyografi, geç venöz faz, flek alanlarında hiperfloresans görünüm.

diskin nazal tarafında yaygın sarı-gri renkli flekler izleniyordu (Resim 1a, 1b). Aktif retinit ve koroidit odağı görülmedi. Çekilen FFA'de, fleklerin görüldüğü alanlarda erken fazda görülen hiperfloresans, geç fazlarda da devam etti (Resim 2a, 2b). Hastada steroid tedavisi sonrasında gelişen glokom olması nedeniyle sistemik steroid kesildi. Anamnezinde aft öyküsünün olması ve fundus bakısında vitritisinin görülmesi nedeniyle sistemik azotipirin (100 mg/gün) başlandı. Üveit etiyojisi araştırılması için sistemik tarama yapıldı ve tüm sonuçlar normal bulundu.

Sistemik tedavi, hastanın takibi sırasında vitritisinin düzelmesi ve ilave üveit atağının olmaması nedeniyle 12. ayda kesildi. 17. ayda yapılan son muayenesinde görme keskinliği,

sağ gözde 0.3, sol gözde 0.5 olarak ölçüldü. Ön segment her iki gözde doğaldı. Göziçi basıncı tedavi ile normal sınırlardaydı. Fundus bakısında aktif lezyon izlenmedi. Çekilen renkli fundus fotoğrafı ve FFA daha önce çekilen anjiyografisi ile uyumluydu (Resim 3a, 3b, 3c, 3d). Hastanın bu dönemde yapılan elektrookulografisinde Arden oranı sağ gözde 1.70, sol gözde 2.22 olarak ölçüldü. Elektoretinografisi subnormaldi. Görsel uyarılmış potansiyelinde latansda uzama vardı.

Hastaya bu muayene sonuçları göz önüne alındığında fundus flavimakulatus tanısı kondu. Ayrıca hastanın eş zamanlı üveit atağı geçirdiği düşünülüyor.

TARTIŞMA

Fundus flavimakulatus oftalmoskopik olarak erişkinlerde ve gençlerde görülen tipler olmak üzere ikiye ayrılmaktadır. Erişkinlerde görülen tipinde, makula tutulumu bazı hastalarda görülmezken, bazı hastalarda ise geç dönemde tutulmaktadır. Hastaların görme keskinliği makulanın tutulumuna bağlı değişkenlik göstermektedir. Gençlerde ise atrofik makular tutulumla kendini göstermektedir. Bu grupta görme keskinliği erken dönemde azalmaktadır. Hastamızda her iki makulanında etkilendiği ve görme keskinliğinin azaldığı gösterilmiştir.

Retina fonksiyon testleri değerlendirildiğinde fundus flavimakulatusda öncelikle elektro-okulografi değerlerinde bozukluk izlenir.³ Elektoretinografi değerleri ise normal sınırlarda veya küçük değişiklikler gösterilir.³

Klinikte hastaların değerlendirilmesinde makulanın tutulmadığı, arka kutupta yaygın fleklerle kendini gösteren fundus flavimakulatusda dilatasyonlu fundus bakısı ve görme keskinliğindeki değişikliklerin açıklanamadığı durumlarda elektrofizyolojik testlerin değer kazandığı düşünülmektedir.

KAYNAKLAR

- 1- Franceschetti A.: A special form of tapetoretinal degeneration: Fundus flavimakulatus. Trans Am Acad Ophthalmol Otolaryngol 1965;69:1048-1053.
- 2- Deutman AF, Hoyng CB.: Macular dystrophies. Retina 3rd ed. St Louis, Mosby, 2001:1229-1232.
- 3- Gass JDM.: Heredodystrophic disorders affecting the pigment epithelium and retina. Stereoscopic atlas of macular diseases diagnosis and treatment 4th ed. St Louis, Mosby, 1997:326-333.