

Retinanın Edinsel Makroanevrizmaları*

Acquired Retinal Macroaneurysms

Nur KIR¹

ÖZET

Bu kısa derlemede retinanın edinsel makroanevrizmalarının klinik özellikleri, anjiyografik bulguları ayırıcı tanı ve tedavi yöntemleri irdelenmektedir.

Anahtar Kelime: Retinanın edinsel makroanevrizmaları

SUMMARY

In this brief review clinical and angiographic findings of acquired retinal macroaneurysms and their treatment options are discussed.

Key Words: Acquired retinal macroaneurysms

Ref - Vit 2004; 12 : 145-147

GİRİŞ

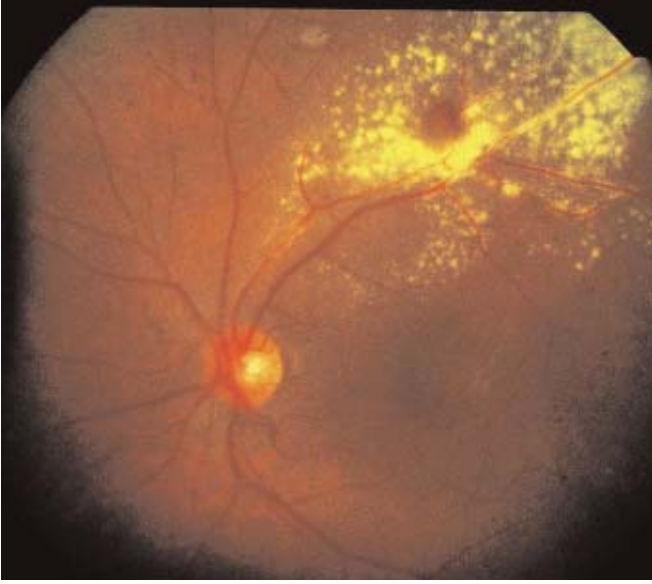Retinanın edinsel makroanevrizmaları retina arteriollerini tutan iç şekilde veya yuvarlak tam kat genişlemelerdir. Arka kutupta ilk üç arter bifurkasyonu içinde yerleşen makroanevrizmalar genellikle bifurkasyon yeri veya arter-ven çaprazlaşma yerinde görülürler. Retinanın edinsel makroanevrizmaları ileri yaşların hastalığı olup 6.-7. dekada ortaya çıkarlar. Görülme sıklığı kadınlarda daha fazladır. Hastalık %90 tek taraflı olup en sık üst temporal arter tutulur. Edinsel makroanevrizmalara ileri yaşlarda görülen sistemik hastalıklar eşlik edebilir. Bunlar hipertansiyon, aterosklerotik kalp ve damar hastalıkları ve hiperlipidemidir.

* Bu çalışma 7 -9 Mayıs 2004 TOD XXVII Bahar Sempozyumunda Panel konuşması olarak sunulmuştur.

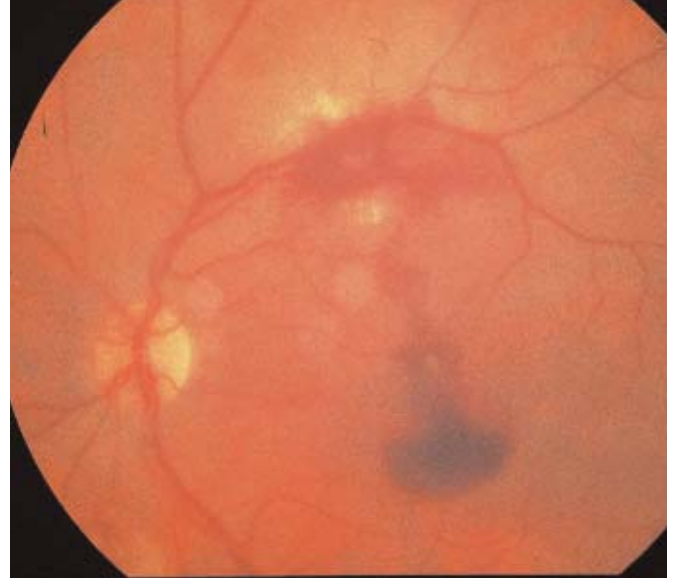1- İstanbul Üniversitesi Tıp Fakültesi Göz Hastalıkları A.D., Çapa İstanbul, Prof. Dr.

Geliş Tarihi : 17/09/2004

Kabul Tarihi : 24/09/2004



Resim 1: Retinanın edinsel makroanevrizması ve çevresinde sert eksüda halkası



Resim 2: Edinsel makroanevrizma ,çevresinde ve makula önünde kanamalar

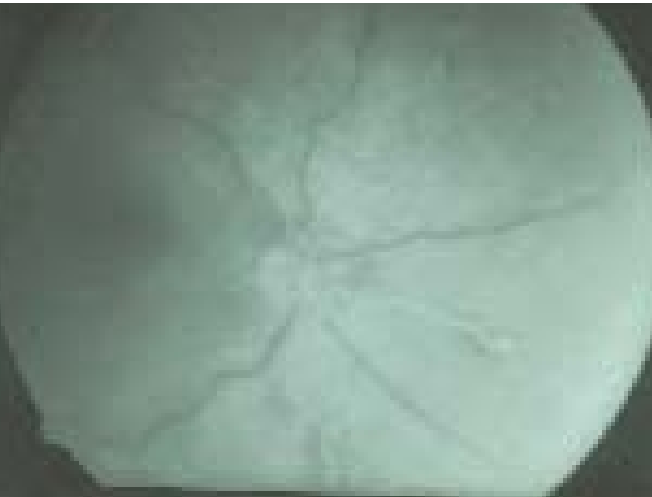KLİNİK BULGULAR

Retinanın edinsel makroanevrizmaları başlangıçta asemptomatiktir.

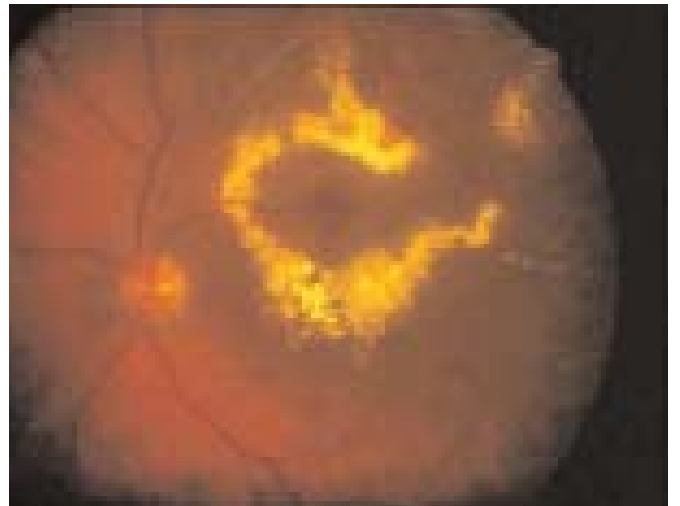
Daha çok makulaya yakın yerleşimli makroanevrizmalar, özellikle de üst temporal yerleşimliler makulada ödem, kanama ve sert eksüda birikimine neden olarak görme keskinliğini azaltabilirler. Makroanevrizmalar retina önü, retina içi ve altı kanamalara yol açabilirler. Bazen yoğun kanama vitre içine de ulaşabilir. Gözdibi incelemesinde kimi zaman makroanevrizmada pulsasyon da saptanabilir . Nadiren çok sayıda makroanevrizma birlikte görülebilir. Hastalığa retinal mikrovasküler değişimler de eşlik edebilir. Bunlar anevrizmanın çevresinde kapillerden yoksun alan oluşumu, kapiller genişleme ve nonperfüzyon, mikroanevrizmalar ile arter-arter kollateral gelişimleridir.

Fundus Flöresein Anjiyografi Bulguları

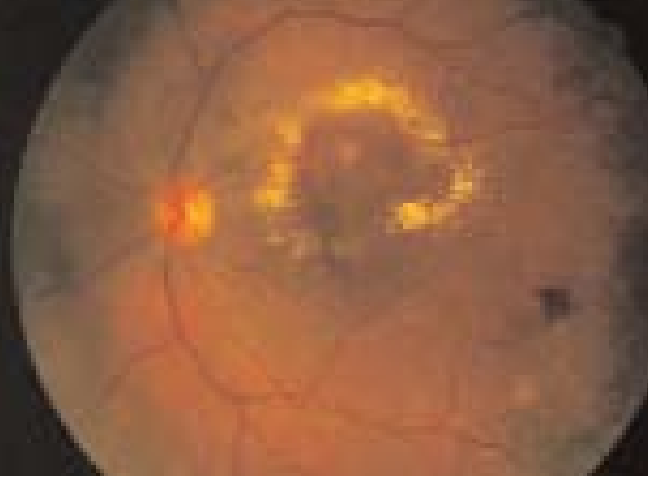
Makroanevrizma erken arter fazında dolar ve geç fazlarda içindeki fibrin tıkaçıyla ya da fibrosisle orantılı olarak çeşitli derecelerde boyanır. Bir kısmı geç evrede yoğun olarak flöresein sızdırır. Makroanevrizma tamamen dolarsa aktif olarak kabul edilir. Eğer kısmen doluyorsa tıkanmış veya fibrosis geliştirmiş olabilir. FFA'de makroanevrizma çevresindeki kapillerlerden de kaçak saptanır. Makuladaki sert eksüda plağı hipoflöresansa neden olur. Farklı katmanlardaki kanamalar retina ve/veya koroid flöresansını bloke edebilir. Yoğun bir kanamanın arkasında makroanevrizma şüphesi varsa ve eğer FFA ile görüntülenemiyorsa indosyanin yeşili anjiyografisi yardımcı olabilir.



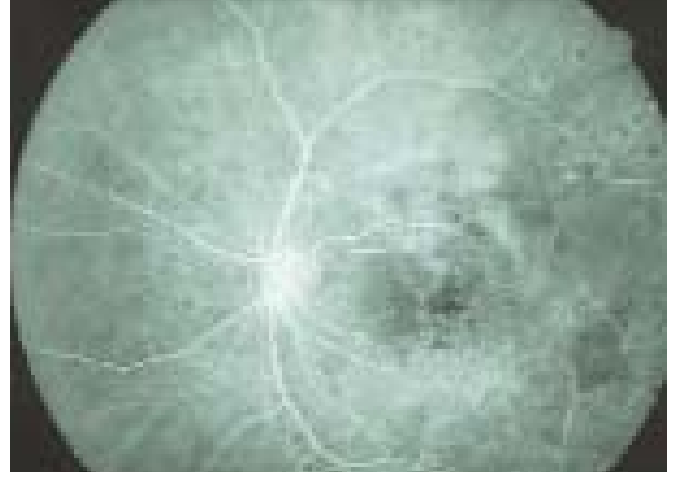Resim 3: FFA'de makroanevrizmanın arter fazında doluğu



Resim 4: Retina ven dal tıkanıklığına sekonder makroanevrizma, makulada sert eksüda halkası



Resim 5: 4 no'lu resimdeki makroanevrizmanın direkt lazer fotokoagülasyonu sonrasında eksüdasyonun azalması



Resim 6: 4 ve 5 no'lu resimdeki makroanevrizmanın direkt lazer fotokoagülasyonu sonrasında makroanevrizma ile birlikte arterin de tıkanması

Makroanevrizma Görülen Diğer Hastalıklar ve Ayırıcı Tanı

Retinanın edinsel makroanevrizmaları başlıbaşına ayrı bir hastalık tablosudur, ancak retinal makroanevrizmalar Eales hastalığı, Leber'in milyer anevrizması 'Coats' hastalığı, anjiomatosis retinae, retinanın arter ve ven dal tıkanıklıkları ve idiyopatik polipoid koroid vaskülopatisinde de görülebilir.

Ayırıcı tanıda diyabetik retinopati, retina telanjiektazileri, retinanın kapiller ve kavernoöz hemanjiomları göz önünde bulundurulmalıdır. Makroanevrizmadan kaynaklanabilen retina pigment epiteli altı kanama bazı durumlarda malign melanom ile karışabilir. Yaşa bağlı makula dejeneresansına sekonder hemorajik retina pigment epitel dekolmanı da makroanevrizmayla karıştırılabilir.

TEDAVİ

Makroanevrizmaların bir bölümü trombusla tıkanarak spontan rezolüsyona uğrarlar. Bu olgularda ödem ve eksüdalar çekilir ve görme keskinliği artar. Rutin oftalmolojik muayene sırasında saptanan asemptomatik hastalar sık aralarla izlenirler. Foveada ödem ve eksüda olan olgular 2-3 ay aralarla izlenirler. Bu olgularda eğer spontan rezolüsyon olmaz ise lazer fotokoagülasyon tedavisi uygulanabilir. Fotokoagülasyon tedavisi direkt makroanevrizmaya ve/veya indirekt olarak makroanevrizma tabanı çevresindeki retina pigment epiteline yönlendirilir. İndirekt fotokoagülasyon tedavisinde amaç makroanevrizmada ısı artışı sağlayarak trombus oluşturmaktır. Direkt lazer tedavisinde komplikasyon oranı yüksek olup ,arter oklüzyonu riski % 19 olarak bildirilmiştir. Subfoveal kanaması olan olgularda ise kanama pars plana vitrektomi ile boşaltılabilir.

KAYNAKLAR

- 1- Chew EY, Murphy RP : Acquired retinal macroaneurysms.In Ryan SJ: Retina ,Mosby Co.St Louis 2001; Vol II:1500-1504
- 2- Lavin MJ, Marsh RJ, Peart S, et al: Retinal arterial macroaneurysms :a retrospective study of 40 patients. Br J Ophthalmol. 1987; 71: 817-825
- 3- Schneider U, Wagner AL, Kreissig I : Indocyanine green videoangiography of hemorrhagic retinal arterial macroaneurysms.Ophthalmologica 1997; 211: 115-118
- 4- Rabb MF, Gagliano DA, Tekse MP: Retial arterial macroneurysms. Surv Ophthalmol. 1988; 33: 73-96
- 5- Levin MR, Gragoudas ES : Retinal arterial macroaneurysms. In Albert and Jakobiec .Principles and Practice of Ophthalmology. Saunders Co.1994; Vol II: 795-801