

# Gronblad-Strandberg Sendromu ile Birlikte Görülen Bir Stargard Olgusu

Şengül ÖZDEK<sup>1</sup>, Gökhan GÜRELİK<sup>2</sup>, Berati HASANREİSOĞLU<sup>3</sup>

## ÖZET

Her iki gözde parmak sayma düzeyinde görmesi olan pseudoksantoma elastikum ve angioid stre-aks'lı bir hastada görme kaybı etiolojisi araştırıldı. Baba ve kız kardeşte de stargard hastalığı ile uyumlu bulguların saptanması sonucu hastada mevcut makülopatinin stargard hastalığına uyduğu görüldü. Böylece bu olgu Gronblad-Strandberg Sendromu ile birlikte görülen bir stargard olgusu olarak değerlendirildi.

## GRONBLAD-STRANDBERG SYNDROME ASSOCIATED WITH STARGARD DISEASE SUMMARY

Etiology of visual loss in a patient with angioid streaks and pseudoxanthoma elasticum was investigated. Family history and examination revealed stargard disease in the father and the sister. We thought that the maculopathy in our case was named as Gronblad-Strandberg Syndrome associated with stargard disease. **Ret-vit 2001; Özel Sayı : 36 - 39.**

Angioid streaks, kalınlaşmış dejenere ve kalsifiye olmuş Bruch membranında lineer çatlaklarla karakterize bir hastalıktır. Bu çatlaklar peripapiller bölgede başlar ve tüm doğrultularda 1-2 disk çapı boyunca uzanır. Sıklıkla psödoksantoma elastikum, paget hastalığı, orak hücreli anemi gibi sistemik hastalıklarla birlikte görülebildiği gibi idiyopatik vakalar da mevcuttur<sup>1,2</sup>.

Genellikle asemptomatik olan bu çatlaklar bazı komplikasyonlarla görme kaybına neden olabilmektedir. Minör travmalar sonucu gelişebilen subretinal kanamalar, koroidal neovasküler membranlar (CNVM), maküladan geçen çatlaklar ve maküler dejenerasyonlar görme kaybının temel nedenleridir<sup>1-3</sup>. Diğer lezyonlar ise, salmon spot adı verilen periferik fokal lezyonlar, disk drusenleri, retinada portakal kabuğu görünümü ve periferik pigment kümelenmeleri şeklinde olabilmektedir.

Stargard hastalığı ise çoğunlukla otozomal resesif geçiş gösteren ve fundus flavimakü-

1. Uzm.Dr., Gazi Ü.Tıp Fak., Göz Hast. ABD.

2. Yrd.Doç.Dr., Gazi Ü.Tıp Fak., Göz Hast. ABD.

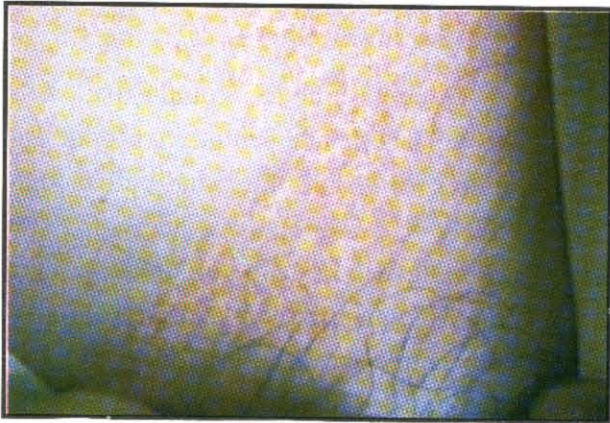
3. Prof.Dr., Gazi Ü.Tıp Fak., Göz Hast. ABD.

latus ile aynı grupta yer alan bir çeşit maküla distrofidir. Maküler bölgede fotoreseptör ve retina pigment epitel (RPE) hücrelerinin kaybına bağlı olarak birinci veya ikinci dekatta gelişen görme azlığı ile karakterizedir<sup>4</sup>.

Burada sunacağımız olgu, angioid streaks ile birlikte stargard hastalığına bağlı görme kaybı bulunan bir olgudur.

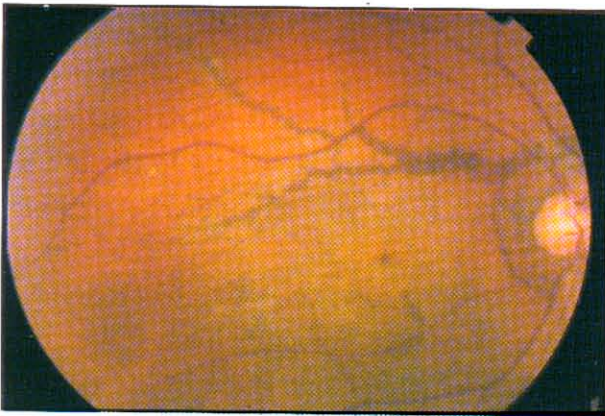
## OLGU SUNUMU

Olgumuz 27 yaşında erkek olup, 12 yıldır her iki gözde görme azlığı yakınması ile kliniğimize başvurdu. Öz ve soygeçmişinden, baba ve ablada da benzer şekilde görme azlığı



**Resim 1.**

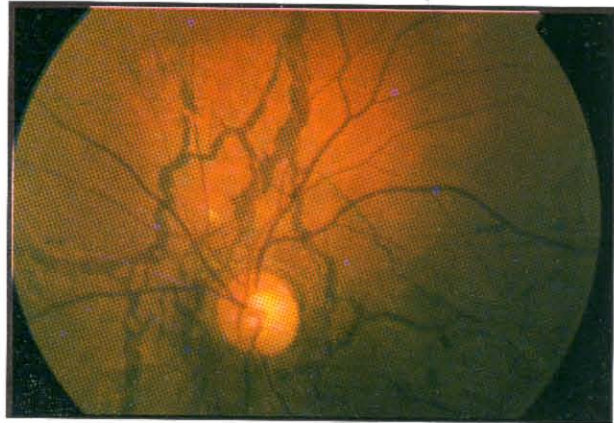
Hastamızın boynunda psödoksantoma elasticum ile uyumlu cilt lezyonu.



şikayeti olduğu ve anne ve babanın birinci dereceden akraba oldukları öğrenildi. Yapılan muayenede, boyun cildinde depigmente papüller görüldü (Resim 1). Oftalmolojik muayenesinde ise, görme keskinliğinin sağda 1,5 metreden parmak sayar (mps) düzeyde, solda 2 mps olduğu ve ön segment muayene bulgularının doğal olduğu görüldü. Fundus muayenesinde ise, her iki gözde peripapiller bölgede halkasal tarzda başlayıp, ışınal tarzda 2 disk çapı kadar ekvatora doğru uzanan Bruch membran çatlakları, maküler bölgede RPE atrofisine bağlı oluşan dövülmüş bakır veya portakal kabuğu görünümü ve periferde pigment kümelenmeleri izlendi (Resim 2a ve 2b). Fundus flöresein anjiografisi (FFA)'nde ise dark koroid görünümü ile birlikte, çatlak bölgeleri ve makülada hiperfloresans ve geç boyanma gözlemlendi (Resim 3). FFA'da foveadan geçen çatlak veya koroidal neovasküler membran (CNVM) görülmedi.

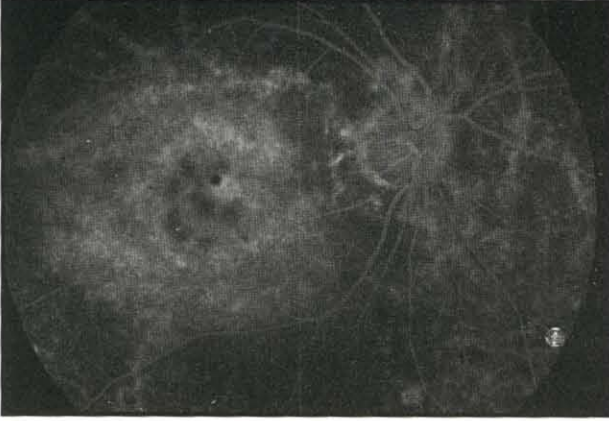
Boyunda gördüğümüz papüler lezyonlar nedeniyle istenen dermatoloji konsültasyonu sonucu bu lezyonların psödoksantoma elasticum ile uyumlu olduğu histopatolojik olarak da gösterildi.

Yapılan aile taramasında, hastanın babasında gençlik yıllarından başlayarak her iki gözde

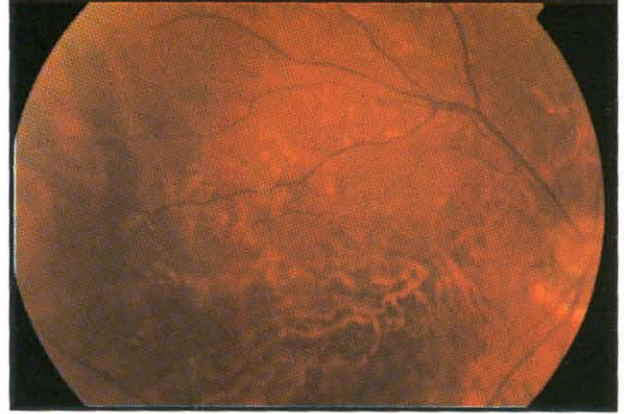


**Resim 2.**

Olgunun sağ (a) ve sol (b) gözlerinin fundus görünümü.

**Resim 3.**

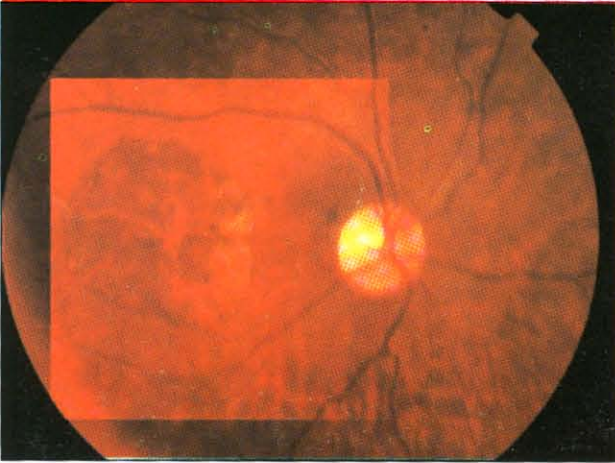
Hastanın FFA'sinde dikkat çeken dark koroid görünümü.

**Resim 5.**

Hastanın kız kardeşinin fundus görünümü.

görme kaybı olup görme keskinliğinin her iki gözde 0.1 düzeyinde olduğu öğrenildi. Fundus muayenesinde ise her iki gözde tipik subretinal flekler ve maküler bölgede RPE atrofisi izlendi (Resim 4). Ablada ise yine her iki gözde görme düzeyinin düşük olduğu (sağ: 5mps, sol 0.1) ve muayenede maküler bölgelerde keskin sınırlı yuvarlak atrofik lezyon izlendi (Resim 5). Ailenin diğer fertlerinde (anne, erkek kardeş ve bir kız kardeş) herhangi bir oküler patoloji saptanmadı.

Elektrofizyolojik değerlendirmede, ERG amplitüdülerinde belirgin azalmalar dikkat çekici idi.

**Resim 4.**

Hastanın babasında tipik subretinal flekler ile karakterize stargard hastalığının görünümü.

Tüm bu muayeneler sonucu, tablo angioid streaks ile birlikte stargard hastalığı olarak değerlendirildi ve hasta takibe alındı.

## TARTIŞMA

Bruch membranında kalınlaşma, kalsifikasyon ve frajilite ile karakterize olan angioid streaks'te görme kaybına neden olabilecek CNVM ve subfoveal hemoraji gibi patolojiler bizim olgumuzda bulunmadığından, hastadaki görme kaybını açıklayabilecek ikinci bir maküla patolojisinin bulunabileceğini düşündük. Olgumuzda görme kaybının ikinci dekada (15 yaşında) başlaması, maküladaki dövülmüş bakır görünümü, FFA'da izlenen dark koroid varlığı ve aile taramasında stargard hastalığının tipik klinik görünümünü sergileyen bireylerin varlığı (özellikle babada), bu olguda angioid streaks ile birlikte stargard hastalığının da bulunduğunu desteklemekteydi. Bizim ulaşılabildiğimiz kadarıyla literatürde böyle bir birliktelik yayınlanmamış olduğundan muhtemelen bizim olgumuz bu iki hastalığın birlikte görüldüğü ilk hasta olarak literatüre geçecektir. Angioid streaks'de makülada portakal kabuğu görünümü ile karakterize retina pigment epitel değişiklikleri de izlenebilmek-

tedir. Fakat bu durumun ciddi görme kaybına neden olması mutad değildir<sup>1-2</sup>.

Olgumuzda, angioid streaks ile birlikte sıklıkla görülen psödoksantoma elastikum bulgularının varlığı nedeniyle, olguyu Gronblad-Strandberg sendromu ile birlikte görülen stargard hastalığı olarak isimlendirmemiz daha doğru olacaktır. Angioid streaks ayırıcı tanısında travmatik koroid rüptürü ve miyopik dejenerasyona bağlı laquer çatlakları düşünülmelidir. Maküla dejenerasyonu açısından ise, ayırıcı tanıda senil maküla dejenerasyonu, kon distrofisi, santral areolar koroidal distrofi, nöronal seroid lipofuscinozis ve patern distrofi gibi öküz gözü makülopatisi yapan diğer durumlar göz önünde bulundurulmalıdır.

Stargard hastalığının otozomal dominant ve resesif geçiş gösteren formları bildirilmiştir. Otozomal resesif hastalığın 1.kromozomun kısa kolunda, dominant formun ise 13.kromozomda yer aldığı belirlenmiştir. Bizim olgumuzda ailede etkilenmeyen sağlıklı bireyler

de bulunduğundan otozomal resesif geçiş gösteren türü olduğu düşünülmektedir.

Böyle bir olguda uygulanabilecek herhangi bir tedavi söz konusu değildir. Hastanın CNVM oluşumu açısından amsler grid ile takibi ve düzenli kontrol muayeneleri en uygun yaklaşım şekli olacaktır<sup>5</sup>.

## KAYNAKLAR

1. Vander JF. Angioid streaks. Yanoff M, Duker JS (eds). Ophthalmology. Mosby, London 1999, Ch 8; P: 36/1-4.
2. Guyer DR, Gragoudas ES, D'amico DJ. Angioid streaks. Albert DM, Jacobiec FA (eds). Principles and practice of ophthalmology. WB Saunders company, Philadelphia, 1994, Vol 2, Ch 66, P: 852-860.
3. Erkkila H, Raitta C, Niemi KM. Ocular findings in four siblings with pseudoxanthoma elasticum. Acta Ophthalmol (Copenh) 1983; 61(4):589-99.
4. Parnell JR, Small KW. Macular dystrophies. Yanoff M, Duker JS (eds). Ophthalmology. Mosby, London 1999, Ch 8; P: 12/1-2.
5. Atmaca LS, Ozmert E. Macular involvement in angioid streaks. Gronblad-Strandberg syndrome. J Fr Ophthalmol 1992;15(4):249-53.