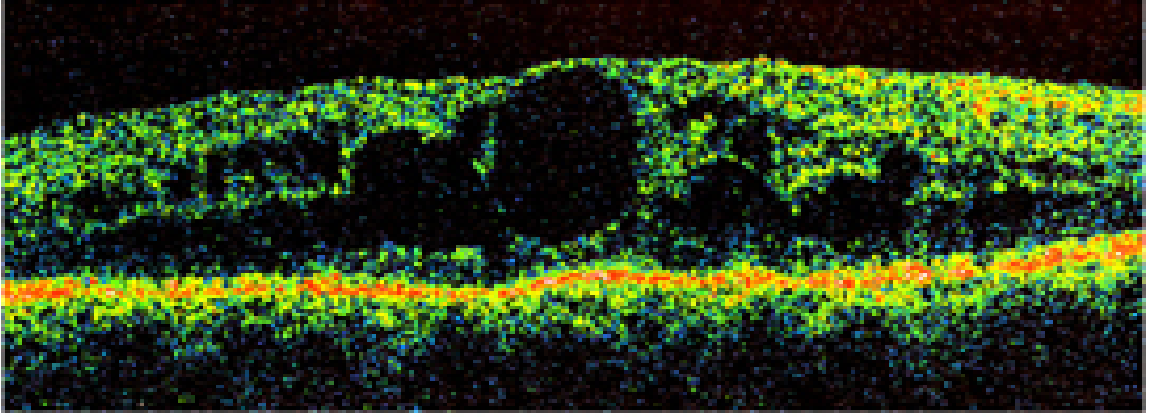


DÜZELTME

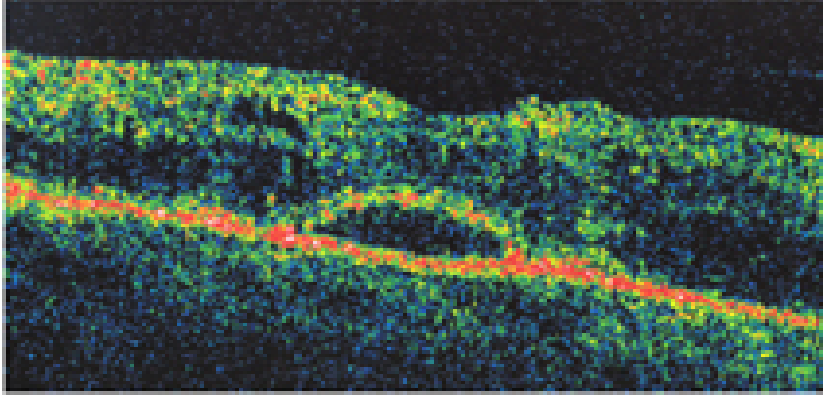
Retina- Vitreus 2004: 12 Özel Sayı: 263-266'ncı sayfalarımızda yayınladığımız "Diabetik Makulopatide Klinik ve Tanı" isimli makalede yer alan Resim ve alt yazıları baskı aşamasında karışmıştır. Düzeltir, özür dileriz.

Yayın Kurulu

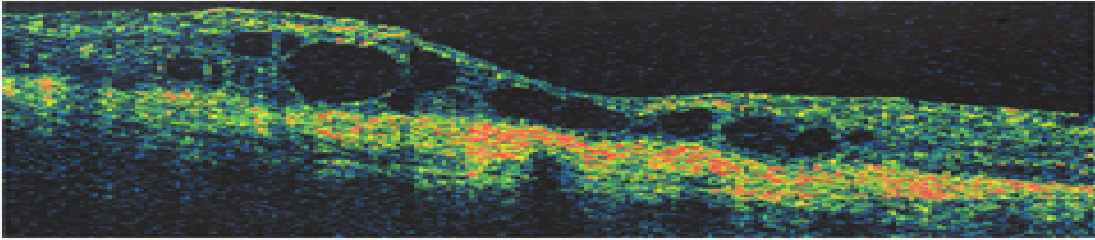
Diabetik Makulopatide Klinik ve Tanı*



Resim 5: OCT-Kistoid makula ödemi.



Resim 8: OCT-Seröz makula dekolmanı.



Resim 9: OCT-Subretinal fibrozis.