

Nöro-Oftalmolojik Hastalıklarda Optik Sinir Başı Topografisi*

Huban ATILLA¹, Figen BATIOĞLU², Oya TEKELİ¹,
Prof.Dr.Teksin ERYILMAZ³

ÖZET

Amaç: Optik sinir hasarına neden olabilecek nöro-oftalmolojik hastalıklarda optik sinir başı topografisinin incelenmesi.

Yöntem: Ankara Üniversitesi Tıp Fakültesi Göz Hastalıkları Anabilim Dalı Nöro-Oftalmoloji bölümünde Ocak-Mayıs 2000 tarihleri arasında görülen ve optik sinir patolojisi saptanan olgular çalışma kapsamına alındı. Değerlendirmeler Heidelberg Retina Tomografisi (HRT) ile yapıldı. Çalışma grubunu; psödötümör serebri, optik nevrit, iskemik optik nöropati, optik atrofi (iskemik optik nöropati sekeli) ve oksipital lob infarktına bağlı homonim hemianopisi olan olgular oluşturdu. Olguların göz ve nöro-oftalmolojik muayenelerini takiben renkli fundus fotoğrafları çekildi. Yapılan topografik incelemeler sonucu elde edilen parametreler, normal optik sinir parametreleri ile karşılaştırıldı.

Bulgular: Konfokal tarayıcı laser tomografi ile yapılan optik sinir başı topografik incelemesinde, optik sinir patolojisine neden olan nöro-oftalmolojik hastalıklarda farklı parametreler elde edildi.

Sonuç: Konfokal tarayıcı laser tomografi olan Heidelberg Retinal Tomografi, glokom dışı nedenlerle ortaya çıkan optik sinir başı değişikliklerinin niceliksel olarak değerlendirilmesi, ayırıcı tanısı ve takibini sağlayan objektif bir tanı yöntemidir.

ANAHTAR KELİMELELER : Konfokal tarayıcı laser tomografi, Heidelberg Retinal Tomography, optik nevrit, iskemik optik nöropati, psödötümör serebri, optik atrofi, homonim hemianopi

OPTIK NERVE HEAD TOPOGRAPHY IN NEURO-OPHTHALMOLOGICAL DISEASES SUMMARY

Purpose: To investigate nerve head topography in neuro-ophthalmological diseases that can result in optic nerve damage.

Material and Method: Patients with optic nerve pathologies that were examined between January-May 2000 in Ankara University Eye Clinic, were included in the study. Evaluations were performed with Heidelberg Retinal Tomography. Study group consisted of cases with pseudotumor cerebri, optic neuritis, ischemic optic neuropathy, optic atrophy (due to ischemic optic neuropathy) and homonymus hemianopia due to occipital lobe infarct. After ophthalmological and neuro-

* TOD XXXIV. Ulusal Oftalmoloji Kongresinde (30 Eylül-4 Ekim 2000, Antalya) poster olarak sunulmuştur.

1. Uzm.Dr., A.Ü. Tıp Fakültesi Göz Hastalıkları ABD.

2. Doç.Dr., A.Ü. Tıp Fakültesi Göz Hastalıkları ABD.

3. Prof.Dr., A.Ü. Tıp Fakültesi Göz Hastalıkları ABD.

ophthalmological examination, color fundus photographs were taken. Optic nerve head parameters that were obtained were compared with normal parameters.

Results: The examinations with confocal scanning laser tomography showed different topographic data in neuro-ophthalmological diseases causing optic nerve pathology.

Conclusion: Heidelberg Retinal Tomography that is a confocal scanning laser tomography, is an objective method for evaluation, differentiation and follow-up of cases with optic nerve changes due to non-glaucomatous pathologies. **Ret-vit 2001; 10 : 43 - 52.**

KEY WORDS : *Confocal Scanning Laser Tomography, Heidelberg Retinal Tomography, optic neuritis, ischemic optic neuropathy, pseudotumor cerebri, optic atrophy, homonymous hemianopia.*

GİRİŞ

Konfokal tarayıcı laser tomografi (KTLT), optik disk ve çevresindeki patolojilerin niceliksel olarak değerlendirilmesine olanak sağlayan bir tanı yöntemidir. En önemli avantajları; pupilla genişletilmeden de görüntü sağlayabilmesi, düşük ışık yoğunluğu kullanılması ve eş zamanlı olarak görüntüsü oluşturabilmesidir. Günümüzde en önemli kullanım alanını glokomlu olguların tanı ve takibi oluşturmaktadır¹. Ancak son yıllarda yapılan çeşitli çalışmalarda, makula hastalıklarının takibinde de yararlı olduğu bildirilmektedir²⁻⁴.

Optik nevrit, iskemik optik nöropati, papilödem gibi nöro-oftalmolojik hastalıklar doğrudan, oksipital lob infarktları gibi görme yollarını etkileyen hastalıklar ise dolaylı olarak optik sinir başı topografisinde değişikliklere neden olur. Bu değişiklikler direkt oftalmoskopi, stereoskopik biyomikroskopi ve disk fotoğrafisi gibi yöntemlerle subjektif olarak değerlendirilebilmektedir⁵. Bu nedenle, değişimlerin de saptanabileceği daha objektif tanı yöntemlerine ihtiyaç vardır. Bu da konfokal tarayıcı laser tomografi sistemi ile mümkündür.

Bu çalışmada, bazı nöro-oftalmolojik hastalıklarda optik sinir başında oluşan topografik değişiklikler konfokal tarayıcı laser tomografi olan Heidelberg Retina Tomografisi (HRT) ile

incelenmiş ve elde edilen parametreler normal değerlerle karşılaştırılmıştır.

GEREÇ - YÖNTEM

Ankara Üniversitesi Tıp Fakültesi Göz Hastalıkları Anabilim Dalı Nöro-Oftalmoloji bölümünde Ocak-Mayıs 2000 tarihleri arasında görülen ve optik sinir patolojisi saptanan olgular çalışma kapsamına alındı. Çalışma grubunu, psödotümör serebri, optik nevrit, iskemik optik nöropati, optik atrofi (iskemik optik nöropati sekeli) ve oksipital lob infarktına bağlı homonim hemianopisi olan olgular oluşturdu. Olguların göz ve nöro-oftalmolojik muayenelerini takiben renkli fundus fotoğrafları çekildi. Topografik değerlendirmeler HRT ile yapıldı.

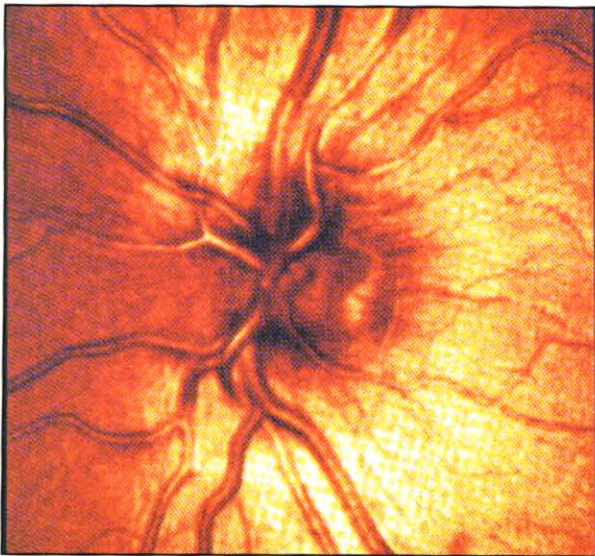
Tomografi görüntüleri alınmadan önce tropikamid %0.5 ve siklopentolat %1 ile pupilla dilatasyonu sağlandı. Uygun baş pozisyonu verilerek, tarama sırasında göz hareketlerini önlemek için olguların diğer gözle uzaktaki bir noktaya fiksasyon yapmaları istendi ve 32 konfokal görüntü 1.6 sn sürede elde edildi. Tarama sırasında 15x15 derecelik alan büyüklüğü ve 0.5-4 mm arasında değişen derinlik değerleri kullanıldı. Her gözden 3 görüntü alınarak, ortalamaları ile birlikte kaydedildi. Verilerin analizi sırasında optik sinir başının reflektans (yansımali) görüntüleri alınarak bu görüntüler

üzerinde optik sinir başının sınırları çizildi ve parametreler değerlendirildi. Ayrıca optik sinir başının yalancı 3 boyutlu ve renklendirilmiş topografik görüntüleri elde edildi ve renk değişimine göre optik sinir başındaki çukur (kırmızı) ve yükselti (yeşil) alanları saptandı. Elde edilen parametreler, normal optik sinir parametreleri ile karşılaştırıldı⁶ (Resim 1) (Tablo).


OLGULAR

Psödötümör serebri: Aralıklı olarak görme bulanıklığı şikayeti ile başvuran 28 yaşındaki bayan hastanın yapılan muayenesinde görmeler her iki gözde 0.9 tamdı. Ön segment bulgularında patoloji tesbit edilmedi. Fundus muayenesinde her iki gözde papillalar ödemli ve kabarıktı, venöz pulsasyon izlenmedi. Topografik incelemede; disk alanında (11.336 mm^2), rim alanında (11.321 mm^2) ve hacminde artış (7.697 mm^3) buna karşılık çukurluk alanı (0.0 mm^2) ve hacminde (0.0 mm^3) kayıp tesbit edildi (Resim 2A-C) (Tablo).

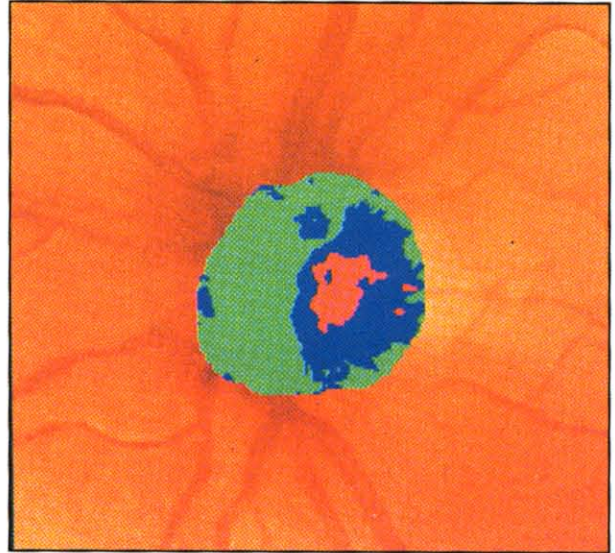Optik nevrit: Görmede azalma ve göz-



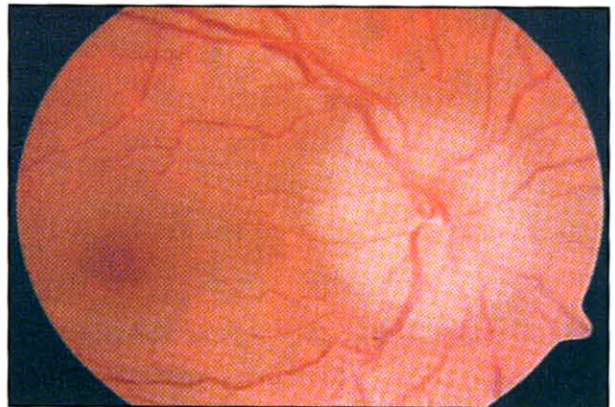
Resim 1-A.
Reflektans (yansımali) görüntü




Resim 1-B.
Yalancı 3 boyutlu görüntü




Resim 1-C.
Renklendirilmiş topografik görüntü



Resim 2-A.
Fundus fotoğrafında papilödem

**Resim2-B.**

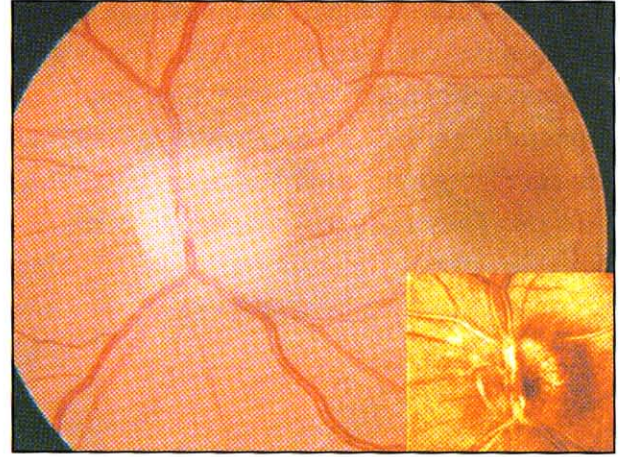
Renklendirilmiş topografik görüntüde yeşil renk ile belirlenen kabarıklık

**Resim2-C.**


Yalancı 3 boyutlu görüntüde kabarıklık ve ortasında çukurluğa ait krater görünümü

lerinde ağrı şikayetleri ile başvuran 26 yaşındaki bayan hastanın yapılan muayenesi sonucu düzeltilmiş görmeler sağda 0.9, solda 0.7 olarak ölçüldü. Fundus muayenesinde sol gözde optik sinir başında temporal yarıda ödem, hiperemi ve kabarıklık mevcuttu (Resim 3A). Topografik incelemesinde, disk alanında artış (1.632 mm^2), çukurluk alanı (0.029 mm^2) ve hacminde ise azalma (0.002 mm^3) tesbit edildi (Resim 3B, C) (Tablo).


Optik atrofi: Sol gözde çapaklanma ve sulanma şikayeti ile başvuran 67 yaşındaki erkek hastanın sağ gözünde yaklaşık 2 yıl önce gelişen ani görme kaybı mevcuttu. Muayenesinde görme keskinliği sağ gözde 2 mps,

**Resim 3-A.**

Optik sinir başının temporal yarısında belirgin ödem ve reflektans (yansımali) görüntü (küçük resim)

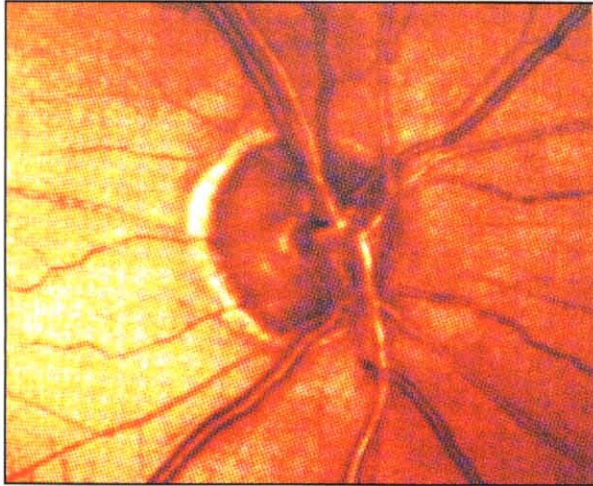
**Resim3-B.**

Renklendirilmiş topografik görüntüde yeşil renk ile belirlenen kabarıklık

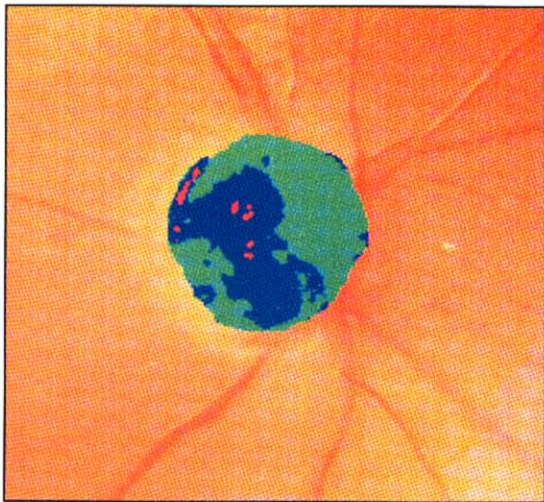
**Resim3-C.**

Yalancı 3 boyutlu görüntüde temporalde belirgin kabarıklık


sol gözde 0.9 düzeyindeydi. Ön segment bulguları normaldi. Sağ gözde afferent pupil defekti ve fundus muayenesinde iskemik optik nöropati sekeli olduğu düşünülen optik atrofi tesbit edildi. Göziçi basınçları normal sınırlardaydı ve patern Uyarılmış Görsel Potansiyel (VEP) testinde sağ gözde uzamış latans (116 msec) ve düşük genlik (2.5 μ volt) mevcuttu. HRT ile elde edilen topografik incelemede disk alanı (1.359 mm²), rim alanı (1.335 mm²) ve hacmi (0.285 mm³) normale oranla daha küçüktü (Resim 4A-C) (Tablo).



Resim4-A.
Reflektans (yansımali) görüntüsü



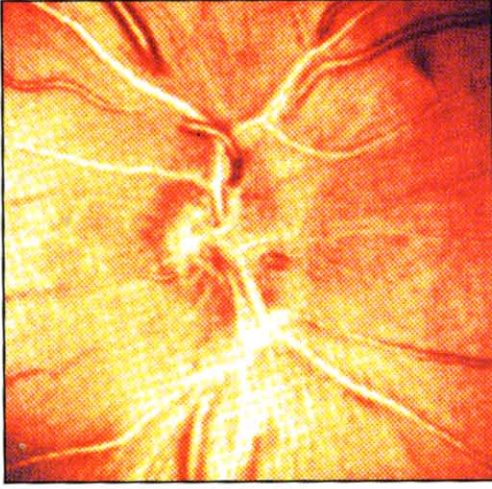
Resim4-B.
Renklendirilmiş topografik görüntü



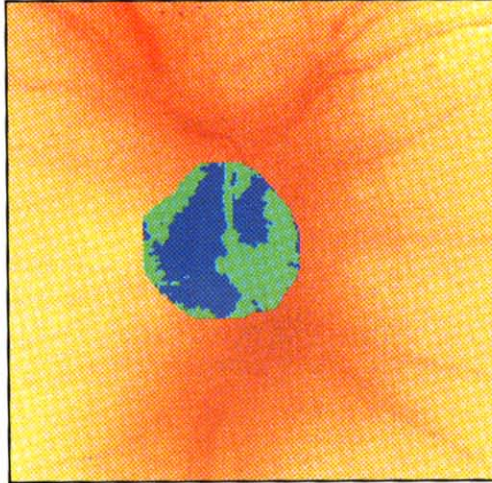
Resim4-C.
Yalancı 3 boyutlu görüntü

İskemik optik nöropati: Görmede ani azalma yakınması ile başvuran 60 yaşında bayan hastanın yapılan muayenesinde düzeltilmiş görme keskinliği, etkilenen sağ gözde 1 mps, solda ise 0.9 düzeyindeydi. Ön segment muayenesi normal olan olgunun, fundus muayenesinde sağda papillada solukluk ve küçük optik sinir başı çukurluğu izlenirken, diğer gözde de optik sinir çukurluğunun küçük olduğu ve kalabalık papilla olarak adlandırılan görünüm olduğu belirlendi. Hipertansiyon öyküsü bulunan hastanın HRT ile yapılan incelemesinde her iki gözde de küçük optik disk (optik disk alanı etkilenen gözde 1.291 mm², diğer gözde 1.496 mm²) ve çukurluk olmaması (çukurluk alanı 0.001 mm² ve çukurluk hacmi 0.0 mm³) gözlemlendi (Resim 5 A-D) (Tablo).

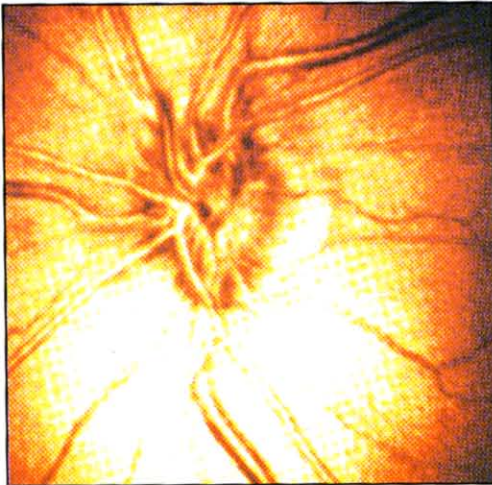
Oksipital lob infarktına bağlı homonim hemianopi: Sol gözü ile sol tarafını görme, yarım görme şikayeti ile görülen 66 yaşındaki erkek hastada diyabet (12 yıldır) ve koroner by-pass ameliyatı öyküsü mevcuttu. Oftalmolojik muayenesinde; düzeltilmiş görme keskinlikleri her iki gözde 0.9 düzeyindeydi, ön segment muayenesinde her iki gözde perjiyum ve başlangıç subkapsüler katarakt mevcuttu. Fundus muayenesinde sağ optik disk temporalinde solukluk, sol gözde ise optik disk



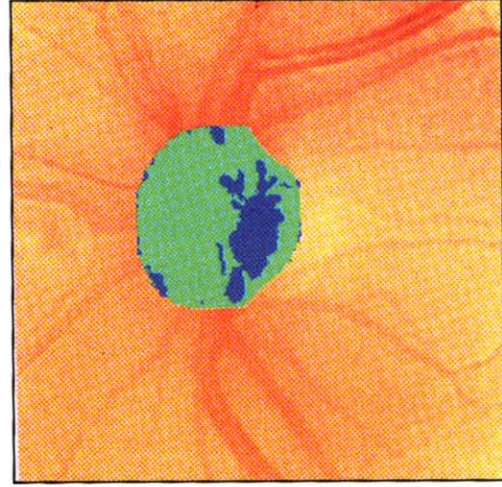Resim5-A.
Reflektans (yansımali) görüntü



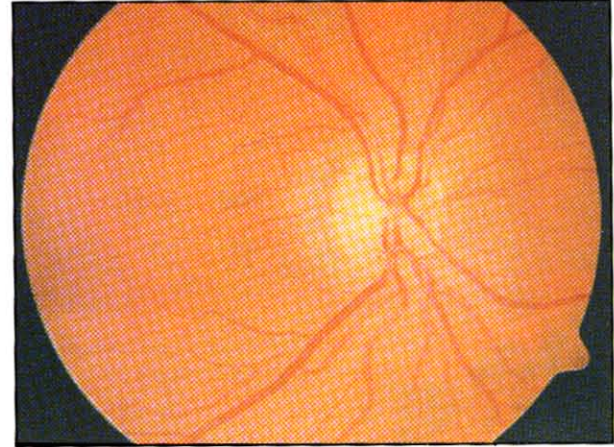
Resim5-B.
Renklendirilmiş topografik görüntüde çukurluğu izlenmeyen ve küçük optik sinir başı



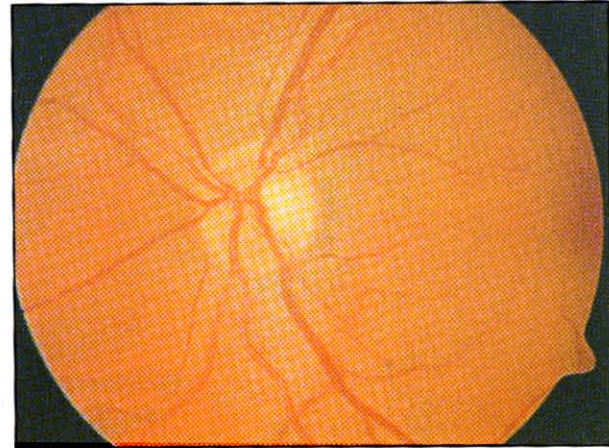
Resim5-C.
Olgunun diğer gözüne ait reflektans (yansımali) görüntü



Resim5-D.
Küçük ve çukurluğu olmayan diğer göz optik diske ait renklendirilmiş topografik görüntü başı çukurluğunda hafif artış ve solukluk izlendi (Resim 6A,D). Çekilen bilgisayarlı beyin

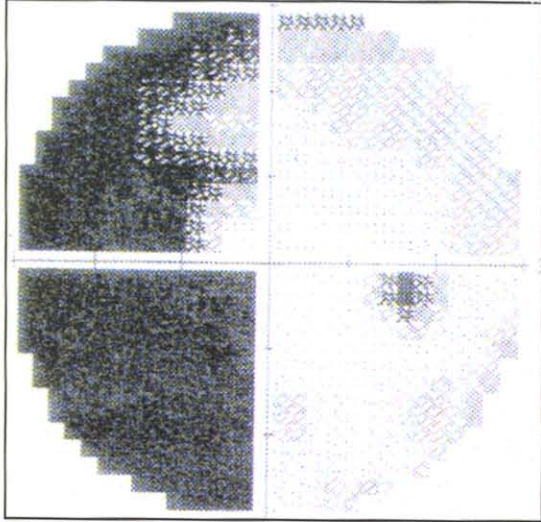


Resim6-A.
Fundus fotoğrafında sağ gözde temporal solukluk




Resim6-D.
Diğer göz (sol) fundus fotoğrafında optik sinir görünümü

tomografisinde sağ oksipital lobda kronik fazda infarkt ve yine sağda talamik infarkt tesbit edildi. Bilgisayarlı ve Goldmann görme alanı tetkiklerinde, her iki gözde sol yarıyı geçmeyen ve kafa pozisyonu ile düzelmeyen yarım görmesi mevcuttu (Resim 6 C, F). Topografik incelemede, hemianopi ile aynı taraflı gözde oval görünümde çukurluk, diğer taraftaki gözde (lezyon tarafında) üçgen şeklinde çukurluk izlendi. Aksonal azalma ile uyumlu nöroretinal rim hacminde azalma (sağ gözde 0.391 mm^3 sol gözde 0.416 mm^3) tesbit edildi (Resim 6 B, E) (Tablo)



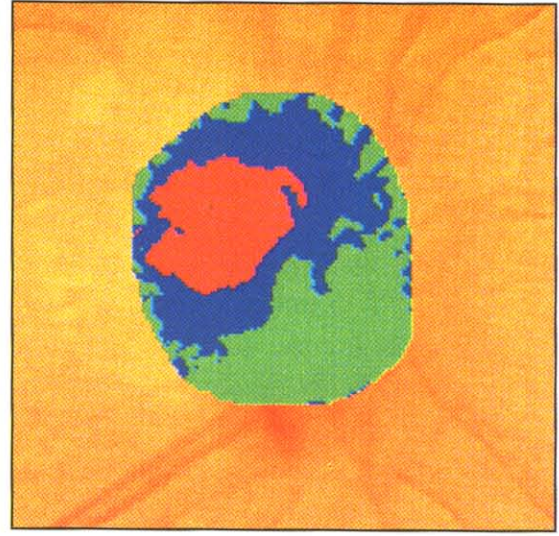
Resim6-C.

Sağ göz görme alanında nazal alan defekti



Resim6-F.

Sol göz görme alanında temporal alan defekti



Resim6-B.

Sağ gözde renklendirilmiş topografik görüntüde kırmızı ile belirlenen çukurluk



Resim6-E.

Sol göz renklendirilmiş topografik görüntüde kırmızı ile belirlenen çukurluk

TARTIŞMA

Optik sinir başında meydana gelen topografik ve yapısal değişiklikler çoğunlukla klinikte sık gördüğümüz glokoma bağlıdır, ancak nöro-oftalmolojik hastalıklarda da optik sinir başı etkilenir. Kiyazmal tümörler, optik nevirler, doğumsal disk anomalileri veya basıya bağlı optik sinir etkilenmeleri 'yalancı-glokom' (psödoglokom) başlığı altında toplanabilir. Görme keskinliği, pupil tepkileri, göz

Tablo : Normal optik sinir başı HRT parametreleri ve nöro-oftalmoloji hastalarımızda elde ettiğimiz parametreler

Parametre	Normal Optik disk		İskemik optik nöropati				Homonim Hemianopi	
	Ort değ.(min-maks)	Psödotümör Serebri	Optik nevrit	Optik atrofi	etkilenen göz diğer göz	sağ göz	sol göz	
Disk alanı	2.05 mm ² (1.6 -2.51)	11.336	1.632	1.359	1.291	1.496	1.896	1.874
Çukurluk alanı	0.46 mm ² (0.32-0.73)	0.015	0.029	0.024	0.001	0.000	0.385	0.426
C/D alanı oranı	0.21 (0.16 - 0.31)	0.001	0.018	0.017	0.000	0.000	0.203	0.228
Rim alanı	1.73 mm ² (1.37-2.10)	11.321	1.603	1.335	1.291	1.496	1.511	1.448
Rim hacmi	0.48 mm ³ (0.32-0.65)	7.697	0.202	0.285	0.354	0.509	0.391	0.416
Çukurluk hacmi	0.10 mm ³ (0.06-0.23)	0.000	0.002	0.000	0.000	0.000	0.025	0.110
Ort.çukurluk derinliği	0.26 mm (0.24-0.27)	0.013	0.019	0.059	0.051	0.038	0.129	0.229
Maks.çukurluk derinliği	0.57 mm (0.47-0.73)	0.043	0.092	0.153	0.142	0.104	0.337	0.724
Çukurluk şekli	-0.22 (-0.29-0.15)	-0.351	-0.288	-0.134	-0.150	-0.167	-0.150	-0.239
Yükseliş değişimi	0.38 mm (0.11-0.40)	0.525	0.174	0.353	0.441	0.372	0.436	0.405
Ort.sinir lifi kalınlığı	0.24 mm (0.17-0.30)	0.254	0.344	0.193	0.285	0.271	0.235	0.295

İçi basınç ölçümü, fundus muayenesi gibi klinik, görme alanı gibi fonksiyonel değerlendirilenin yanısıra optik diskin niceliksel olarak değerlendirilmesi, tanı ve takipte önem taşır. Özellikle glokom ve yalancı-glokoma bağlı optik sinir patolojilerinin ayırımında, nöroretinal kenarın solukluğu ve disk yapısındaki hasara bağlı laminer nokta görünümü glokom dışındaki optik sinir hastalıklarını düşündürürken, nöroretinal kenarda odakal veya yaygın kayıp ve dikey eksenlerdeki nöroretinal kenar incilmesi glokom lehine bulgulardır. Enflamasyon, iskemi veya basıya bağlı optik sinir patolojilerinde, klinik muayene bulgularına destek olabilecek objektif yöntemler arasında en yaygın kullanıma sahip olanı konfokal tarayıcı laser tomografidir. Nörooftalmolojide karşılaştığımız optik sinir patolojilerinin değerlendirmesinde muayene bulgularına ek olarak tanı, ayırıcı tanı ve takipte tekrarlanabilir, niceliksel ve objektif veri sağlayabilir.

Papilödem; idyopatik intrakraniyal hipertansiyon veya kafa içi yer işgal eden kitlere bağlı beyin-omurilik sıvısının basıncının artması sonucu oluşur. Optik disk ödeminin tam olarak olduğu dönemde yapılan konfokal tarayıcı laser tomografide, optik diskte tipik olarak "volkan" görünümü olduğu bildirilmiştir⁷. Görüntünün merkezi (volkanın krateri) optik diskin çukurluk kısmına karşı gelir. Kraterin tabanı normal disk alanından fazladır. Psödotümör serebri olan olgumuzda disk alanı 11.336 mm², çukurluk alanı ise 0.015 mm² olarak bulunmuş olup bildirilen verileri desteklemektedir. Optik disk ödemi olan olgularda KTLT incelemesinde "yüzey üzerindeki hacim" (volum above surface) parametresi retina yüzeyinden kabarık olan yapıların hacmini ifade eder. Bu parametre, ödem hacminin değerlendirilmesinde kullanılabilir önemli bir kriterdir ve özellikle

olguların takibinde önem kazanır. Mulholland ve ark. yeni, nüks ve kronik optik disk ödemi olan 8 olguda, optik sinir başını Heidelberg Retina Tomografisi ile değerlendirmişler ve bulguları görme alanı değişiklikleri ile karşılaştırmışlardır⁸. Bu yöntemin, optik sinir başındaki çok küçük hacim değişikliklerini bile göstermede duyarlı ve bulguların kısa dönemdeki görme alanı değişiklikleri ile uyumlu olduğunu ve olguların uzun süreli takiplerinde, farklı dönemlerde alınan tomografi görüntülerinde hacim parametrelerini değerlendirilmesi ile tedavinin etkinliğinin belirlenebileceğini bildirmişlerdir.

Optik disk druseninde oluşan yalancı papilödem görünümünün, gerçek disk ödeminde tomografi görüntüleri ile ayrılabilmesi bildirilmiştir⁷. Optik disk druseninde pelvis kısmı makulaya doğru bakan böbrek görünümü olduğu, "yüzey üzerindeki hacim" (volum above surface) ve "referans üzerindeki hacim" (volum above reference) değerlerinin gerçek ödem değerlerinden daha düşük olduğu saptanmıştır.

Optik nevritli olgularda oluşan disk ödemi de bazen papilödemden ayırmak zordur. KTLT ile yapılan çalışmalarda papillitin topografik görüntüsünün "nükleer mantar" görünümüne benzediği bildirilmiştir⁷.

Togawa ve ark. papilödem ve optik nevrit olan gözlerdeki, optik disk ödemi üç boyutlu bilgisayarlı dijital görüntü analizörü ile değerlendirmişler, yükselmiş hacim (elevated volume) değişim katsayısını ortalama %4.5 ve olası ölçüm hatasını 0.05 mm'den küçük olarak bulmuşlardır. Bu çalışma sonucunda da, üç boyutlu bilgisayarlı dijital görüntü analizi ile optik sinir başındaki hacim değişikliklerinin güvenli ve düşük hata payı ile ölçülebileceğini bildirmişlerdir⁹.

İskemik optik nöropatide, optik diskin tamamında veya bir kısmında akut infarkt oluş-

maktadır. Akut dönemde KTLT ile iskekiye maruz kalan segmentleri ve nöroretinal alanındaki kabarıklıkları belirlemek mümkündür⁷. İskemik optik nöropati olan olgumuzda, etkilenen gözde disk alanını tamamen rim alanının oluşturduğu (1.291 mm²) ve çukurluğun kaybolduğu görüldü. Sağlam gözde ise disk alanı normalden düşüktü (1.496 mm²) ve çukurluk yoktu. Bu da iskemik optik nöropatiye predispozan olan küçük ve çukuru olmayan "cupless" disklerin saptanmasında KTLT'nin yararını ortaya koymaktadır. Bu düşüncüyü desteklemeyen bir çalışma Wiek ve ark. tarafından bildirilmiştir¹⁰. Bu çalışmada ön iskemik optik nöropatisi olan 25 olgu ve sağlıklı 19 olgunun optik disk ve nöroretinal rim alanı optik sinir başı analizörü (ONHA) ile ölçülmüş, elde edilen değerlerin her iki grupta da farklılık göstermediği, başlangıçta ölçülen parametrelerle 16 ay sonra ölçülen parametreler arasında anlamlı fark olmadığı saptanmıştır. Araştırmacılar ONHA ile disk ve nöroretinal rim alanı ölçümlerinin, iskemik optik nöropatiye yatkınlık yönünden önemi olmadığı sonucuna varmışlardır.

Demiyelinizan veya toksik optik nöropatiler sonrası gelişen optik atrofilerde papillomakuler demet düzeyinde nöroretinal rim defektleri gelişir. Yapılan çalışmalarda glokoma bağlı gelişen optik atrofilerin aksine bu tip atrofilerde optik diskte çukurluk derinliği ve hacminde ve çukurluk şekil ölçümünde değişiklik olmadığı belirlenmiştir⁷. İskemik optik atrofi sekeli olarak optik atrofi gelişen olgumuzda çukurluk alanı 0.024 mm², maksimum çukurluk derinliği ise 0.153 mm olarak düşük değerler bulunmuştur.

Oksipital lob infarktlarına bağlı gelişen homonim hemianopilerde, optik sinir başında nöroretinal rimin farklı görünümüne oluşturabileceği çeşitli çalışmalarda gösterilmiştir^{11,12}. KTLT ile yapılan çalışmalarda hemianopi ile

aynı taraf gözden gelen akson hacmindeki azalmaya bağlı papillomakuler demet alanında defekt saptanmış, bu da oval şekilli çukurluk görünümü oluşturmuştur. Diğer gözde ise papillomakuler demetin giriş alanının üst ve altında aksonal azalma saptanmış, bu da üçgen şekilli çukurluk görünümü oluşturmuştur⁷. Bizim olgumuzda da çukurluk görünümünde benzerlik görülmüşse de bu bulgunun genelleştirilebilmesi için daha fazla olgu sayısına ihtiyaç vardır.

Başka bir çalışmada Bianchi-Marzoli ve ark. kör, kontrollü bir çalışma ile afferent görme yollarının kompressif lezyonlarının optik diskte çukurluk artışı ile birlikte olup olmadığını araştırmışlardır¹³. Kompressif lezyon olan gözlerde cup/disk alanı oranı 0.37 (n=51), kontrol gözlerde ise 0.10 (p=0.0001) olup, tek taraflı lezyon olan olgularda, cup/disk alan oranlarında gözler arasındaki ortalama fark 0.13 iken, kontrol gözlerde 0.04 olarak saptanmıştır. Bu bulgularla, genişlemiş çukurluğun glokomatöz olmayan optik disk anomalilerinde de bulunabileceği sonucuna varmışlardır.

Sonuç olarak; konfokal tarayıcı laser tomografi, glokom dışı nedenlerle optik sinir başında oluşabilecek patolojilerde niceliksel değerlendirmeyi sağlayan bir tanı yöntemidir. Optik nevrit, iskemik optik nöropati, optik disk ödemi gibi nöro-oftalmolojik hastalıklarda, topografik incelemelerde tipik görünüm ve parametreler elde edilmekte, bu parametrelerin zaman içindeki değişimleri de hastalığın seyri ve tedaviye yanıtı hakkında objektif bilgiler vermektedir.

KAYNAKLAR

1. Mikelberg FS, Parfitt CM, Swindale NV, et al. Ability of the Heidelberg Retina Tomography to detect

early glaucomatous visual field loss. *J Glaucoma* 1995; 4:242-247.

2. Zambarakji HJ, Amoaku WM, Vernon SA. Volumetric analysis of early macular edema with the Heidelberg Retinal Tomography in diabetic retinopathy. *Ophthalmology* 1998; 105:1051-1059.

3. Jaakkola A, Vesti E, Immonen I. The use of confocal scanning laser tomography in the evaluation of retinal elevation in age related macular degeneration. *Ophthalmology* 1999; 106:274-279.

4. Hudson C, Charles SJ, Flanagan JG, Brahma AK, Turner GS, McLeod D. Objective morphological assessment of macular hole surgery by scanning laser tomography. *Br J Ophthalmol* 1997; 81:107-116.

5. Schwartz B, Spaeth GL, Shields MB, et al. Clinical methods In: Varma R, Spaeth GL, Parker W, eds. *The Optic Nerve in Glaucoma*. Philadelphia, Pa: JB Lippincott Co: 1993; 115-1338.

6. Sampaolesi R, Sampaolesi JR. The normal optic nerve. In *Confocal Tomography of Retina and the Optic Nerve Head*. Buenos Aires, 1999; 75-82.

7. Ebner R. Application of confocal laser tomography in Neuro-Ophthalmology. With International Meeting on Scanning Laser ophthalmoscopy, Tomography and Microscopy. November 30-December 3, 1999. Arjantin.

8. Mulholland DA, Craig JJ, Rankin SJA. Use of scanning laser ophthalmoscopy to monitor papilloedema in idiopathic intracranial hypertension. *Br J Ophthalmol* 1998; 82:1301-1305.

9. Tagawa H, Ono H, Furukawa H. Morphometry of protuberant changes optic nerve head. *Nippon Ganka Gakkai Zasshi* 1995; 99: 834-842.

10. Wiek J, Funk J, Hansen LL. Computergesteuerte papillanalyse bei Patienten mit anteriorer ischämischer Opticus neuropathic (AION). [Computer controlled analysis of the optic papilla in patients with anterior ischemic optic neuropathy. *Klin Monatsbl Augenheilkd* 1995; 206: 92-05.

11. Hoyt WF, Rios-Montenegro EN, Behrens MM, Eckelhoff RJ. Homonymus hemiopic hypoplasia. Fundoscopic features in standart and red-free illumination in three patients with congenital hemiplegia. *Br J Ophthalmol* 1972; 56: 537-545.

12. Novakovic P, Taylor DSI, Hoyt WF. Localising patterns of optic nerve hypoplasia -retina to occipital lobe. *Br J Ophthalmol* 1988; 72: 176-182.

13. Bianchi-Marzoli S, Rizzo JF, Brancato R, Lesell S. Quantitative analysis of optic disc cupping in compressive optic neuropathy. *Ophthalmology* 1995; 102: 436-440.