

# Vitreusa Disloke Lens ve Lens Parçacıklarında Pars Plana Vitrektomi: Uzun Dönem Sonuçlarımız

## Long-term Outcomes of Pars Plana Vitrectomy for Dropped Nucleus Particles

Yavuz BARDAK<sup>1</sup>, Osman ÇEKİÇ<sup>2</sup>, U. Şahin TİĞ<sup>2</sup>

### ÖZ

**Amaç:** Vitreusa düşen kristalin lens nükleusu, lens parçacıkları veya göziçi merceğinin çıkarılmasında uyguladığımız pars plana vitrektomi ameliyatlarının uzun dönem sonuçlarını araştırmak.

**Gereç ve Yöntem:** Vitreusa düşen kristalin lens nükleusu, lens parçacıkları veya göziçi merceğinin çıkarılması için pars plana vitrektomi ameliyatı olan 58 hastanın (23 kadın [%40], 35 erkek [%60]) 58 gözü geriye dönük olarak dosya taramasıyla incelendi. Nükleus ve lens parçacıkları 17 gözde (%29) vitrektomi probu, 16 gözde (%28) intravitreal fakoemülsifikasyonla temizlenirken, 19 gözde (%33) ise limbal yolla çıkartıldı. Vitreusa düşen 6 göziçi merceğinden (%10) 3'ü (%5) yerine yerleştirildi, diğer 3 gözde (%5) ise skleral fiksasyonlu göziçi merceği takıldı. Ameliyat öncesi ve sonraki takiplerde görme keskinliği, göziçi basıncı ve komplikasyonlar belirlendi.

**Bulgular:** Hastaların ortalama yaşı 59 (51-76 yaş), ortalama takip süresi 9 aydı (5-39 ay). Komplikeşyonlu katarakt ameliyatından pars plana vitrektomiye kadar geçen süre ortalama 18 gündü (1 gün-389 gün). Otuz altı göze (%62) pars plana vitrektomiyle aynı seansta skleral fiksasyonlu arka kamara göziçi merceği, 22 göze (%38) sulkusa katlanabilir akrilik göziçi merceği yerleştirildi. Ameliyat öncesi 26 gözde (%45) kornea ödemi, 14 gözde (%24) göziçi basınç artışı, 8 gözde (%14) üveit ve 5 gözde (%9) subtotal retina dekolmanı kaydedildi. Ellialtı gözde (%96) görme keskinliği 0.2 ve daha azdı. Ameliyat sonrası kontrollerde, tüm retinalar yatışıktı. Görme keskinliği 35 gözde (%60) 0.5 ve daha iyi olarak ölçüldü. Bir gözde (%2) glokom ilacıyla olmak üzere tüm gözlerde göziçi basıncı normal sınırlardaydı. Dört gözde (%7) değişen derecelerde devam eden kornea ödemi izlenirken, hiçbir gözde üveit bulgusuna rastlanmadı. Bir gözde (%2) sulkusa yerleştirilen mercek desantralizasyon nedeni ile sonradan skleral fiksasyonlu mercek ile değiştirildi.

**Sonuç:** Pars plana vitrektomi ile opere edilen disloke nükleus, lens parçası veya göziçi merceği bulunan gözlerde, yüksek anatomik ve fonksiyonel başarı elde edilebilmekte, ameliyat öncesi ve sonrasında en fazla görülen komplikasyonların ise kornea ödemi ve glokom olduğu anlaşılmaktadır.

**Anahtar Kelimeler:** Pars plana vitrektomi, disloke nükleus, lens parçacıkları, göziçi merceği.

### ABSTRACT

**Purpose:** To assess long-term results of pars plana vitrectomy for dropped lens nucleus and particles, and intraocular lens.

**Materials and Methods:** We retrospectively reviewed the charts of 58 eyes of 58 patients (23 female [40%], 35 male [60%]) who underwent pars plana vitrectomy for the intravitreally dislocated lens nucleus, lens particles or intraocular lens. Dislocated lenticular materials were extracted by the help of vitrectomy cutter in 17 eyes (29%), by intravitreal fakoemulsification probe in 16 eyes (28%) and via limbal incision in 19 eyes (33%). Three dislocated intraocular lenses (5%) were repositioned, another 3 (5%) were replaced with sclerally fixated intraocular lens. Pre- and postoperative visual acuity, intraocular pressure and complications were evaluated.

**Results:** Mean age of the patients were 59 years (range 51 to 76), mean follow-up time was 9 months (range 5 to 39 months). Average time between complicated cataract surgery and vitrectomy was 18 days (range 1 to 389). Transscleral fixation posterior chamber intraocular lens was implanted in 36 eyes (62%) and sulcus fixated flexible posterior chamber intraocular lens was implanted in 22 eyes (38%) at the same session with pars plana vitrectomy. Preoperative findings included corneal edema in 26 eyes (45%), intraocular pressure elevation in 14 eyes (24%), uveitis in 8 eyes (14%) and subtotal retinal detachment in 5 eyes (9%). Fifty-six eyes (96%) had 0.2 or worse visual acuity. All retinas were found to be attached in the last follow-up examination. Postoperatively, 35 eyes (60%) had 0.5 or better visual acuity. Intraocular pressures were within normal limits in all except one (2%) eye that had previous glaucoma history. Four eyes (7%) had corneal edema while no uveitis case was noted after operation. Sulcus fixated intraocular lens was exchanged with a transscleral fixated intraocular lens in an eye because of decentralization.

**Conclusion:** Pars plana vitrectomy in the treatment of intravitreally dislocated lens nucleus, particles or intraocular lenses gave high anatomical and functional success rates, and the most common pre- and postoperative complications were corneal edema and increased intraocular pressure.

**Key Words:** Pars plana vitrectomy, dislocated nucleus, lens particles, intraocular lens.

Ret-Vit 2006;14:101-104

Geliş Tarihi : 10/10/2005

Kabul Tarihi : 13/02/2006

Received : October 10, 2005

Accepted: February 13, 2006

\* Bu çalışma TOD 39. Ulusal Oftalmoloji Kongresinde Kısmen Sunulmuştur, Beldibi, Antalya, Eylül 2005.

1- Süleyman Demirel Üniv. Tıp Fak. Göz Hastalıkları A.D., Isparta, Prof. Dr.  
2- Süleyman Demirel Üniv. Tıp Fak. Göz Hastalıkları A.D., Isparta, Yrd. Doç. Dr.

1- M.D. Professor, Süleyman Demirel University School of Medicine Department of Ophthalmology Isparta / TURKEY  
BARDAK Y., yavuzbardak@hotmail.com  
2- M.D. Associate Professor, Professor, Süleyman Demirel University School of Medicine Department of Ophthalmology Isparta / TURKEY  
ÇEKİÇ O., ocekic@hotmail.com  
TİĞ UŞ., ufuk\_tig@mynet.com

**Correspondence:** M.D. Professor Yavuz BARDAK  
Süleyman Demirel University School of Medicine Department of Ophthalmology Isparta / TURKEY

## GİRİŞ

Fakoemülsifikasyon yönteminin popülarite kazanmasıyla birlikte komplikasyonlu katarakt ameliyatı esnasında vitreusa düşen lens nükleusu, lens parçacıkları ve göziçi merceği sayısında artış gözlenmektedir. Bunda tekniğe yeni başlayan cerrahların tekniği öğrenmelerinin etkisi kadar, tecrübeli cerrahlar elinde zonül hasarı bulunan, psödoekfoliasyonu olan veya travmatik katarakt olguları gibi riskli grupların fakoemülsifikasyon yöntemi ile artan şekilde ameliyat edilmeye başlanmasının da etkisi bulunmaktadır.<sup>1,2</sup>

Bu çalışmada katarakt operasyonu esnasında vitreusa düşen kristalin lens nükleusu, lens parçacıkları ve göziçi merceği çıkarılmasında uyguladığımız pars plana vitrektomi ameliyatlarının uzun dönem sonuçlarını araştırdık.

## GEREÇ VE YÖNTEM

Süleyman Demirel Üniversitesi Tıp Fakültesi Göz Hastalıkları Anabilim Dalı Retina Biriminde Şubat 2001-Mayıs 2005 tarihleri arasında vitreus içine düşen kristalin lens nükleusu, lens parçacıkları ve göziçi merceği çıkarılması için pars plana vitrektomi yaptığımız 58 hastanın (23 kadın [%40], 35 erkek [%60]) 58 gözü geriye dönük olarak dosya taramasıyla incelendi. Hastaların ortalama yaşı 59 (51-76 yaş) idi. Hastaların kayıtları, ameliyat öncesi ve sonrası aylık takiplerindeki görme keskinlikleri, göziçi basınçları ile ön ve arka segment muayene notlarıyla risk faktörleri ve komplikasyonları açısından gözden geçirildi. Hastaların görme keskinlikleri Snellen eşeliyle, göziçi basınçları air-puff havalı tonometreyle ölçüldü. Ön segment muayeneleri biyomikroskopi, fundus muayeneleri ise indirekt oftalmoskopiyle +20D nonkontak lens, üç aynalı kontak lens ve/veya ultrasonografi ile gerçekleştirildi. Hastalar ameliyat sonrası 6. aya kadar aylık kontrollerle takip edildiler.

Bütün gözlere, pupillalar tam dilate edildikten sonra lokal anestezi altında 3 yollu pars plana vitrektomi uygulandı. Nükleus parçaları büyüklüklerine göre üç ayrı yöntemle çıkarıldı: Küçük (lens nükleusunun 1/3'ünden küçük olan parçalar) ve vitrektomi probu ile yenebilecek yumuşaklıkta olan bakiyeler vitrektomi probu ile (Resim 1), orta (lens nükleusunun 1/3 ile 2/3 arasındaki büyük-

lükte olan parçalar) büyüklükteki ve orta sertlikteki (vitrektomi probu ile yenmesi güç sertlikte) bakiyeler pars planadan fakoemülsifikasyon probuyla; daha büyük (lens nükleusunun 2/3'ünden büyük) olan parçalar ve sert olanlar da limbal yoldan dışarıya alındı (Resim 2). Disloke göziçi mercekleri göz dışına çıkartılmadan, ön kapsülün önüne yerleştirildiğinde cerrah tarafından stabilizasyonu yeterli görüldüğünde (yeterli kapsül desteği olanlar) ön kapsülün önüne yerleştirildi, stabilizasyonu yeterli görülmediğinde limbal yolla göz dışına çıkartıldı. Tüm gözlere aynı seansta göziçi merceği implante edildi. Yeterli kapsül desteği olanlara sulkusa, olmayan gözlere ise skleral fiksasyonlu arka kamara lensi konuldu.

Göziçi basınçları 21 mmHg ve daha yüksek olan olgulara topikal glokom tedavisi başlandı.

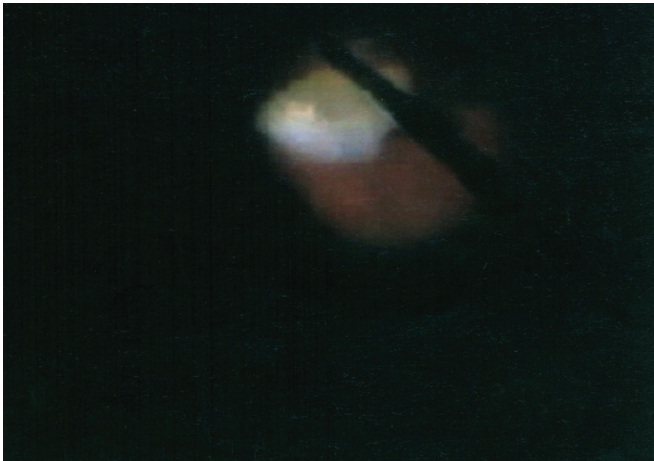
## BULGULAR

Nükleus ve lens parçacıkları 17 gözde (%29) vitrektomi probu, 16 gözde (%28) pars plana fakofrakmantasyon ile temizlenirken, 19 gözde (%33) ise limbal yolla çıkartıldı. Vitreusa düşen 6 göziçi (%10) merceğinden 3'ü (%5), göz dışına çıkarılmadan yerine tekrar yerleştirildi, diğer 3 gözde (%5) ise skleral fiksasyonlu göziçi merceği takıldı.

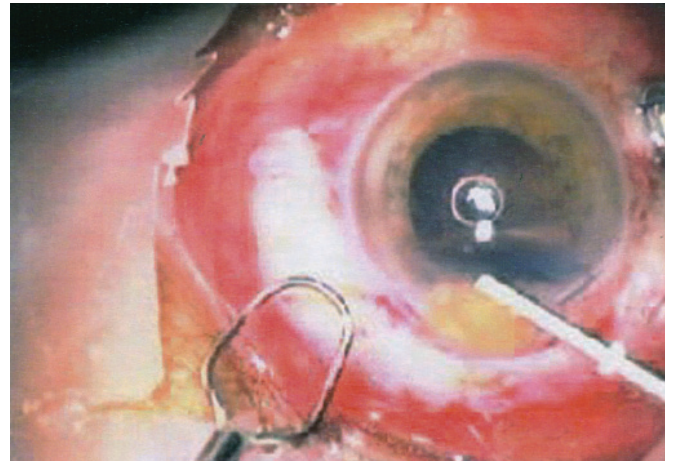
Bu serideki olguların 3'ü ekstrakapsüler lens ekstraksiyonu (%5), diğer 55 olgu ise fakoemülsifikasyon cerrahisi (%95) geçirmişti.

Risk faktörü olarak 4 gözde (%7) psödoekfoliasyon, 5 gözde (%9) de travmaya bağlı zonül hasarı tesbit edildi. Komplike katarakt ameliyatından pars plana vitrektomiye kadar geçen süre ortalama 18 gündü (0 gün-389 gün). Beş olguda (%9) nükleus, dört olguda (%7) nükleus ve korteks parçaları, bir olguda d(2%) a göziçi merceği dislokasyonu kliniğimizde cerrahi esnasında meydana geldiğinden, bu olgulara bekletilmeden aynı seansta vitrektomi uygulandı. Bütün olgular ortalama 9 ay (5-39 ay) takip edildiler.

İki olguda (%4), ilk ameliyatta ön kamaraya yerleştirilmiş arka kamara göziçi merceği, skleral fiksasyonlu arka kamara göziçi merceği ile değiştirildi. İki olguda (%4), ilk ameliyatta ön kapsülün önüne implante edilen arka kamara göziçi merceği yeterince stabil olarak değerlendirilmediği için, skleral fiksasyonlu arka kamara



**Resim 1:** Arka segmentte vitrektomi probu ile vitreusa düşen nükleus parçasının temizlenmesi.



**Resim 2:** Vitreusa düşen sert nükleus parçasının önceki katarakt ameliyatı kesi yerinden dışarıya alınması.

Bulgular	Ameliyat Öncesi n (%)	Ameliyat Sonrası n (%)
Kornea ödemi	26 (%44)	4 (%7)
Göziçi basınç artışı	14 (%27)	1 (%2)
Üveit8 (%14)	-	-
Retina Dekolmanı	5 (%9)	-

**Tablo 1:** Ameliyat öncesi ve sonrasında bulguların karşılaştırılması.

göziçi merceği ile değiştirildi. Bu serideki olgularda, 36 göze (%62) pars plana vitrektomiyle aynı seansta skleral fiksasyonlu arka kamara göziçi merceği, 22 göze (%37) sulkusa katlanabilir akrilik göziçi merceği yerleştirildi.

Olgulardaki preoperatif ve postoperatif oküler bulgular Tablo 1'de görülmektedir. Ameliyat öncesi 26 gözde (%44) kornea ödemi, 14 gözde (%27) göziçi basınç artışı, 8 gözde (%14) üveit ve 5 gözde (%9) subtotal retina dekolmanı kaydedildi. Ameliyat öncesi hiçbir olguda endoftalmi mevcut değildi, göziçi basınç artışı bulunan bir hastada (%2) glokom hikayesi mevcuttu.

İndirek oftalmoskopi ile yapılan pre- ve postoperatif muayeneler ile ve ameliyat esnasındaki değerlendirmede belirgin kistoid maküla ödemi saptanmadı.

Dekolmanı bulunan 5 gözdeki (%9) yırtıklar, retina yatıştırıldıktan sonra sıvı-hava değişimini takiben endolazerle çevrelendi, 4 olguda (%80) silikon yağı ile birinde (%20) ise C<sub>3</sub>F<sub>8</sub> gazıyla intravitreal tampon yapıldı, kapsül önüne arka kamara göz içi merceği takıldı. Bunların dışında 2 olguda (%3) lattis dejeneresans nedeniyle periferi kriyo yapıldı. Silikon yağı ameliyat sonrası 6. ayda çıkarıldı. Toplam 24 olguda (%41) sıvı perfluorokarbona gereksinim duyuldu.

Son kontrollerde, tüm retinalar yatıştı. Bir gözde (%2) topikal glokom ilacı ile olmak üzere tüm gözlerde göziçi basıncı normal sınırlardaydı. Dört gözde (%7) değişen derecelerde devam eden kornea ödemi izlenirken, hiçbir gözde üveit bulgusuna rastlanmadı. Bir gözde (%2) sulkusa yerleştirilen mercek, desantralizasyon nedeni ile sonradan skleral fiksasyonlu mercek ile değiştirildi.

Tablo 2, ameliyat öncesi ve ameliyat sonrası dönemde görme keskinliklerinin dağılımını göstermektedir. Preoperatif dönemde 56 gözde (%96) görme keskinliği 0.2 ve daha azdı. Son takiplerdeki görme keskinliği 35 gözde (%60) 0.5 ve daha iyi olarak ölçüldü.

## TARTIŞMA

Vitreusa disloke olan lens nükleusu, lens parçacıkları ve göziçi merceklerinin pars plana vitrektomi ile başarılı olarak çıkarılması daha önce birçok kez rapor edilmiştir.<sup>1-8</sup> Bu raporlarda primer vitrektomiye takiben, düşen parçaların büyüklüğüne göre vitrektomi probu ile veya intravitreal fragmatomla parçaların çıkarıldığından bahsedilmektedir. Bunun yanında büyük lens materyallerinin ans veya forseps yardımıyla limbal kesiden dışarıya alınması da rapor edilmektedir.<sup>5</sup> Vitreusa disloke göziçi merceği de pars plana vitrektomi ameliyatı ile çıkartılabildiği bildirilmektedir.<sup>9-10</sup>

Görme Keskinliği	Ameliyat Öncesi n (%)	Ameliyat Sonrası n (%)
≥ 0.5	-	35 (%60)
0.4	-	6 (%10)
0.3	2 (%4)	9 (%15)
≤ 0.2	56 (%96)	8 (%14)

**Tablo 2:** Ameliyat öncesi ve sonrasında görme keskinliği.

Tartışmalı konu genellikle vitrektomiyle müdahale nin zamanı konusundadır.<sup>2,3,6,7</sup> Genel kabul, vitrektominin özellikle ileri yaş grubundaki hastalarda ilk ameliyatı takiben ilk 2-3 hafta içinde yapılmasıdır. Bu süre zarfındaki müdahaleler daha iyi fonksiyonel sonuçlar verirken, gecikmeler komplikasyonların artışına neden olabilmektedir.<sup>2,6,7</sup> Vitrektomiye gidiş zamanının final görme sonuçlarını etkilemediğini bildiren çalışmalar da vardır.<sup>2,3</sup> Literatürdeki ameliyat zamanı konusundaki görüş ayrılıklarına sebep olarak, hasta seçimindeki değişiklikler gösterilmiştir: Scott ve ark.<sup>2</sup> göre, göziçi basıncı fazlaca yükselmiş ve büyük bir nükleus parçası vitreusa disloke olmuş gözler vitrektomiye daha erken sevk edilirken, daha küçük intravitreal lens bakiyelerine sahip olan stabil göziçi basınçlı hastalar vitrektomiye daha sonra gönderilmektedir. Bazı diğer olgularda ise vitrektomi için, ilk ameliyatın yol açtığı kornea ödeminin, oküler konjesyonun ve akut postoperatif inflamasyonun yatışması beklenmektedir. Glokom tedavisine cevap vermeyen göziçi basıncı yükselmiş gözlerle daha çabuk vitrektomi uygulanmaktadır.

Bizim çalışma grubunda, komplikasyonlu katarakt ameliyatından vitrektomiye kadar geçen ortalama süre 18 gündü. Kendi kliniğimizde gelişen katarakt ameliyatı komplikasyonlarında vakit geçirmeden vitrektomi uygulandı. Daha uzun süreli gecikmeler, olguların kliniğimize geç başvurmalarından kaynaklandı. Pars plana vitrektomiyle çıkardığımız nükleus parçacıkları hastalarımızda görmeyi bariz olarak arttırdı: Ameliyat öncesi 58 gözün 56'sında (%96) görme 0.2 veya daha az ölçülürken, ameliyat sonrası ortalama 9 ay olarak gerçekleşen son takiplerde 0.2 ve altında görmesi olan hasta sayısı sadece 8 iken (%14), 0.5 ve daha iyi gören olgu sayısı 35 idi (%60).

Hansson ve Larsson<sup>3</sup> vitrektomi öncesi %54 olan 0.1 ve altındaki ortalama görme keskinliğinin ameliyat sonrası son takiplerde %21'e düştüğünü rapor ediyorlar. Scott ve ark.<sup>2</sup> ise ameliyat öncesi %66 olan 0.1 ve daha altındaki görme oranının, ameliyattan sonraki son takipte %20'ye indiğini, sadece %9 olan 0.5 ve daha iyi ameliyat öncesi görme keskinliğinin de yine son takip itibarıyla %56'ya yükseldiğini bildiriyorlar. Greven ve Pissione<sup>8</sup> ise 0.1 ve altı görme keskinliğinin %79'tan ameliyat sonrası 3. ayda %14'e indiğini ama 30. ayda %19'a yükseldiğini, buna karşın %0 olan 0.5 ve daha iyi olan görme keskinliğinin postoperatif 3. ayda önce %60'a çıktığını ama 30. ayda %50 olarak gerçekleştiğini bildirerek, bu hastalardaki uzun süreli takibin önemini vurgulamışlardır.

Ameliyat öncesi bulgulardan değişik derecelerdeki keratopatiyi Orhan ve ark.<sup>5</sup> %8, Greven ve Pissione<sup>8</sup> %67, Stefaniotu ve ark.<sup>6</sup> %57, Scott ve ark.<sup>2</sup> %29 olarak bildirmişlerdir. Bu oran bizim serimizde %46 oranında ve en sık görülen ameliyat öncesi bulgu olarak kaydedildi.

Göz içi basınç artışı ise disloke lensli gözlerde sık rastlanılan bir komplikasyon olup çoğu gözde pars plana vitrektomiye takiben yatışmakta ve geriye kalan az sayıdaki gözde ise glokom tedavisi ile kontrol altına alınabilmektedir.<sup>2,4-6,8</sup> Scott ve ark.<sup>2</sup> 30 mmHg ve daha fazla göziçi basınçlı göz oranının vitrektomi öncesi %25'ten ameliyat sonrası %2'ye düştüğünü rapor etmektedir. Orhan ve ark.<sup>5</sup> preoperatif %9 olan 21 mmHg ve daha yüksek olan göziçi basınçlarının vitrektomi sonrası %12 ye çıktığını fakat tüm gözlerde kontrolün topikal glokom tedavisiyle yapılabildiğini bildirmektedir. Ayrıca, geç dönemde vitrektomi uygulananlarda göziçi basınç artışının daha fazla olduğunu eklemektedirler. Bizim serimizde ameliyat öncesinde topikal glokom tedavisine ihtiyaç duyan göz oranı %27'den ameliyat sonrası %2'ye düşmüştür. Preoperatif dönemde de glokom hikayesi bulunan bu bir hastanın göziçi basınçları halen topikal glokom ilaçları ile kontrol altındadır.

Çeşitli serilerde<sup>2-5,8</sup> %4-17 oranında bildirilen retina dekolmanı pars plana vitrektomi sıvı-hava değişimi, endolazer, intravitreal tamponad ve gerektiğinde sörklaj geçirilerek tedavi edilmiştir. Bizim serimizde 5 olgudaki (%9) retina dekolmanı pars plana vitrektomi, sıvı-hava değişimi, endolazer, intravitreal tamponad ile tedavi edildi. Bu olguların tümünde son kontrollerinde retina yatışık olarak izlenmiştir. Bahsedilen çalışmalar da yüksek başarı oranları bildirmişlerdir.<sup>2-5,8</sup> Bu yüksek başarı oranı, patogenezdaki etyolojik faktörlerin proliferatif diyabetik retinopati örneğindeki gibi devamlı olmayışı, büyük ve sert nükleusların limbal yolla yüzdürülerek çıkarılması ve ameliyat esnasında retinanın tam olarak yatıştırılarak yırtık etrafına etkin endolazer uygulamaları ile açıklanabilir.

Sonuç olarak, pars plana vitrektomi ile opere edilen disloke nükleus, lens parçası veya göziçi merceği bulunan gözlerde, yüksek anatomik ve fonksiyonel başarı elde edilebilmekte, ameliyat öncesi ve sonrasında en fazla görülen komplikasyonların kornea ödemi ve göziçi basınç artışı gibi tedavi edilebilir komplikasyonlar olduğu anlaşılmaktadır.

## KAYNAKLAR

1. Stilma JS, van der Sluijs FA, van Meurs JC, et al.: Occurrence of retained lens fragments after phacoemulsification in The Netherlands. *J Cataract Refract Surg.* 1997;23:177-182.
2. Scott IU, Flynn HW Jr, Smiddy WE, et al.: Clinical features and outcomes of pars plana vitrectomy in patients with lens fragments. *Ophthalmology.* 2003;110:1567-1572.
3. Hansson L, Larsson J.: Vitrectomy for retained lens fragments in the vitreous after phacoemulsification. *J Cataract Refract Surg.* 2002;28:1007-1011.
4. Aslan Ö, Batman C, Özalp S, ve ark.: Fakoemülsifikasyon sırasında disloke olan nükleusların aynı seansta pars plana vitrektomi ve sıvı perfluorokarbonlar ile çıkartılması. *Ret-Vit.* 1998;6:189-193.
5. Orhan N, Şengün A, Karakurt A, ve ark.: İnavitreal lens parçacıklarının tedavisinde cerrahi girişim sonuçlarının değerlendirilmesi. *Ret-Vit.* 2005;13:19-25.
6. Stefaniotu M, Aspiotis M, Pappa C, et al.: Timing of dislocated nuclear fragment management after cataract surgery. *J Cataract Refract Surg.* 2003;29:1985-1988.
7. Batman C, Çekiç O, Emre Mİ, ve ark.: Tackling the dropped nucleus. *Acta Ophthalmol Scand.* 1999;77:242-243.
8. Greven CM, Piccione K.: Delayed visual loss after pars plana vitrectomy for retained lens fragments. *Retina.* 2004;24:363-367.
9. Smiddy WE.: Management of dislocated foldable intraocular lenses. *Retina.* 2005; 25:576-580.
10. Steinmetz RL, Brooks HL Jr, Newell CK.: Management of posteriorly dislocated posterior chamber intraocular lenses by vitrectomy and pars plana removal. *Retina.* 2004;24:556-559.