

# Preferential Hyperacuity Perimetri (Php) Santral Seröz Korioretinopatide Yardımcı Tanı ve Takip Yöntemi Olabilir mi?

Can Preferential Hyperacuity Perimeter be a Diagnosis and Follow-up Method for Central Serous Chorioretinopathy?

Rıfat RAŞİER<sup>1</sup>, Özgür ARTUNAY<sup>2</sup>, Erdal YÜZBAŞIOĞLU<sup>2</sup>, Alper ŞENGÜL<sup>1</sup>, Halil BAHÇECİOĞLU<sup>3</sup>

Klinik Çalışma

Original Article

## ÖZ

**Amaç:** Santral seröz korioretinopati (SSKR) retina pigment epiteli (RPE) seviyesinde sıvı sızıntısı sonucunda gelişen bölgesel nörosensoryal retina dekolmanıdır. Çalışmadaki amacımız SSKR hastalığının tanı ve takibinde preferential hyperacuity perimetre (PHP) testinin güvenilirliğini ortaya koymaktır.

**Gereç ve Yöntemler:** Çalışma, Kasım 2007, Şubat 2008 tarihleri arasında T.C. İstanbul Bilim Üniversitesi Florence Nighthingale hastanesi göz hastalıkları anabilim dalında yürütülmüştür. Çalışmaya 7'si erkek, 5'i kadın 12 hasta dahil edildi. Tüm hastalara rutin oftalmolojik muayene, florescein anjiyografi (FA) ve optik koherens tomografi (OKT) testleri hem başlangıçta, hem de 3, 4 aylık (aralık 3- 4 ay) ortalama izleme dönemi sonrasında uygulandı.

**Bulgular:** Ortalama yaş 44.7+/-7.2 (aralık; 32-68 yaş) idi. Olguların ortalama düzeltilmiş görme keskinliği başlangıçta 20/100 (aralık 20/40-20/200) seviyesindeydi. Olguların OKT ile tespit edilen ortalama makula kalınlığı başlangıçta 585+/-292 mikrondur. PHP testi uygulanan 12 hastanın 5'inde bölgesel skotomlar görülürken 7 hastada herhangi bir skotom izlenmedi. (p>0.05) Oniki olgu ortalama 3.4 ay izlendi, iki olguda iyileşme izlenmedi. İzleme süresi sonunda hastaların ölçülen santral makula kalınlığı ortalama 299+/-102 seviyesindeydi. OKT ile seröz dekolmanı tespit ettiğimiz on iki olgunun PHP'lerini tekrarladığımızda iyileşme izlenmeyen 2 hasta dışında tüm hastalarda skotom izlenmedi. İzleme süresi sonunda görme keskinlikleri 20/30 (aralık 20/100- 20/20) seviyesindeydi.

**Sonuç:** Sonuçlarımız ışığında SSKR tespit edilen 12 hastanın 5'inde PHP' de skotom görmüş olmamız bu cihazın SSKR tanısında yetersiz kaldığını göstermektedir. Diğer taraftan takipte düzelen tüm hastalarda PHP testinde de bölgesel skotom görülmemesi PHP'nin takipte kullanılabileceğini göstermektedir.

**Anahtar Kelimeler:** Santral seröz korioretinopati, preferential hyperacuity perimetri, optik koherens tomografi.

## ABSTRACT

**Purpose:** Central serous chorioretinopathy (CSCR) is a local neurosensory retinal detachment due to liquid leakage at the level of retinal pigment epithelium (RPE). In this study our aim is to determine the reliability of preferential hyperacuity perimetre (PHP) for diagnosis and follow up of CSCR.

**Materials and Methods:** Study is performed in T.C. İstanbul Bilim University Florence Nighthingale hospital ophthalmology department between dates of November 2007, February 2008. Twelve patients, 7 male and 5 female patients were included in to our study. In all 12 patients, routine ophthalmologic examination, fluorescein angiography (FA), PHP and optical coherence tomography (OCT) were performed both at the beginning and also at the end of 3.4 months average (min. 3 months- maks. 4 months) follow-up period.

**Results:** Average age was 44.7+/-7.2 (range; 32-68). Average best corrected visual acuity of cases was 20/100 (range 20/40-20/200) at the beginning. Average macula thickness of cases was 585+/-292 micron which is measured with OCT at the beginning. While at 5 patients of 12 patients had local scotomas, 7 patients had not any scotomas at preferential hyperacuity (PHP) test. (p>0.05) Twelve patients were followed for average 3.4 months, in two cases improvement were not seen. Average macula thickness of cases after follow-up period was 585+/-292 micron which is measured with OCT at the beginning. PHP tests were repeated in all patients with serous detachment at OCT, it was seen that except 2 patients with out improvement, all cases PHP results are normal. Average best corrected visual acuity of cases was 20/30 (range 20/100-20/20) at the end of follow-up period.

**Conclusion:** According to our results to find scotomas in PHP test in 5 patients over 12 patients with CSCR showed the insufficiency of this tool for the diagnosis of CSCR. On the other hand not to find any local scotomas in all patients with improvement showed that this tool can be used for follow-up.

**Key Words:** Optical coherence tomography, preferential hyperacuity perimetre, central serous chorioretinopathy.

Ref-Vit 2008;16:208-213

Geliş Tarihi : 05/05/2008

Kabul Tarihi : 20/06/2008

Received : May 05, 2008

Accepted : June 20, 2008

- 1- İ.B.Ü. Av. Florence Nighthingale Eğitim ve Araştırma Hastanesi, İstanbul, Asistan Dr.
- 2- İ.B.Ü. Av. Florence Nighthingale Eğitim ve Araştırma Hastanesi, İstanbul, Yard. Doç. Dr.
- 3- İ.B.Ü. Av. Florence Nighthingale Eğitim ve Araştırma Hastanesi, İstanbul, Prof. Dr.

- 1- M.D. Asistan, Avrupa Florence Nighthingale Hastanesi Göz Kliniği İstanbul/TÜRKİYE  
RAŞİER R., rifatrasier@gmail.com  
ŞENGÜL A., ealper\_sengul@yahoo.com
- 2- M.D. Asistan Profesör, Avrupa Florence Nighthingale Hastanesi Göz Kliniği İstanbul/TÜRKİYE  
YÜZBAŞIOĞLU E., erdalyuzbasioglu@yahoo.com
- 3- M.D. Profesör, Avrupa Florence Nighthingale Hastanesi Göz Kliniği İstanbul/TÜRKİYE  
BAHÇECİOĞLU H., Halil@halilbahcecioglu.com

**Correspondence:** M.D. Asistan, Rıfat RAŞİER  
Abide-i Hürriyet Caddesi No:290 Şişli Florence Nighthingale Göz Bölümü  
İstanbul/TÜRKİYE

## GİRİŞ

Santral seröz korioretinopatinin (SSKR) karakteristik bulgusu retina pigment epiteli (RPE) seviyesinde sıvı sızıntısı sonucunda gelişen bölgesel nörosensoryal retina dekolmanıdır ve tipik flüresein anjiyografi (FA) ve optik koherens tomografi (OKT) bulguları vardır.<sup>1-8</sup> SSKR'nin klinik bulguları olarak görme kaybı, metamorfopsi, distorsiyon ve hipermetropik refraktif kayma bildirilmiştir. SSKR'nin patogenezi tam olarak anlaşılamamıştır. Anormal koroidal dolaşım hipotezi bir neden olarak ortaya atılmıştır. SSKR'deki esas patolojinin RPE'nin altındaki koryokapillarisin damar yapısındaki kan akımı değişikliğinin sonucu ortaya çıktığı iddia edilmiştir.<sup>9,10</sup> Bazı yazarlar SSKR patogenezinin pigment epitelinde aktif kaçak ve çok sayıda okkult seröz RPE dekolmanlarının eşlik ettiği veya etmediği koroidal vasküler hiperpermeabilite olduğunu öne sürmüştür.<sup>11-16</sup> SSKR genelde doğal gidiş olarak kendiliğinden gerileyen bir hastalık olarak tanınmaktadır. Özellikle sporadik ve kendini sınırlayan nörosensoryal retina dekolmanı veya ekstrafoveal bölgede izole seröz pigment epitel dekolmanı ile öne çıkan vakalarda bu bilgi doğrudur. Fakat tekrarlayıcı veya kalıcı bölgesel ya da diffüz sızıntı olan hastalarda veya santral maku-

layı içeren kronik diffüz retina pigment epitelyopati olan hastalarda sonuçlar çok değişken olabilmektedir.<sup>17-22</sup> Seröz retina dekolmanı sıklıkla kendiliğinden rezolusyona uğrar ve görme keskinliği düzelir; fakat tekrarlamasıyla beraber bazı hastalarda kalıcı olarak görme keskinliğinde azalma olabilir.

PHP son yıllarda kullanıma girmiş olan makula hastalıklarında kullanılan noninvaziv tanı yöntemlerinden biridir. Yaşa bağlı makula dejenerasyonun (YBMD) farklı evrelerinde olguların metamorfopsi şikayetlerini Amsler grid kartlarına oranla objektif olarak gösterme konusundaki üstünlüğü Preferential hyperacuity perimeter (PHP) araştırma grubunun yaptığı 150 hastalık çalışmada gösterilmiştir.<sup>23</sup> SSKR hastalarının kliniğinde de tıpkı YBMD hastalarında görülen drusen ve koroid neovaskülarizasyonuna (KNV) bağlı lokalize kabarıklık alanı nedeniyle oluşan distorsiyon ve metamorfopsi mevcuttur. YBMD hastalarında bu distorsiyon PHP ile tespit edilmiş olup SSKR hastalarındaki PHP'de de benzer sonuçların ortaya çıkabileceği düşüncesini doğurmuştur. Literatürde PHP'nin SSKR'ye bağlı metamorfopsi şikayetlerini ortaya koymakta ve takip etmekte kullanıldığı herhangi bir çalışmaya rastlanmamıştır. Çalışmamızda klinik bulguları, FA ve OKT ile subretinal sıvı varlığı tespit edilen SSKR hastalarında PHP ile hastaların distorsiyon ve metamorfopsilerini tespit edip tedavi ve hastalığın doğal seyri sırasındaki değişimlerini ortaya koymayı hedefledik. Bu sayede SSKR hastalarının tanı ve takibinde PHP ile yüksek keskinlikli görme haritasındaki olası değişiklikleri tespit ederek bu testin bu hastalıkta kullanımının olup olmadığını araştırdık.

**Tablo 1:** Çalışmaya dahil edilmeme kriterleri.

- Mental ve fiziksel olarak PHP uygulayabilme yeteneğine sahip olamama
- YBMD dışında makula hastalığı
- Önceden makula bölgesine lazer veya cerrahi girişim
- Makulanın görülmesini engelleyecek ciddi medya opasitesi
- Çalışmadan önceki 3 ay içinde okuler cerrahi

**Tablo 2:** Hastaların birinci ve ikinci PHP sonuçları.

Hasta	Cinsiyet	1. PHP (başlangıç)	Görme keskinliği (başlangıç)	OKT makula kalınlık (başlangıç)	FA'da sızıntı (başlangıç)	2. PHP (son)	Görme keskinliği (son)	OKT makula kalınlık (son)	FA'da sızıntı (son)	Takip süresi
1	E	Bölgesel skotom	20/200	555	var	Skotom yok	20/20	198	yok	3 ay
2	E	Bölgesel skotom	20/40	615	var	Bölgesel skotom	20/40	400	var	3 ay
3	K	Skotom yok	20/200	585	var	Skotom yok	20/25	197	yok	4 ay
4	K	Skotom yok	20/80	530	var	Skotom yok	20/20	279	yok	4 ay
5	E	Bölgesel skotom	20/60	293	var	Skotom yok	20/20	319	minimal	4 ay
6	E	Skotom yok	20/80	645	var	Skotom yok	20/20	304	yok	3 ay
7	K	Skotom yok	20/70	485	var	Skotom yok	20/20	309	yok	4 ay
8	E	Skotom yok	20/100	465	var	Skotom yok	20/30	314	yok	3 ay
9	K	Bölgesel skotom	20/60	685	var	Skotom yok	20/20	294	yok	3 ay
10	K	Bölgesel skotom	20/100	877	var	Bölgesel skotom	20/100	401	var	4 ay
11	E	Skotom yok	20/80	705	var	Skotom yok	20/20	289	yok	3 ay
12	E	Skotom yok	20/100	585	var	Skotom yok	20/20	284	yok	3 ay

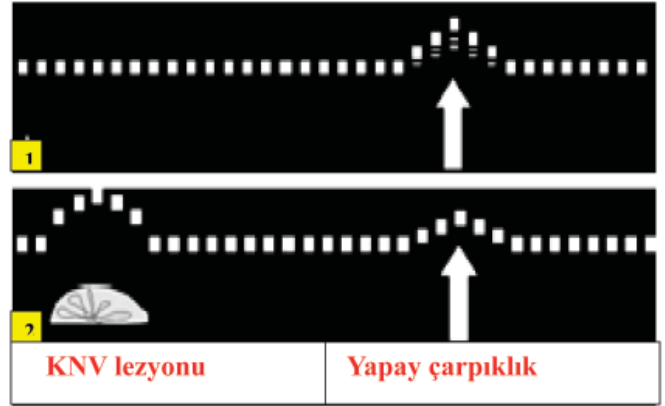
## GEREÇ VE YÖNTEM

Çalışma, Kasım 2007, Şubat 2008 tarihleri arasında T.C. İstanbul Bilim Üniversitesi Florence Nighthingale hastanesi göz anabilim dalında yürütülmüştür. Çalışmaya 7'si erkek, 5'i kadın 12 hasta dahil edildi. İstatistiksel hesaplamalarda SPSS istatistiksel software (version 12.0) kullanıldı. Makula kalınlık seviyelerini karşılaştırmada Mann-Whitney u testi kullanıldı. İstatistiksel anlamlılık sınırı olarak  $p < 0.05$  değeri alındı. PHP de bölgesel skotom gözlenen ve gözlenmeyen hastalar arasındaki istatistiksel anlamlılığa ki-kare testi kullanılarak bakıldı.

Çalışmaya dahil edilen 12 hastaya rutin oftalmolojik muayeneleri uygulandı ve görme keskinlikleri ETDRS eşeli ile ölçüldü. Başlangıç ve son kontrolleri arasında düzeltilmiş görme keskinliklerinde 15 harf ve daha fazla iyileşme olması düzelme göstergesi olarak kabul edildi. Tüm hastalara FA ve OKT tetkikleri uygulanarak hastaların SSR nedeniyle olan seröz birikim seviyeleri tespit edildi. Makula kalınlık ölçümleri OKT'de (SLO OCT, OTI) santral makuler kalınlık haritası kullanılarak yapıldı. Akut SSKR olduğuna karar verilen 12 hastaya 3 aya kadar herhangi bir tedavi uygulanmayıp hastalığın doğal seyri takip edildi. 3 aydan sonra kliniği ve görüntüleme yöntemlerindeki patoloji sebat eden hastalar ise kronik SSKR olarak değerlendirilip fotodinamik tedavi ve argon lazer fotokoagülasyon tedavisi planlandı.

Çalışmaya dahil olma kriterlerine uyan, çalışmaya katılmayı kabul eden hasta grubumuzun çalışmaya katılmadan evvel bilgilendirilmiş onamları alındı ve çalışma Helsinki Deklarasyonu prensiplerine uygun olarak düzenlendi. Çalışmaya dahil olma kriterleri şunlardır; düzeltilmiş görme keskinliğinin en az 20/200 olması, PHP testini yapabilecek mental ve fiziksel yeteneğe sahip olunması, intravenöz floresein anjiyografisinin tolere edilebilmesi, çalışma şartlarını kabul edebilme ve bilgilendirilmiş onam formunu imzalayabilme yeteneğidir.

Çalışmaya dahil edilmeme kriterleri ise Tablo 1'de özetlenmiştir ve şunlardır; zihinsel ve fiziksel olarak PHP yapabileceği yeteneğinin olmaması, YBMD'ndan başka bir makula hastalığının bulunması, makula bölgesine daha önce herhangi bir cerrahi veya lazer girişiminin olması, biyomikroskop ve FA ile tespit edilmiş makula bölgesinin net görünümünü engelleyen herhangi bir medya opasitesinin bulunması, çalışmadan evvel 3 ay içinde oküler cerrahi geçirilmiş olmasıdır.

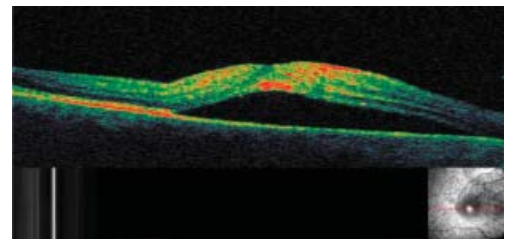
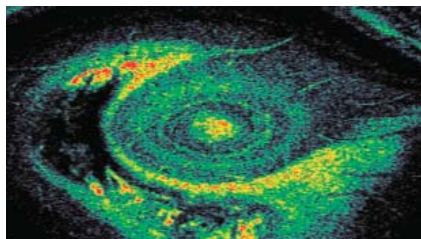
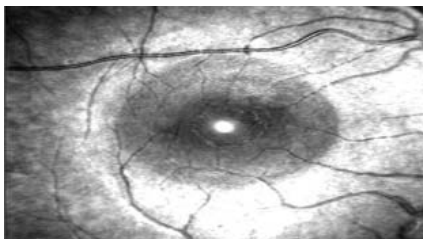


**Grafik:** PHP'nin çalışma prensibi. 1. PHP'nin oluşturduğu yapay çarpıklık 2. PHP'nin yapay çarpıklığı yanında KNV lezyonunun oluşturduğu gerçek çarpıklık.

PHP, bir bilgisayar ekranına 50 cm. uzaklıktan hastanın refraksiyonu ayarlanarak uygulanmaktadır. Maksimal kontrastı sağlayan siyah zeminde beyaz noktalardan oluşan hayali çizgi sinyal olarak perifoveal 7 derecelik alana kadar değişik makula bölgelerinde hareket ettirilir. Sinyallerin sırası düzensizdir. Böylece çizgiler ile kaplanan toplam alan  $14 \times 14$  derecelik bir görme alanıdır.

Testi yapılan hasta noktalı çizginin merkezinde olan fiksasyon noktasını cihazın bir parçası olan kalem benzeri işaretleyici ile işaretlemektedir ve bilgisayar düğmesine basılarak yeni sinyalin yeri değişmektedir.

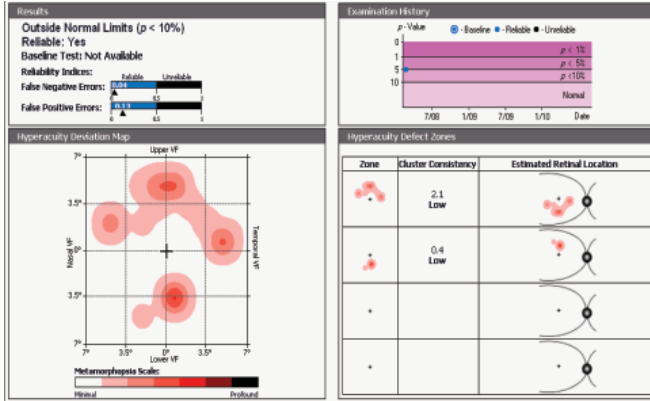
PHP'nin çalışma prensibi Grafikte gösterilmiştir. Her sinyal çizgisi farklı boyutlarda yapay bir çarpıklık (düz çizgide bombeleşme) içermektedir ve bu çarpıklık gösterilen çizgilerde oluşabilecek herhangi bir patolojik çarpıklığa karşı rakip bir uyarın görevi görmektedir. Hastanın patolojik çarpıklık boyutu PHP test cihazının yapmış olduğu gittikçe azalan boyutlardaki yapay çarpıklık boyutunu geçtiği zaman hasta artık tercihli bakış ile daha büyük olan patolojik çarpıklığı işaret etmektedir. Örnek olarak hastada bir patolojik çarpıklık görülürse, hastanın beyninde patolojik çarpıklık ile yapay çarpıklık arasında dikkat rekabeti yaşanmaktadır. Genelde beyin daha büyük bir uyarın olduğu zaman küçük uyarını yok saymaktadır. Her seferinde azalan büyüklüklerde yapay çarpıklıklar gösterilerek hastaların yanıtlarına göre patolojik çarpıklıkların seviyesi belirlenmeye çalışılmaktadır. Hasta yanıtlarına göre bir görme alanı oluşturulmakta, analiz edilmekte ve normotif veriler ile karşılaştırılarak



C-scan OKT görüntüsünde SSR'de görülen öküç gözü görüntüsü

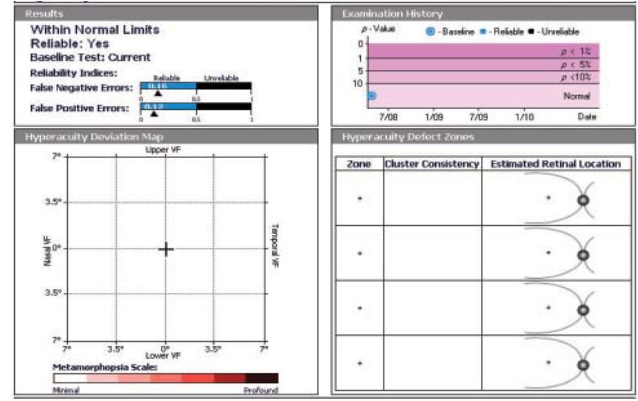
B-scan horizontal OKT'de Retinanın ileri derecede kalınlaştığı ve subretinal sıvı izlenmekte.

**Resim 1:** SSR'li hastanın C-scan ve B-scan OKT görüntüleri.



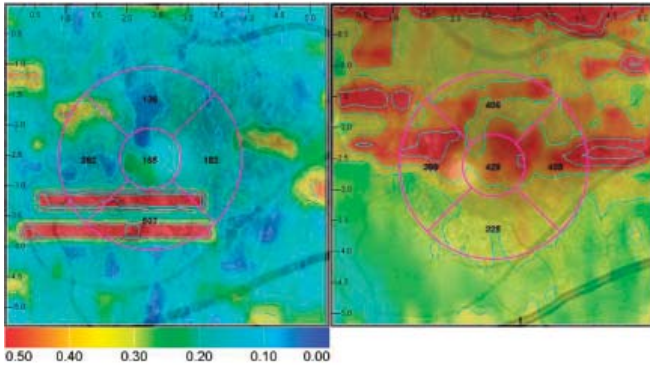
**Resim 2:** SSR'li hastanın 1. PHP raporu.

Yüksek keskinlikli görme alanında iki ayrı küme şeklinde bölgesel skotomların izlendiği deviasyon haritası görülmektedir. Sonuçlar bölümünde hastanın normal sınırlar dışında olduğu ve yalancı negatif ve yalancı pozitif sonuçlar açısından testin güvenilir olduğunu görmekteyiz.



**Resim 3:** SSR'li hastanın iyileşmesinden sonraki 2. PHP raporu.

Yüksek keskinlikli görme alanında hiç skotom izlenmeyen deviasyon haritası görülmektedir. Sonuçlar bölümünde hastanın normal sınırlar dışında olduğu ve yalancı negatif ve yalancı pozitif sonuçlar açısından testin güvenilir olduğunu görmekteyiz.



**Resim 4:** OKT'de tespit edilen makula kalınlık haritası.

OKT'de tespit edilen makula kalınlık haritasında sağda ilk çekilen harita izlenmekte olup yükselti alanları PHP'de tespit edilen skotomlardan üst bölgedeki skotom alanına uymaktadır. Daha sonra çekilen kontrol haritasında ise topografide anlamlı düzleme gözlenmektedir.

görülen çarpıklığın kantitatif olarak boyutları ortaya çıkarılabilmektedir. Kullanılan istatistik testlerin confidence intervalı (CI) %95 ve  $P < 0.05$  istatistik olarak önemli kabul edilmiştir. Ortalama 3.4 ay izleme süresinden sonra hastalara tekrar oftalmolojik muayeneleri, ikinci FA, OKT ve PHP testleri tekrarlandı.

## SONUÇ

Çalışmaya katılan 12 hastanın 7'si erkek (%58.3), 5'i kadındı (%41.7) ve çalışma kapsamına 12 hastanın 12 gözü alındı. Ortalama yaş  $44.7 \pm 7.2$  (aralık 32-68 yaş) idi. Olguların ortalama düzeltilmiş görme keskinliği başlangıçta 20/100 (aralık 20/40-20/200) seviyesindeydi. Olguların optik koherens tomografi (OKT) ile tespit edilen ortalama makula kalınlığı başlangıçta  $585 \pm 292$  mikrondur.

Çalışma kapsamına alınan 12 hastanın hepsine rutin oftalmolojik muayene yapıldı. Fundus muayenesinde seröz sıvı birikimi gözlenen 12 hastaya hem FA hem de

OKT testleri uygulandı. FA uygulanan 12 hastanın 12 gözünde de bir veya daha fazla tipik sigara dumanı veya mürekkep lekesi tarzında sızıntı noktası tespit edildi. Fundus muayenesi ve FA ile tespit edilen lezyonlara OKT testi uygulandı ve seröz dekolmanlar tespit edildi (Resim 1). Metamorfopsi şikayetleri olan 12 hastaya PHP testi uygulandı (Resim 2). PHP testi uygulanan 12 hastanın 5'inde bölgesel skotomlar görülürken 7 hastada herhangi bir skotom izlenmedi. ( $p > 0.05$ ) OKT ve FA ile SSKR tespit edilen ve PHP de skotom tespit edilmeyen yanlış negatif hasta sayısı 12 hasta içinde 7 olarak bulunurken, yanlış pozitif hasta görülmedi. Yapılan 12 PHP testinin güvenilirlik skorları, PHP testinde noktalı çizginin merkezinde olan fiksasyon noktasının görüldüğü zaman veya görülmediği zaman işaretlenmesine bağlı olarak ortaya çıkan yanlış pozitif ve yanlış negatif sonuçları dikkatle değerlendirildi ve yapılan tüm PHP'lerde testlerin güvenilir sınırlar içinde olduğundan emin olundu. OKT'de tespit edilen makula kalınlık haritasında yükselti alanları PHP'de tespit edilen skotomlardan üst bölgedeki skotom alanına uymaktadır (Resim 2 ve 4). Skotom saptanan diğer dört hastada da OKT de tespit edilen makula kalınlık artışı bölgeleri PHP de görülen skotom bölgeleri ile birebir uyumlu olamamakla birlikte bazı bölgelerde uyumlu olduğu bazı bölgelerde ise OKT de tespit edilen kalınlık artışı bölgelerinin PHP de tespit edilemediği görüldü.

On iki olgu ortalama 3.4 ay izlendi, iki olguda izleme süresi sonunda iyileşme izlenmedi. İzleme dönemi sırasında hastaların FA, OKT ve PHP testleri bir kez daha tekrarlandı. OKT ile seröz dekolmanın kaybolduğunu tespit ettiğimiz on olgunun PHP'lerini tekrarladığımızda önceden bölgesel skotomları tespit ettiğimiz dört hastada iyileşme sonrasında herhangi bir skotom izlenmezken daha önce skotom izlenmemiş hastalarda ikinci PHP'leri de normal izlenmeye devam etti (Resim 3). İyileşme izlenmeyen 2 hastanın kontrol PHP'sinde skotom izlenmeye devam etti (Tablo 1). Yapılan PHP testlerinin sonuç raporunda skotom görülsün veya görülmesin test güveni-

lir sınırlar dışında tespit edildiği her durumda test tekrar edildi. Yanlış negatif ve yanlış pozitif sonuçların fazlalığı nedeniyle güvenilir olamayan test sonuçlarının görülme nedeni testin doğru bir şekilde yapılması için gereken öğrenme eğrisidir.

İzleme süresi sonunda hastaların ölçülen ortalama düzeltilmiş görme keskinlikleri 20/30 (aralık 20/100-20/20) seviyesindeydi. Yine izleme süresi sonunda hastaların ölçülen santral makula kalınlığı ortalama 299+/-102 seviyesindeydi ( $p<0.05$ ) (Resim 4). İzleme dönemi sonu yapılan FA sonuçlarında iki hasta dışında SSR'ye bağlı aktif bir sızıntı gözlenmedi.

## TARTIŞMA

SSR genelde RPE seviyesinde sızıntıya bağlı olarak nörosensoryel retina dekolmanı ile kendini göstermektedir. FA da sıklıkla mürekkep lekesi ya da sigara dumanı tarzında hiperflöresans gözlenmektedir; SSR çoğunlukla erkekleri etkilemektedir ve genç ve orta yaş erişkinlerde kendini göstermektedir.<sup>1-8</sup> Kortikosteroidin oral, intravenöz, intranasal, intramuskuler ve topikal olarak kullanımı SSKR gelişiminde potansiyel risk faktörü olarak görülmektedir.<sup>17-18</sup> Literatürde vitrektomiyle beraber uygulanan intravitreal triamsinolon asetonid sonrasında gelişen SSR vakalarında bildirilmiştir.<sup>6-7</sup>

SSR'de seröz kabarıklığın mikron seviyesinde değerlendirilmesi ve takiplerde kabarıklıklardaki değişimlerin OKT ile tespit edilmesi mümkündür.<sup>24</sup> Hee ve arkadaşlarının 6 SSKR'li olguda OKT'nin etkinliğini belirlemek için yaptığı çalışmada görme keskinliği, fundus muayenesi ve flöresein anjiyografi ile uyumlu OKT bulguları tespit etmişlerdir.<sup>25</sup>

SSKR'da normalden kabarık retinadaki patolojik değişiklikler tam olarak bilinmemektedir. Yapılmış olan bazı otopsi çalışmalarında bazı gözlerde Henle tabakasında veya dış nükleer ve fotoreseptör tabakaları arasında ödem olduğu saptanmıştır.<sup>26</sup> OKT ile ödemin tam olarak hangi tabakada olduğu belirlenemese de akut dönemde kabarık retinanın kalınlaştığı gösterilebilmektedir. İda ve arkadaşlarının 23 SSKR'li gözde yaptığı çalışmada akut ve iyileşme döneminde çekilen OKT görüntüleri ile akut dönemde sensöryel retinanın kalınlaştığını, iyileşme döneminde ise normale döndüğünü göstermişlerdir.<sup>26</sup>

SSKR'de lezyon genelde subfoveal alandadır. Makula dekolmanı ve lokalize kabarık alan tam PHP'deki noktasal çizginin fiksasyon noktasına geldiğinden oluşan distorsiyon, yüksek keskinlikli görme alanında hasta tarafından tespit edilememiş olabilir. Diğer taraftan, YBMD hastalarındaki drusen ve KNV'nin yaptığı RPE elevasyonu, PHP testinde yüksek keskinlikli görme alanındaki bölgesel skotomlara yol açmaktadır. Hastalar tarafından bu skotomlar PHP ile daha yüksek duyarlılıkla tespit edilirken RPE'nin sıklıkla eleve olmadığı sadece subretinal sıvının biriktiği SSKR hastalarında bu bölgesel skotomların PHP ile tam olarak tespit edilememiş olabileceği-

ni düşünmekteyiz. Bir diğer bakış açısı ile RPE'nin eleve olması PHP'nin duyarlılığını arttırırken, RPE'nin eleve olmadığı SSKR hastalarında distorsiyonun tam olarak tespit edilemeyeceği görüşündeyiz. Bu da SSKR'de PHP'nin yerinin kısıtlı olduğu sonucunu doğurmaktadır.

PHP testinin yetersiz olduğu durumlarda vardır; OKT de tespit edilen makula kalınlık artışı bölgeleri PHP de görülen skotom bölgeleri ile birebir uyum göstermemekte ve bazı bölgelerde ise OKT de tespit edilen kalınlık artışı bölgelerinin PHP de normal retina bölgeleri olarak görüldüğü tespit edildi. PHP testinde hastalar tarafından güvenilir sınırlar içinde yapılabilmesi için belli bir öğrenme eğrisinin tamamlanmasının gerekliliği, diğer tanı testlerinde olduğu gibi kullanım ve sonuçların yorumlanabilmesi için deneyim kazanılması diğer yetersiz olduğu yanlardır. Ayrıca her bir göz için ortalama test süresi ortalama 6 dakika olarak görülse de PHP için çalışma uzaklığını tanımlamak için yapılan refraktif düzeltme, test yapılan kişiye uygun pozisyon verilmesi, test sırasında komutların tekrar söylenmesi, sonuçların yazıcıdan çıkartılması, sonuçların yorumlanması, test edilen hastanın bir gözü için toplamda 10-15 dakika gibi bir süre almaktadır.

Sonuçlarımız ışığında SSR tespit edilen 12 hastanın 5'inde PHP' de skotom görmüş olmamız bu cihazın SSKR tanısında yetersiz kaldığını göstermektedir. Diğer taraftan takipte düzelen tüm hastalarda PHP testinde de bölgesel skotom görülmemesi PHP'nin takipte kullanılabilirliğini göstermektedir.

## KAYNAKLAR/REFERENCES

1. Yannuzzi LA, Shakin JL, Fisher YL.: Peripheral retinal detachments and retinal pigment epithelial atrophic tracts secondary to central serous pigment epitheliopathy. *Ophthalmology*. 1984;91:1554-1572.
2. Gass JD, Norton EW, Justice J.: Serous detachment of the retinal pigment epithelium. *Trans Am Acad Ophthalmol Otolaryngol*. 1966;70:990-1015.
3. Akiyama K, Kawamura M, Ogata T.: Retinal vascular loss in idiopathic central serous chorioretinopathy with bullous retinal detachment. *Ophthalmology*. 1987;94:1605-1609.
4. Schatz H, Osterloh MD, McDonald HR.: Development of retinal vascular leakage and cystoid macular oedema secondary to central serous chorioretinopathy. *Br J Ophthalmol*. 1993;77:744-746.
5. le D, Yannuzzi LA, Spaide RF, et al.: Subretinal exudative deposits in central serous chorioretinopathy. *Br J Ophthalmol*. 1993;77:349-353.
6. Batioğlu F, Özmert E, Demirel S, ve ark.: Kronik santral seröz korioretinopatide fotodinamik tedavi sonrası OCT ve fundus otoflöresans bulguları. *Ret-Vit*. 2007;15: 99-102.
7. Imasawa M, Ohshiro T, Gotoh T, et al.: Central serous chorioretinopathy following vitrectomy with intravitreal triamcinolone acetamide for diabetic macular oedema. *Acta Ophthalmol Scand* 2005;83:132-133.
8. Catherine B. Meyerle, K. Bailey Freund, et al.: Ketoconazole in the treatment of chronic idiopathic central serous chorioretinopathy. *Retina*. 2007;27:943-946.
9. Nadel AJ, Turan MI, Coles RS.: Central serous retinopathy (A generalized disease of the pigment epithelium). *Mod Probl Ophthalmol*. 1979;20:76-88.
10. Marmor MF.: New hypotheses on the pathogenesis and treatment of serous retinal detachment. *Graefes Arch Clin Exp Ophthalmol*. 1988;226:548-552.

11. Guyer DR, Yanuzzi LA, Slakter JS, et al.: Digital indocyanine green videoangiography of central serous chorioretinopathy. *Arch Ophthalmol.* 1994;112:1057-1062.
12. Prunte C, Flammer J.: Choroidal capillary and venous congestion in central serous chorioretinopathy. *Am J Ophthalmol.* 1996;121:26-34.
13. Piccolino FC, Borgia L, Zinicola E, et al.: Indocyanine green angiographic findings in central serous chorioretinopathy. *Eye.* 1995;9:324-332.
14. Spaide RF, Hall L, Haas A, et al.: Indocyanine green videoangiography of older patients with central serous chorioretinopathy. *Retina.* 1996;16:203-213.
15. Scheider A, Nasemann JE, Lund OE.: Fluorescein and indocyanine green angiographies of central serous choroidopathy by scanning laser ophthalmoscopy. *Am J Ophthalmol.* 1993;115:50-56.
16. Guyer DR, Yannuzzi LA, Slakter JS, et al.: Digital indocyanine-green videoangiography of occult choroidal neovascularization. *Ophthalmology.* 1994;101:1727-1735.
17. Castro-Correia J, Coutinho MF, Rosas V.: Long term follow-up of central serous retinopathy in 150 patients. *Doc Ophthalmol.* 1992; 81:379-386
18. Özdemir H, Karaçorlu M, Karaçorlu S.: İntranasal steroid kullanımı sonrası santral seröz korioretinopati. *T Off Gaz.* 2005;35:72-74.
19. Raj Vardja Azad et al.: Current and future role of photodynamic therapy in chronic central serous chorioretinopathy. *Am J Ophthalmol.* 2005;139:393-394.
20. Gass JD.: Photocoagulation treatment of idiopathic central serous choroidopathy. *Trans Am Acad Ophthalmol Otolaryngol.* 1977;83:456-467.
21. Von Ruckmann A, Fitzke FW, Fan J, et al.: Abnormalities of fundus autofluorescence in central serous retinopathy. *Am J Ophthalmol.* 2002;133:780-786.
22. Levine R, Brucker AJ, Robinson F.: Long-term follow-up of idiopathic central serous chorioretinopathy by fluorescein angiography. *Ophthalmology.* 1989;96:854-859.
23. Hee MR, Puliafito CA, Wong C, et al.: Optical coherence tomography of central serous chorioretinopathy. *Am J Ophthalmol.* 1995;120:65-74.
24. Batoğlu F, Aydın A, Atmaca L.: Santral seröz korioretinopatinin takibinde optik koherens tomografi. *Ret-Vit.* 2002;10:148-155.
25. Preferential hyperacuity research group: Results of a multicenter clinical trial to evaluate the preferential hyperacuity perimeter for detection of age-related macular degeneration. *Retina.* 2005; 25:296-303.
26. Iida T, Hagimura N, Sato T et al.: Evaluation of central serous chorioretinopathy with optical coherence tomography. *Am J Ophthalmol.* 2000;129;16-20.