

Diabetik Makula Ödeminde Laser Fotokoagülasyon; Diabetik Makula Ödemi ve Katarakt, Diabetik Makula Ödemi ve Proliferatif Diabetik Retinopati

R. Joseph OLK¹ , Özay ÖZ²

Diabet hastalığının oküler komplikasyonları nonproliferatif, proliferatif retinopati ve diabetik makulopatiji içerir. Diabetik makulopati ise makula ödemi, makula iskemisi veya ikisinin kombinasyonu şeklinde karşımıza çıkar. Diabetik retinopatili hastalarda görme kaybının önde gelen nedenlerinden birisi diabetik makula ödemidir. Diabetik makula ödemi insidansı genç yaşta başlangıçlı insülin bağımlı diabette % 8.2, ileri yaş başlangıçlı İnsülin kullanan diabetlilerde ise % 8.4'tür. nsülin kullanmayan grupta ise %2.9'dur¹. Makula ödeminin diabetin süresi ile kuvvetli bir şekilde ilişkisi olduğu bilinmektedir². 30 yaşından önce diabet tanısı konmuş ise, 5 yılda makular ödem insidansı %0 iken 20 yıl veya daha fazla sürede %29'dur². Eğer diabet tanısı 30 yaşından sonra konmuş ise bu oranlar sırası ile %3 ve % 8'dir².

The Early Treatment Retinopathy Study (ETDRS) grubuna göre klinik olarak anlamlı

diabetik makula ödemi tanımı 3 özellikten birinin varlığına dayanmaktadır³;

1. Makula merkezinde veya 500 mm lik alan içinde retinal kalınlaşma

2. Makula merkezinde veya 500 mm lik alan içinde retinal kalınlaşma ile birlikte sert eksuda bulunması

3. Herhangi bir bölümü, makulanın merkezinden bir disk çapı bir alan içerisinde yer alan ve bir disk çapı veya daha büyük retinal kalınlaşma bölgesi ve bölgeleri.

Klinik olarak anlamlı diabetik makula ödeme sahip hastalarda, diabetik makula ödemi için laser fotokoagülasyon tedavisi endikedir. 20/20 veya daha iyi görme keskinliğine sahip hastalarda eğer klinik olarak anlamlı diabetik makula ödemi mevcut ise bu gözlerde bile tedavi düşünülmelidir. Tek başına makular iskemili hastalar laser tedavisinden yarar görmemekle birlikte, beraberinde diabetik makula ödemi eşlik edebilir. Bu olgular

1. M.D. Retina Center, St. Louis, MO USA

2. Clinical Research Fellow, Saint Louis University Eye Institute

modifiye grid laser tedavisinden yarar görebilen hastalardır. Olk ve ark. laser dalga boyuna bakılmaksızın, 6 saat kadranı ve daha az parafoveal iskemili diyabetik makula ödemi hastalar modifiye grid laser fotokoagülasyondan yarar gördüğünü bildirmiştir⁴⁻⁶. Olk, foveal avasküler zonun 6 saat kadranından daha fazla geniş parafoveal iskemilerde de grid laserin olumlu sonuçlarını gözlemlemiştir⁷.

DME tedavisinde fokal, grid^{8,9} ve modifiye grid laser fotokoagülasyon⁴⁻⁶ uygulanır. Fokal tedavinin amacı argon green (514 nm) laser kullanarak, sızıntıların kapatılması veya obliterasyonudur⁸. Grid tedavisi ise floresein anjiyografinin orta ve geç evrelerinde gösterilen difüz sızıntı bölgeleri için kullanılır. Bu sızıntı bölgeleri dilate kapiller damarlar içinde permeabilite anomalilerine sekonder olarak gelişir ve retinal kalınlaşma ile sonuçlanır.

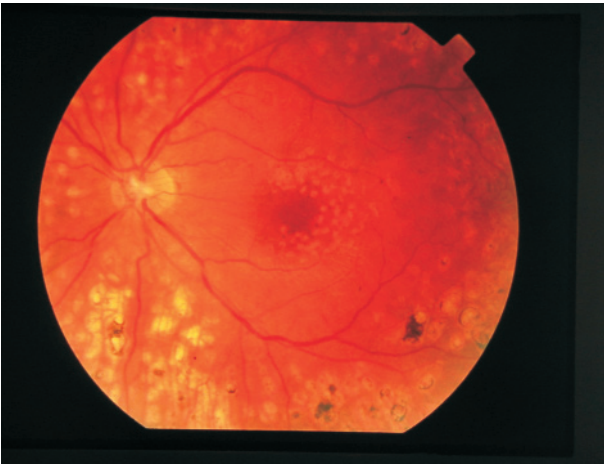
Modifiye grid laser ise parafoveal bölgenin dışındaki posterior bölgede retinal kalınlaşma ve kapiller nonperfüzyon bölgelerine grid tedavisi uygulanmasından ibarettir (Resim 1-2). Bu tip laser foveal avasküler zonun temporalı dışında daha nazalinde yer alan sızıntı ve

nonperfüzyon alanlarının da içerir⁷.

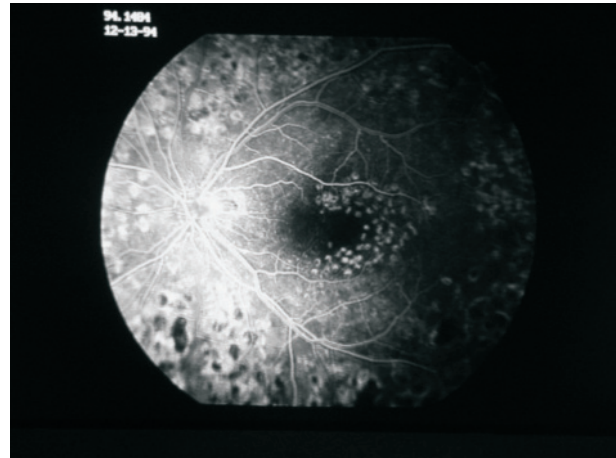
ETDRS grubu, laser fotokoagülasyonun makula ödeminin neden olduğu görme kaybı riskini %50 azalttığını bildirmiştir¹. Klinik olarak anlamlı makula ödemi olan ve makula merkezinin tutulmadığı hastalarda, 3 yıllık takiplerde görme kaybı oranı; tedavi gören grupta %13.2 iken, kontrol grubunda %22.1'dir. Makula merkezi tutulumunda ise bu oranlar sırası ile %13.8 ve %33'dür. Modifiye grid laser fotokoagülasyon, difüz diyabetik makula ödeminde hastaların %80'inde görme keskinliğinde 2 yılın üzerinde stabilizasyon sağlar⁴⁻⁶.

Diabetik Makula Ödemi ve Katarakt

Katarakt ekstraksiyonunu takiben diyabetik retinopatide kötüleşme ve sıklıkla da ciddi makula ödemi şeklinde bir tablo geliştiği gösterilmiştir¹⁰⁻¹³. Jaffe ve Burton¹⁰, önceden laser fotokoagülasyon yapılmamış, nonproliferatif diyabetik retinopatili gözlerde diyabetik retinopatinin progresyonunu izlemişler, çalışmalarında 8 gözün 6'sında görme keskinliğinin operasyon öncesine göre azaldığını bildirmişlerdir. Olguların hiçbirinde 20/50 ve üzeri görme elde edememişlerdir.



Resim 1. Modifiye grid laser fotokoagülasyonu

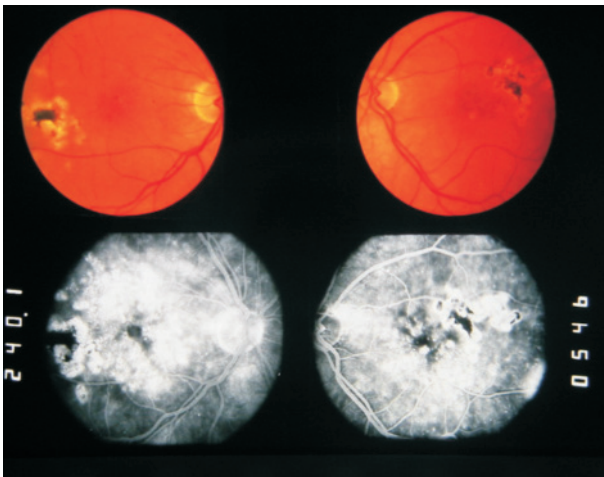


Resim 2. Resim 1'deki olgunun floresein anjiyografisi

Bununla birlikte retinopati olmayan veya az olan diabetik gözlerde prognoz iyidir¹³⁻¹⁵. Henricsson ve ark. retinopatisiz veya minimal retinopatili diabetiklerin %89'unda katarakt ekstraksiyonunu takiben 20/40 veya daha iyi görme elde etmişlerdir¹⁶.

Pseudofakik kistoid makular ödem insidansı katarakt ekstraksiyonu geçiren diabetiklerde yüksektir ve nondiabetiklere göre daha uzun sürelidir¹⁷. Bu hastalarda makular ödem genellikle ikisinin kombinasyonu olmasına rağmen, floresein anjiyografide sızıntı paterni ile ayrılır.

Klinik olarak anlamlı makula ödeminin katarakt cerrahisinden önce tedavisi tartışma götürmeyen bir konudur. Katarakt ekstraksiyonunu takiben makula ödeminin ortaya çıkabileceği veya progresyon gösterebileceği gerçeği, katarakt cerrahisi uygulanacak hasta için bize ödem henüz klinik olarak anlamlı olmadan bile tedavi için müdahale izni verir. Gerçektende katarakt ekstraksiyonu öncesi diabetik makula ödeminin laser fotokoagülasyonu, postoperatif diabetik makula ödemi insidansı ve ciddiyetini önleyebilir veya azaltabilir⁷.

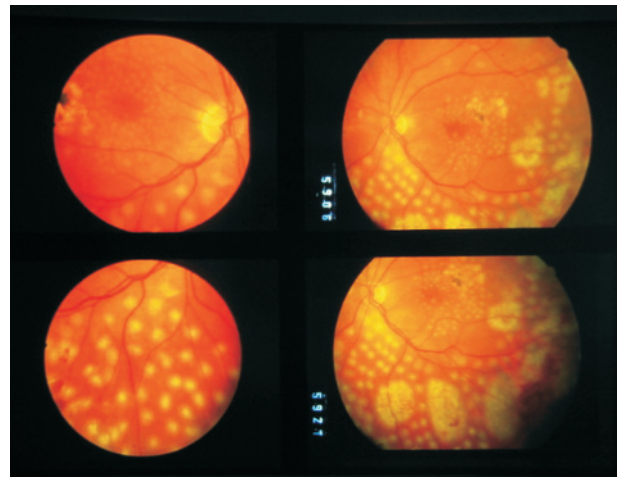


Resim 3. Difüz diabetik makular ödem ve yüksek risk proliferatif retinopatili olgu(VA:20/40)

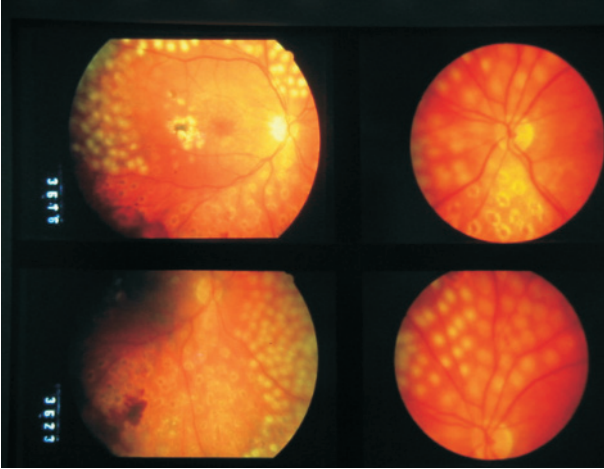
Diabetik Makula Ödemi ve Proliferatif Diabetik Retinopati

Diabetik makular ödem prevalans, retinopatinin prevalansı ile ilişkilidir. Makular ödem hafif non-proliferatif diabetik retinopati(PDR)'li gözlerde %3 iken PDR'li gözlerde %71'dir. Yüksek risk PDR ve klinik olarak anlamlı diabetik makula ödemli hastalar için değişik tedavi rejimleri önerilmiştir. Fokal veya grid makular fotokoagülasyon minimal proliferatif hastalıklı gözlerde tek başına kullanılmakla birlikte, panretinal scatter laser fotokoagülasyon ile birlikte proliferatif retinopati progresyonu gözlenirse kullanılabilir⁴⁻⁶.

Son yıllarda, makula bölgesinde modifiye grid fotokoagülasyon ve periferik retinada panretinal tedavinin kombinasyonunun, diabetik makula ödemli ve orta derece-ileri PDR'li gözlerde iyi sonuçlar sağladığı bildirilmiştir¹⁸. Bir oturumda makulaya modifiye grid fotokoagülasyon ve alt 180 derece periferik retinaya panretinal scatter tedavi; 2-4 hafta sonra üst 180 derece periferik retinaya panretinal scatter tedavi kombine tedavinin



Resim 4. Resim 3'teki olgunun alt ½ panretinal laser ile makular modifiye grid kombinasyonu



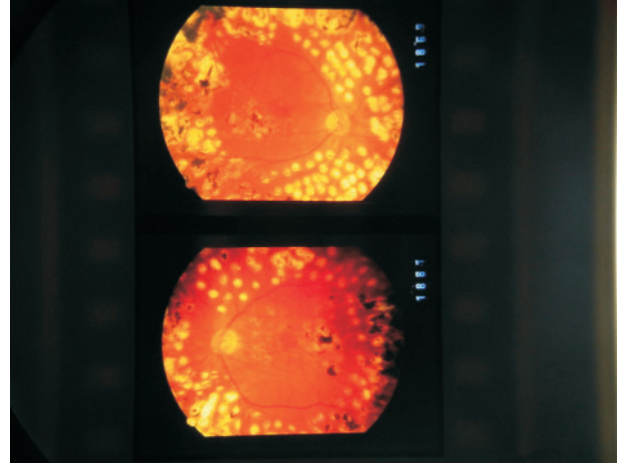
Resim 5. Resim 3'teki olgunun 3 hafta sonra üst ½ panretinal laser tedavisi

esasını oluşturur. 3-4 ay sonra klinik ve anjiyografi muayeneye göre ilave grid ve panretinal laser yapılabilir. Lee ve Olk¹⁸, kombine tedavi yapıldıktan 2 yıl sonra makula ödeminin gözlerin %93'ünde çözüldüğünü ve PDR'nin gözlerin %86'sında azaldığını göstermişlerdir (Resim3-6).

Makula ödemi ve proliferatif hastalıklı gözlerde kombine tedaviye alternatif olarak önce scatter fotokoagülasyon ile proliferatif hastalığın, daha sonra makula ödeminin tedavisi önerilmiştir¹⁹. İlgili çekici bir şekilde Gardner ve ark.²⁰ PDR'de panretinal fotokoagülasyon sonrası makula ödeminin iyileştiğini bildirmişlerdir. Bununla birlikte bu tedavi rejiminde tedaviler arasında gecikme aralıklarında makula ödeminin alevlenebileceği unutulmamalıdır.

KAYNAKLAR

1. Klein R, Moss SE, Klein BEK, et al. The Wisconsin Epidemiologic Study of Diabetic Retinopathy, XI: The incidence of macular edema. *Ophthalmology* 1989;96:1501-1510
2. Klein R, Klein BE, Moss SE, et al. The Wisconsin Epidemiologic Study of Diabetic Retinopathy, IV: Diabetic macular edema. *Ophthalmology* 1984;91:1464-1474



Resim 6. Resim 3'teki olgunun 3 yıl sonraki fundus fotoğrafı (VA:20/40)

3. Early Treatment Diabetic Retinopathy Study Research group. Photocoagulation for diabetic macular edema: Early Treatment Diabetic Retinopathy Study report number 1. *Arch Ophthalmol* 1995;103:1796-1806.
4. Olk RJ. Modified grid argon (blue-green) laser photocoagulation for diffuse diabetic macular edema. *Ophthalmology* 1986;93:938-950
5. Olk RJ. Argon green (514nm) versus krypton red (647 nm) modified grid laser photocoagulation for diffuse diabetic macular edema. *Ophthalmology* 1990;97:1101-1113
6. Akduman L, Olk RJ. Diode laser (810 nm) versus argon green (514nm) modified grid laser photocoagulation for diffuse diabetic macular edema. *Ophthalmology* 1997;104:1433-1441
7. Akduman L, Olk RJ. Laser photocoagulation for diabetic macular edema. *Ophthalmic surg and laser.* 1997;28:387-408
8. Early Treatment Diabetic Retinopathy Study Research group. Treatment techniques and clinical guidelines for photocoagulation for diabetic macular edema: Early Treatment Diabetic Retinopathy Study report number 2. *Ophthalmology* 1987;94 761-774
9. Early Treatment Diabetic Retinopathy Study Research group. Techniques for scatter and local photocoagulation treatment of diabetic retinopathy. Early Treatment Diabetic Retinopathy Study report number 3. *Int Ophthalmol Clin.* 1987;27:254-264
10. Jaffe GJ, Burton TC. Progression of nonproliferative diabetic retinopathy following cataract extraction. *Arch Ophthalmol* 1988;106:745-749
11. Schatz H, Aienza D, McDonald R, Johnson RN.

- Severe diabetic retinopathy after cataract surgery. *Am J Ophthalmol* 1994;117:314-321
12. Caird FL, Hutchinson M, Pirie A. Cataract extraction and diabetes. *Br J Ophthalmol.* 1966;49:466-471
 13. Straatsma BR, Pettit TE, Wheeler N, Miyamasu M. Diabetes mellitus and intraocular lens implantation. *Ophthalmology* 1983;90:336-343
 14. Cunliffe IA, Flanagan DW, George ND, et al. Extracapsular cataract extraction with lens implantation in diabetics with and without proliferative diabetic retinopathy
 15. Sebestyen JG. Intraocular lenses and diabetes mellitus. *Am J Ophthalmol* 1986;101:425-428
 16. Henricsson M, Heijl A, Janzon L. Diabetic retinopathy before and after cataract surgery. *Br J Ophthalmol.* 1996;80:789-93
 17. Menchini U, Bandello F, Brancato R, et al. Cystoid macular edema after extracapsular cataract extraction and intraocular lens implantation in patients with diabetes. *Br J Ophthalmol.* 1993;77:208-210
 18. Lee CM, Olk RJ. Combined macular and panretinal photocoagulation for diffuse diabetic macular edema and proliferative retinopathy. *Ophthalmology* 1991;98(suppl.):163
 19. Sidikaro Y. Laser photocoagulation in diabetic retinopathy. *Ophtalmol Clin North Am.* 1993;6:473-477
 20. Gardner TW, Eller AW, Friberg TR. Improvement of macular edema after panretinal photocoagulation for proliferative diabetic retinopathy. *Transactions-Pennsylvania Academy of Ophthalmology and Otolaryngology.* 1988;40:691-696