

# Stargardt Hastalığı ve Retinitis Pigmentosa Birlikteliği: Ortak Genetik Mutasyon mu Sorumlu?

Association Between Stargardt's Disease and Retinitis Pigmentosa: Is Common Genetic Mutation Responsible?

Özgür ARTUNAY<sup>1</sup>, Erdal YÜZBAŞIOĞLU<sup>1</sup>, Alper ŞENGÜL<sup>2</sup>, Rifat RASİER<sup>2</sup>, Halil BAHÇECİOĞLU<sup>3</sup>

*Olgu Sunumu*

*Case Report*

## ÖZ

Bu çalışmada ABCA4 gen mutasyonlu bir olguda görülen Stargardt hastalığı (STGH) ve Retinitis Pigmentosa (RP) birlikteliği tartışılmaktadır. Gece görmesi ileri derecede bozuk olan 23 yaşındaki erkek hastaya göz dibi muayenesinde bilateral makülada dövülmüş bakır görüntüsü ve fundus periferinde kemiksi çıkıntılar tespit edilmesi üzerine fundus anjiyografi ve elektrofizyolojik testler yapılmıştır. Klinik bulgular ve tanısal testler ışığı altında hastaya STGH ve RP tanısı birlikte konmuştur. Hastanın genetik araştırmasında ABCA4 geninde mutasyon bulunmuştur. STGH veya RP tanısı ile izlenen hastalarda bu iki klinik tablonun birbiriyle bağlantılı olabileceği ve genetik araştırmanın retinal hastalıkların tanısında önemli bir yeri olduğu unutulmamalıdır.

**Anahtar Kelimeler:** ABCA4 gen mutasyonu, retinitis pigmentosa, stargardt hastalığı.

## ABSTRACT

In this study the association between Stargardt's disease (STGD) and Retinitis Pigmentosa (RP), both of which is seen in a case with a mutated ABCA4 gene, is analysed. Fundus examination was performed to a 23 years old male whose dark vision are severely impaired and found beaten metal appearance on his right and left macula with bony specules in peripheral retina. Therefore fundus fluorescein angiography and electrophysiologic tests was performed to him. He was diagnosed with both STGD and RP based on clinical and diagnostic test findings. Genetic research of the patient revealed a mutation in ABCA4 gene. We consider that a possible association between STGD and RP in patients diagnosed with STGD or RP and that the major role of genetic research in diagnosis of retinal diseases should be kept in mind.

**Key Words:** ABCA4 gene mutation, retinitis pigmentosa, stargardt disease.

*Ref-Vit 2011;19:56-59*

## GİRİŞ

İlk kez 1909'da Dr Karl Stargardt tarafından tanımlanmış olan ve juvenil maküler dejenerasyon olarak da bilinen Stargardt hastalığı (STGH), yaklaşık 1:10000 olan insidansıyla ve tüm retinal distrofiler arasında %7'lik payıyla en sık görülen otozomal resesif retinal distrofilerdendir.<sup>1</sup> Hastalık makülayı etkilediğinden dolayı santiral görme kaybı, dövülmüş bakır manzarasını andıran, retina pigment epiteli atrofisinden kaynaklanan görüntü ve maküla ve retina periferinde sarı-turuncu lekeler ile karakterizedir.<sup>2</sup> Başlangıç yaşı, progresyon ve fenotip bakımından kişiden kişiye değişiklik gösterebilir.

Patofizyolojisinde retinal pigment epitelinde lipofuksin benzeri madde depolanması yatar. Hastalık baskın olarak otozomal resesif kalıtılmakla beraber birkaç otozomal dominant kalıtmımlı juvenil başlangıçlı maküler dejenerasyonlu STGH vakası tanımlanmıştır.<sup>2,3</sup> STGH'dan sorumlu gen kromozom 1p13-p21 üzerinde haritalandırılmıştır ve bu genden retina spesifik ATP bağlayıcı bir transmembran proteini kodlayan ABCA4 geni izole edilmiştir.<sup>4</sup> Bu gende oluşan biallelik mutasyonlar STGH ile birlikte aynı zamanda retinitis pigmentosada (RP), rod-kon distrofisinde ve bazı yaşa bağlı maküla dejenerasyonlarında da bulunmuştur.<sup>4,5</sup>

**Geliş Tarihi :** 31/12/2009

**Kabul Tarihi :** 08/02/2010

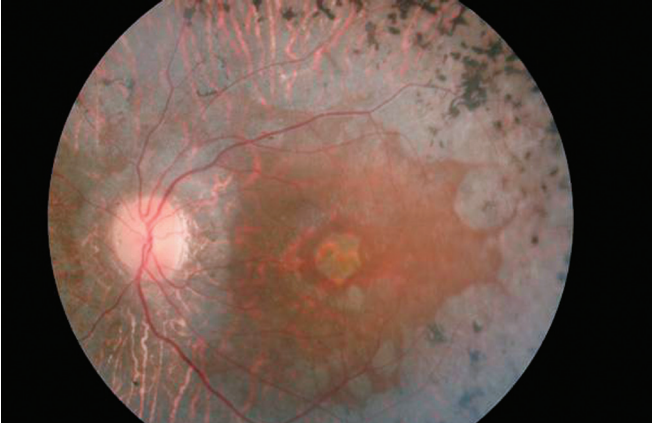
**Received :** December 31, 2009

**Accepted :** February 08, 2010

- 1- İstanbul Bilim Üniversitesi, Göz Hastalıkları A.D., İstanbul, Yrd. Doç. Dr.
- 2- İstanbul Bilim Üniversitesi, Göz Hastalıkları A.D., İstanbul, Asist. Dr.
- 2- İstanbul Bilim Üniversitesi, Göz Hastalıkları A.D., İstanbul, Prof. Dr.

- 1- M.D.Assistant Professor., İstanbul Bilim University, Avrupa Florence Nighthingale Hospital Eye Clinic İstanbul/TURKEY  
ARTUNAY Ö., ozgurartunay@yahoo.com  
YÜZBAŞIOĞLU E., erdal-yuzbasioglu@yahoo.com
- 2- M.D.Assistant, İstanbul Bilim University, Avrupa Florence Nighthingale Hospital Eye Clinic İstanbul/TURKEY  
ŞENGÜL A., ealper\_sengul@yahoo.com  
RASİER R., rifatrasier@gmail.com
3. M.D. Professor, İstanbul Bilim University, Avrupa Florence Nighthingale Hospital Eye Clinic İstanbul/TURKEY  
BAHÇECİOĞLU H., halil@halilbahcecioglu.com

**Correspondence:** M.D.Assistant Professor., Özgür ARTUNAY  
Abide-i Hürriyet Caddesi No:290 Şişli Florence Nighthingale Hastanesi Göz Bölümü  
İstanbul/TURKEY



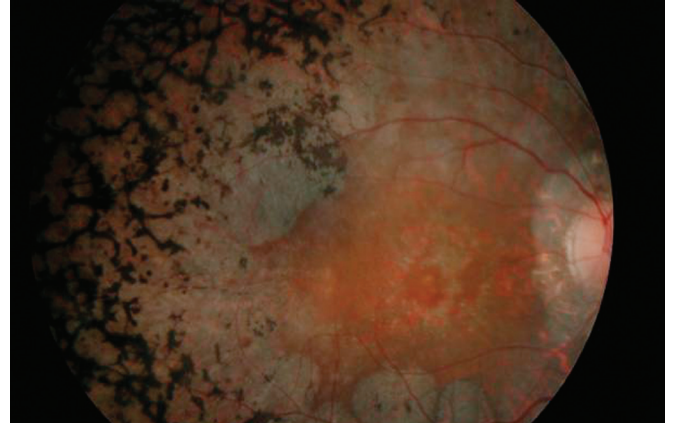
**Resim 1:** Hastanın sol gözünde tipik olarak periferik kemiksi pigmentasyonları, vasküler daralmasının yanında makulada dövülmüş bakır benzeri dairesel atrofik alan izlenmektedir.

Retinitis pigmentosa, bir grup progresif pigmenter retinopatiye verilen isimdir. Fotoreseptör kaybı nedeniyle olup daha çok periferik retinada retinal pigment depolanmasıyla karakterizedir.<sup>6</sup> Hastalık gece görmede bozuklukla 1-2. dekatta ortaya çıkar ve ilerlediğinde tam körlükle sonuçlanan santral görme kaybı gelişir. Çoğu vakada RP nonsendromiktir tahmini prevalansı 1:4000'dir.<sup>6,7</sup> Otozomal dominant, ressesif ve X'e bağlı kalıtılabilir fakat içlerinde otozomal ressesif formu en sık görülür.<sup>6,7</sup> Biz de çalışmamızda aynı genetik kökenden kaynaklanabileceği öngörülen bu iki ayrı klinik tablonun aynı hastada beraberce görülebileceğini göstermeyi amaçladık.

## OLGU SUNUMU

Her iki gözde net görememe ve gece görme azalması ile kliniğimize başvuran 23 yaşında erkek hastanın yapılan oftalmoskopik muayenesinde en iyi düzeltilmiş görme keskinliği sağ gözde 20/200, sol gözde 20/150 seviyesindeydi. Hasta düşük sosyo-ekonomik ve akraba evliliklerinin sık yaşandığı bir çevreden geliyordu. Ancak anne-baba arasında akrabalık bağı yoktu. Göz içi basıncı sağ gözde 10 mmHg, sol gözde 13 mmHg idi. Biyomikroskopik ön segment muayenesi normal olarak saptandı. Fundoskopik muayenesinde her iki gözde damarlarda daralma, makulada dövülmüş bakır benzeri makülopati, optik diskte solukluk ve periferde kemiksi çıkıntılar izlendi (Resim 1-2).

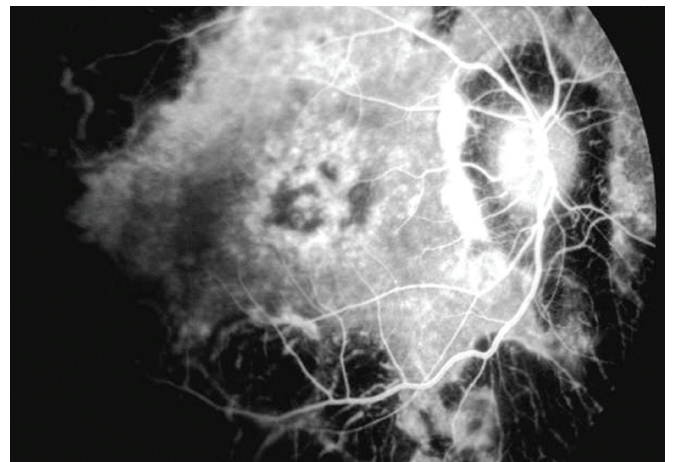
Yapılan fundus florescein anjiyografisinde (FA) her iki gözde foveayı çevreleyen, dairesel, anjiyografinin ilerleyen dakikalarında boyutları değişmeyen hiper ve hipoflorosans alanlar ile ve RP için tipik periferde kemiksi çıkıntılara ait hiper ve hipoflorosans alanlar izlendi. Ayrıca FA'da STGH için tipik periferik koyu koroid görünümü de mevcuttu (Resim 3). Çekilen optik koherens tomografisinde her iki gözde maküla kalınlığında azalma ve retinal atrofi görüldü (Resim 4). Santral maküla kalınlığı sağ gözde 123  $\mu$ m, sol gözde 135  $\mu$ m idi. Hastada pigmenter retinopati ile birlikte herediter bir fundus dist-



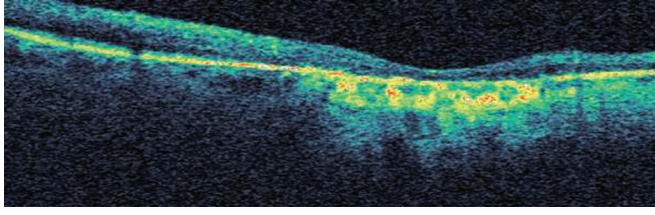
**Resim 2:** Hastanın sağ gözünde de tipik olarak periferik kemiksi pigmentasyonları, vasküler daralmasının yanında dairesel atrofik makülopati görülmektedir.

rofisinden şüphelenildi ve çekilen elektoretinogramında (ERG) skotopik cevapta belirgin azalmayla birlikte a ve b dalgalarının amplitüplerinde belirgin düşüklük bunun yanında fotopik cevapta azalma izlendi (Resim 5). Karanlık adaptasyonu oldukça zayıftı. Renk görme pseudoizokromatik test (Ishihara testi) ile değerlendirildi ve döteranop defekt tespit edildi. Elektrokülogram (EOG) bulguları ise normal sınırlar içerisindeydi. Hastadan 10ml kan örneği alındı ve ABCA4 geni incelenmesi üzere genetik laboratuvarına gönderildi.

Polimerize zincir reaksiyonu ile yapılan genetik incelemede hastada ABCA4 gen mutasyonu (R943Q varyantı) saptandı. Bu STGH'larda en sık rastlanan varyanttı. Hasta, sendromik RP açısından araştırıldı ancak sendromik RP bulgularına rastlanmadı. Hastanın yapılan aile sorgusunda ve oftalmolojik incelemelerde benzer fenotipik bozukluk saptanmadı. Bu bulgular ışığında hastadaki mutasyonun sporadik olduğu farz edildi. Hasta, hastalığının doğal seyri ve genetik özellikleri hakkında bilgilendirmeler yapılarak klinik takibe alındı.



**Resim 3:** Hastanın çekilen FA'sında sağda foveal bölgede dairesel hipoflorosans alanını çevreleyen hiperflorosans ve lezyonun ortasında atrofiyle uyumlu hiperflorosans alanı tespit edilmiştir. Bunun yanında yaygın periferik hipo ve hiperflorosans alanları ile koroid hiperflorosansında özellikle periferde azalma izlenmektedir.

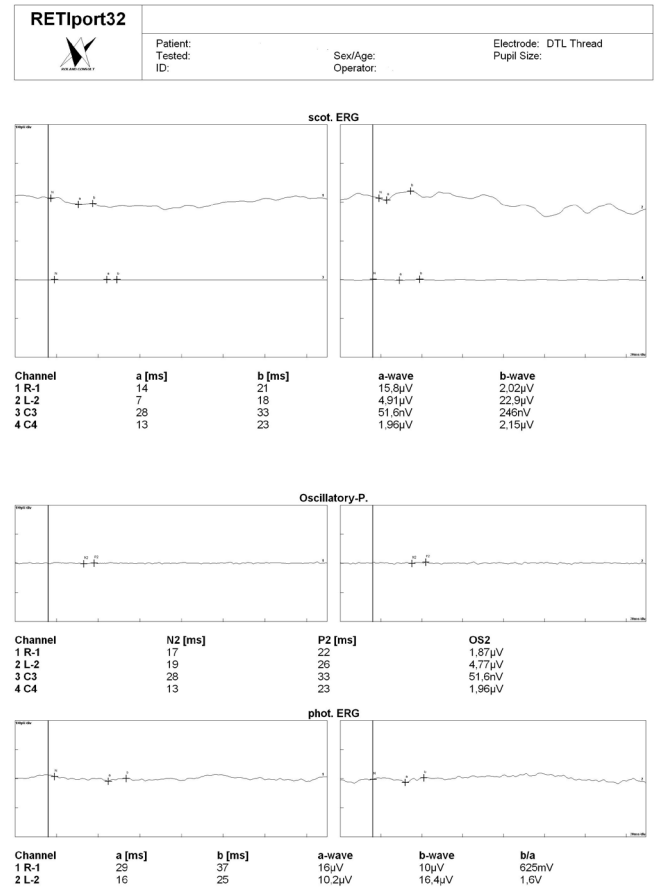


**Resim 4:** Hastanın çekilen OCT'sinde yaygın retinal atrofinin yanında özellikle sufoveal alanda yüksek geri yansıtıcılıklı fibrozis alanı görülmekte.

## TARTIŞMA

ABCA4 geni tarafından kodlanan protein, fotoreseptörlerin dış segment disklerinin membranlarında yerleşim gösterir.<sup>3,5</sup> ATP bağlayıcı bir transmembran proteini olan bu protein retinoid translokazı olarak çalışır, all-trans retinal ile fosfatidiletanolaminin kovalent bağlanmasıyla oluşan N-retinilfosfatidiletanolaminin hücre dışına taşınması ve all-trans retinalin dış segment lümeninden fotoreseptör hücre sitoplazmasına taşınması görevlerini üstlenmiştir.<sup>8,9</sup> ABCA4 geni ilişkili retinal distrofilerde ve özellikle STGH da, bu genin kodladığı transmembran proteinin dismorfisi nedeniyle A2E adlı majör lipofuksin retina pigment epitel (RPE) aşırı oranda hücrelerinde birikir. Bunun sonucunda RPE hücre ölümü ve buna sekonder olarak fotoreseptör kaybı meydana gelir. Yapılan çeşitli mutasyon analizlerle ilk defa 1997 yılında ABCA4 gen mutasyonunun STGD'den sorumlu olduğu gösterilmiştir.<sup>10</sup> Bugüne kadar ABCA4 geninde yaklaşık 500 hastalık sebebi olan mutasyon tanımlanmıştır. Tanımlanan bu mutasyonlar, tek baz değişiminden birkaç ekzonun silinmesine veya tek ebeveynli disomiye kadar uzanan geniş bir yelpazeye sahiptir fakat en çok görülmüş mutasyon çeşidi yanlış anlamalı mutasyondur.<sup>11</sup> Klevering ve ark., aynı anda STGH ve RP'a sahip 3 aile ile yaptıkları çalışmada ailelerden en az ikisinde ABCA4 mutasyonunun hem STGH'ye hem de RP'ye sebep olabileceğini bulmuşlardır.<sup>12</sup>

Retina dejenerasyonlarına neden olan genlerin tanımlanmaya başlaması yoğunlukla son on yıl içerisinde yapılan çalışmaları kapsamaktadır.<sup>3,5,7</sup> Son yıllarda yapılan moleküler analizler sonucunda klinik ve genetik olarak heterojen olan kalıtsal retina dejenerasyonlarıyla ilgili çok sayıda gen tanımlanmıştır.<sup>9,12</sup> Retina dejenerasyonlarına neden olan otozomal dominant, otozomal resesif ve X-geçiş gösteren genlerin bir kısmı birbiri ile çakışmakta, klonlanan pek çok gen ise birden fazla farklı fenotipe yol açabilmektedir.<sup>8,9</sup> Aynı tip kalıtıma ve benzer fenotipe sahip göz hastalıklarında bile kendi içerisinde büyük bir heterojenite vardır.<sup>8,9</sup> Genel toplumda ABCA4 geni taşıyıcılık oranının Alvarez ve ark'ın çalışmasında yaklaşık olarak %6 hesaplanmış olup tahmini STGH oranı yaklaşık 1:1000'dir.<sup>13</sup> Hastalığın tahmini (genotipik) frekansı ile görülen (fenotipik) frekansı arasındaki büyük fark, düşük penetranslı veya nonpatolojik allel mutasyonlarına bağlı olabilir.<sup>11</sup> Özgül ve ark'ın çalışmasında Türk popülasyonunda STGH'li hastaların %40'ında ve



**Resim 5:** Hastanın çekilen elektroretinogramında (ERG) skotopik cevapta belirgin azalmayla birlikte a ve b dalgalarının amplitüdlerinde belirgin düşüklük bunun yanında fotopik cevapta azalma izlendi.

RP'li hastaların %5.7'sinde ABCA4 mutasyonu tespit edilmiştir<sup>7</sup> ve bu oranlar literatürle uyumludur.<sup>3,5,8</sup>

Retinada ifade edilen ve retina dejenerasyonuna neden olan tanımlanmış tüm genleri mutasyona uğrama sıklığı açısından incelediğimizde mutasyon bulma şansının çok düşük olduğunu görüyoruz.<sup>9</sup> Rodopsin geni bu konuda bir ayrıcalık gösterir. Otozomal dominant RP vakalarının yaklaşık %20-30'unda bu gende mutasyon bulunmaktadır.<sup>9</sup> Diğer otozomal dominant, otozomal resesif ve X-geçiş gösteren genlerin hemen hemen hepsinde mutasyon bulma şansı %1-10 olup, pek çoğu için ise tüm hastaların %1-2 gibi çok düşük bir yüzdesinde mutasyon bulunmaktadır. Bugün retina dejenerasyonuna neden olan 166 lokusta yer alan genlerden 116'sı tanımlanmıştır.<sup>9</sup>

ABCA4 geninin klonlanması araştırmacılara bu gende çeşitli retina hastalıkları için mutasyon tarama yapma şansını vermiştir. STGH da bu genin mutasyonunun önemi tespit edildikten sonra yine bu genin mutasyonunun Kon-Rod distrofisi ve RP'den de sorumlu olabileceği bulunmuştur.<sup>8,12</sup> Ancak bu gendeki bozuklukta STGH oluşma olasılığı daha yüksektir. Biz de çalışmamızda ABCA4 geninde mutasyonu olan hastada STGH ve RP'nin aynı anda beraberce görülebileceğini göstermeyi ve bu yolla

farklı iki klinik tabloya sahip bu iki hastalığın aynı genetik kökenden kaynaklandığını göstermeyi amaçladık. Literatüre baktığımızda nadir de olsa STGH ve kon-rod distrofisi beraberliği ile ilgili yayınlara rastlanmaktadır.<sup>12,14</sup> Fukui ve ark. Japon hastalarda ABCA4 gen pozitifliğiyle STGH ve RP'nin birlikte görüldüğü olgular tanımlamışlardır.<sup>14</sup> Bir diğer çalışmada ise bizim çalışmamıza benzer şekilde farelerde RP hastalarında spontan ABCA4 gen mutasyonu bildirilmiştir.<sup>15</sup>

Bunun yanında olgumuzun elektrofizyolojik değerlerine baktığımızda ERG değerleri hastanın klinik ve anjiyografik bulgularıyla uyumlu olarak ilere derecede bozulurken, EOG değerleri, belirgin retina pigment epitel bozuklukları gözlenmesine rağmen normale yakın sınırlar içinde kalmıştır. RP VE STGH hastalarında EOG 'nin çok ileri dönem olmadığı sürece normale yakın sınırlar içinde kaldığı göz önünde bulundurulduğunda hastamızdaki RPE patolojisinin FA ve OCT bulgularıyla beklenenden daha az olduğu sonucuna varılmıştır.

Retina dejenerasyonlarında genotip-fenotip ilişkisinin kurulması son derece zordur.<sup>8</sup> Genin hangi pozisyonundaki, hangi tip mutasyonun, ne tip bir retina dejenerasyonuna yol açtığını öğrenmek genotip-fenotip ilişkisinin kurulmasında son derece önemlidir. Bu açıdan fonksiyonel analizler büyük öneme sahiptir.<sup>9,12</sup> Tüm bu hastalıklar için iyi bir genotip-fenotip ilişkisinin kurulması, hastalıkların sınıflandırılması ve moleküler patolojisinin aydınlatılması açısından kaçınılmazdır. Ayrıca aynı genetik mutasyon sonucu ortaya çıkan ayrı hastalıkların aynı hastada beraber görülebileceğinin de akılda tutulması gerektiğini düşünmekteyiz. Bu nedenle STGH veya RP tanısı ile izlenen hastalarda bu iki klinik tablonun birbiriyle bağlantılı olabileceği ve genetik araştırmanın retinal hastalıkların tanı takibinde önemli bir yeri olduğu unutulmamalıdır.

## KAYNAKLAR/REFERENCES

1. Blacharski PA.: Fundus flavimaculatus. In: Newsome DA, ed. Retinal dystrophies and degenerations. New York: Raven Press. 1988:135-159.
2. Anderson KL, Baird L, Lewis RA, et al.: A YAC contig encompassing the recessive Stargardt disease gene (STGD) on chromosome 1p. Am J Hum Genet. 1995;57:1351-1363.
3. Koenekeop RK.: The gene for Stargardt disease, ABCA4, is a major retinal gene: a mini-review. Ophthalmic Genet. 2003;24:75-80.
4. Ozdek S, Onaran Z, Gurelik G, et al.: Stargardt's disease and retinitis pigmentosa: different phenotypic presentations in the same family. Eye. 2005;19:1222-1225.
5. Briggs CE, Rucinski D, Rosenfeld PJ, et al.: Mutations in ABCR (ABCA4) in patients with Stargardt macular degeneration or cone-rod degeneration. Invest Ophthalmol Vis Sci. 2001;42:2229-2236.
6. Hamel C.: Retinitis pigmentosa. Orphanet J Rare Dis. 2006;1:40-52.
7. Özgül RK, Durukan H, Turan A, et al.: Molecular analysis of the ABCA4 gene in Turkish patients with Stargardt disease and retinitis pigmentosa. Hum Mutat. 2004;23:523.
8. Shastry BS.: Evaluation of the common variants of the ABCA4 gene in families with Stargardt disease and autosomal recessive retinitis pigmentosa. Int J Mol Med. 2008;21:715-720.
9. Özgül RK, Ögüş A.: Kalıtsal merkezi retina dejenerasyonları, Ret-Vit. 2006;14,83-88.
10. Allikmets R, Singh N, Sun H, et al.: A photoreceptor cell-specific ATP binding transporter gene (ABCR) is mutated in recessive Stargardt macular dystrophy. Nat Genet. 1997;15:236-246.
11. Zhang K, Kniazeva M, Han M, et al.: A 5-bp deletion in ELOVL4 is associated with two related forms of autosomal dominant macular dystrophy. Nat Genet. 2001;27:89-93.
12. Klevering BJ, Maugeri A, Wagner A, et al.: Three families displaying the combination of Stargardt's disease with cone-rod dystrophy or retinitis pigmentosa Ophthalmology. 2004;111:546-553.
13. Riveiro-Alvarez R, Valverde D, Lorda-Sanchez I, et al.: Partial paternal uniparental disomy (UPD) of chromosome 1 in a patient with Stargardt disease. Mol Vis. 2007;13:96-101.
14. Fukui T, Yamamoto S, Nakano K et al.: ABCA4 gene mutations in Japanese patients with Stargardt disease and retinitis pigmentosa. Invest Ophthalmol Vis Sci. 2002;43:2819-2824.
15. Bok D.: Cellular mechanisms of retinal degenerations: RPE65, ABCA4, RDS, and bicarbonate transporter genes as examples. Retina. 2005;25:18-20.