

Çocuklukta Saptanan Ekzotropyada İlk Tanının Önemi

Şemnem KARGI¹, Suat FİTOZ², Mehmet Yasin TEKE¹, Feray KOÇ¹,
Gölge ACAROĞLU¹, Ş.Serdar Hanioglu²

ÖZET

1.5 yaşındaki erkek hasta, dışa kayma şikayetiyle başvurduğu başka bir merkezden hastanemize referere edildi. Uygulanan muayene ve tetkikler sonucu referans tanıdan uzaklaşılarak Morning Glory sendromu tanısı konarak takibe alındı. Bu olgu ile, ekzotropyada ayrıntılı ilk muayenenin önemi vurgulanmıştır.

ANAHTAR KELİMELELER : Ekzotropya, Morning glory sendromu.

THE IMPORTANCE OF FIRST DIAGNOSIS IN CHILDHOOD EXOTROPIA

SUMMARY

A 1.5 year-old boy was referred to our hospital from another center with the complaint of exotropia. Examinations revealed that Morning Glory syndrome is the diagnosis on the contrary of the diagnosis which the patient was referred with. By this case, we emphasize the importance of the first diagnosis in exotropia. **Ret-vit 2001; 9 : 281 - 283.**

KEY WORDS : Exotropia, Morning Glory syndrome.

GİRİŞ

Duysal ekzotropya, bir gözde görme keskinliğinde düşüklüğe sebep olabilecek herhangi bir neden ile gelişir. Genellikle genç çocuk ve yetişkinlerde görülür^{1,2}. Morning Glory sendromu da bu tip ekzotropyaya yol açabilecek nedenlerdendir ve tanısı fundus muayenesiyle kolaylıkla konabilir³.

Burada, ekzotropyaya sahip bir çocuk hastada ilk muayenenin değeri ve klinik bulguların radyolojik görüntüleme yöntemleriyle

desteklenerek hastayı yönlendirmedeki önemi tartışılmıştır.

OLGU

1.5 yaşındaki erkek hasta, ailesi tarafından 2 ay önce farkedilen dışa kayma hikayesiyle başka bir şehirde hastaneye başvurdu. Bu merkezde yapılan muayene ve tetkikler sonucunda hasta, optik sinir gliomu ve enükleasyon yapılması gerekliliği ön tanısı ile hastanemize referere edildi. Hastanın muayenesinde sol gözde alternasyon göstermeyen ekzotropya saptandı. Göz hareketleri her iki gözde her yöne serbest olup sol gözde ışık fiksasyonu saptanmadı. Sol

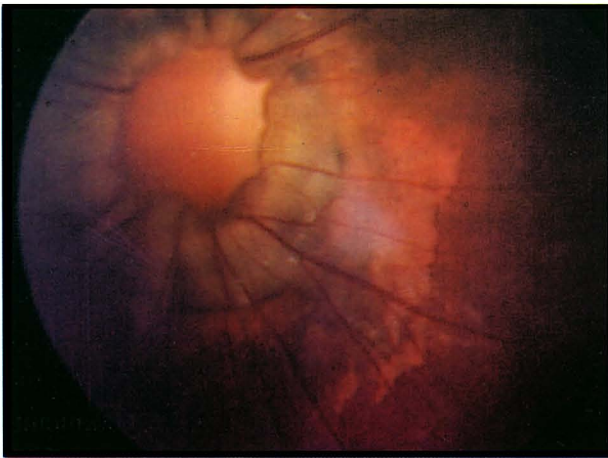
1. Ankara SSK Göz Hastalıkları Merkezi ve Göz Bankası.

2. Ank. Ü.Tıp Fakültesi Radyodiagnostik A.B.D.

gözde rölatif afferent pupiller defekt mevcuttu. Biomikroskopik muayene ile ön segment her iki gözde doğal idi. Arka segment muayenesinde sağ fundus normal iken, sol gözde ekskavasyon gösteren ve kabarık, anüler bir halkayla çevrili optik disk etrafında peripapiller atrofi ile pigmentasyon saptandı. Kan damarları radial tarzda peripapiller bölgeye dağılmaktaydı (Resim 1). Radyolojik manyetik rezonans görüntüleme (MRG) tetkikinde sağda patoloji saptanmazken, solda optik disk düzeyinde posterior global defekt ve yaklaşık 6 mm çaplı kist saptandı (Resim 2)-3). Beyin MRG'de ve sistemik muayenede patolojik bulguya rastlanmadı. Bu verilerle hastaya Morning Glory Sendromu tanısı konarak takibe alındı.

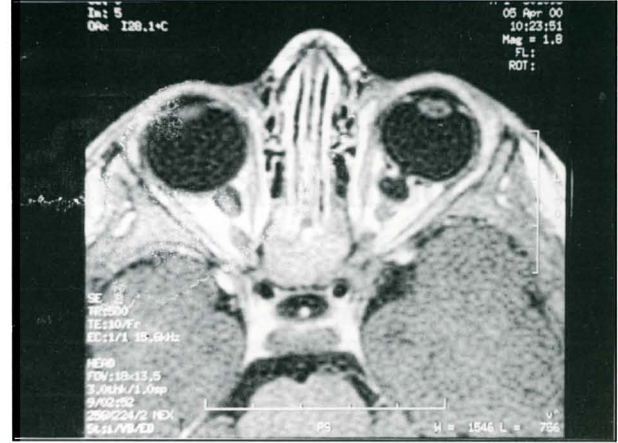
TARTIŞMA

Bu olgu sunumu ile vurgulamak istediğimiz ilk nokta, şaşılık saptanan her hastada ayrıntılı muayene uygulanarak, varsa altta yatan organik etyolojinin açığa çıkartılması gerekliliğidir. Böylelikle, hem hastalar hem de ailelere uygulanacak medikal ve cerrahi te-



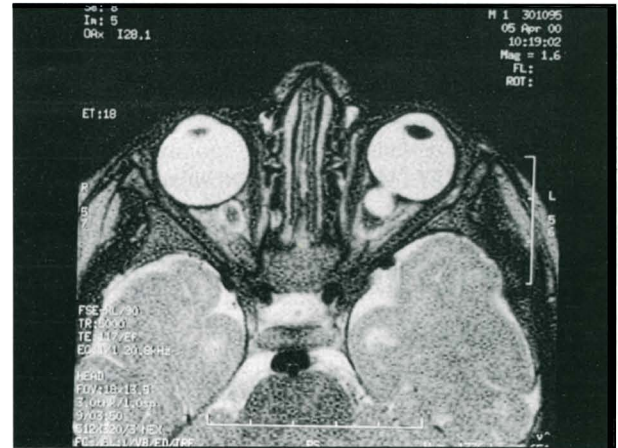
Resim 1.

Arka segment muayenesinde ekskavasyon gösteren; kabarık, anüler bir halkayla çevrili optik disk ve etrafında peripapiller atrofi ile pigmentasyon izlenmektedir.



Resim 2.

IV gadolinyum enjeksiyonu sonrası T1 ağırlıklı MRG'de optik sinirin görünümü



Resim 3.

T2 ağırlıklı MRG'de optik sinirin görünümü

davinin sonuçları daha iyi açıklanabilir. Bu tip etyolojilerin sebep olduğu şaşılıklar duysal ekzotropiya olarak isimlendirilir ve görme keskinliğinde azalmaya yol açacak anizometri, kornea ve lens opasiteleri, optik atrofi ve hipoplazi ve maküler lezyonlar gibi patolojiler duysal ekzotropiyaya yol açabilir¹.

Morning Glory sendromu da bu tip ekzotropiyaya yol açabilecek etyolojilerden biridir. Morning Glory sendromu, optik diskin nadir bir konjenital anomalisidir. Optik diski de içeren arka fundusta huni şekilli ekskavasyon, kabarık anüler retinal pigment halkasıyla çevrilidir. Disk kenarlarında kan da-

marları sayıca artmış, kıvrımlıdır ve radial tarzda dağılır. Beyaz bir glial santral doku normal optik cup yerindedir. Peripapiller atrofi ve pigmentasyon görülür. Sıklıkla unilateral olmasına karşın, bilateral de olabilir. Görme keskinliği 20/20'den absolut düzeyine dek değişken olabilir. Olguların 1/3'ünde seröz retina dekolmanı görülebilir. Sıklıkla izole bir oküler anomali olmasına karşın; hipertelorizm, yarık damak ve dudak, bazal ensefalosel, corpus callosum agenezisi, sella tursika taban defektleri ve endokrin anomaliler gibi sistemik bulgularla birlikte olabilir^{2,4}. Radyolojik olarak da tipik görüntüye sahiptir. Bilgisayarlı tomografi (BT) ve MRG'de intraoküler optik sinir kalın ve kontrast artışı gösterirken, retrobulber optik sinir normaldir⁵.

Fundus bulguları ve desteklemek amaçlı radyolojik tetkikler ile tanı konabilir ve tedavi semptomatiktir.

Vurgulamak istediğimiz ikinci nokta, hastalara konan tanılarının aileleri ciddi olarak etkilediğidir. Hastamız, optik sinir gliomu tanısıyla sevk edilmiş olup, bu göze enükleasyon yapılması ve diğer göze de tedavi uygulanması gerektiği kendilerine söylenmişti. Optik sinir gliomu tedavisinde optik sinir ve kiazmanın durumu, tümörün büyüklüğü, eşlik eden nörolojik ve sistemik hastalıklar göz önünde bulundurulur. Tümör agressif seyrederse cerrahi eksizyon, radyoterapi, kemoterapi tedavi seçeneklerindedir. BT ve MRG'de optik sinir fuziform olarak genişlemiş görülür. Optik gliom, optik sinirden kolaylıkla ayırt edilemeyen, enkapsüle kitle şeklinde görülür³.

Optik gliom rölatif olarak iyi huylu seyir

gösterebilmesine karşın Morning Glory sendromu yalnızca gelişimsel bir anomali olup, sistemik anomalilerle birlikte değilse ileri dönemlerde tetkik ve tedavi gerektirmeyecek bir durumdur. Morning Glory sendromu da görme keskinliğinde azalma, seröz retina dekolmanı, ekzotropya gibi sonuçlara yol açsa da, optik gliom tanısı yakın izlenmesi gereken ve daha ciddi tedavi gerektirebilecek bir klinik olduğundan aileleri daha farklı etkileyecektir. Aynı zamanda bu sevk zincirinin hem ekonomik hem de psikolojik açıdan hastalara ve ailelerine büyük yük olduğu şüphesizdir. Referedildikleri hastanede konmuş olan ikinci bir tanı da belki kendilerini şüphede bırakacak ve ailelerin ek tetkik ve tedavi istemlerine yol açabilecektir.

Bu nedenle ilk tanı mutlak titizlikle gözden geçirilmeli, ikilemde kalındığı durumlarda da hastalar yorum katılmadan referedilmelidir.

KAYNAKLAR

1. VonNoorden GK. Binocular Vision and Ocular Motility (Theory and management of strabismus). 4th ed. C.V.Mosby Company. St Louis; 1990. Ed: Klein EA. Chapter 15:323-339.
2. American Academy of Ophthalmology Basic and Clinical Science Course 1999-2000, Section 6 (Pediatric Ophthalmology and Strabismus); 295-304.
3. American Academy of Ophthalmology Basic and Clinical Science Course 1999-2000. Section 7 (Orbit, Eyelids, and Lacrimal System); 57-88.
4. Eustis HS, Sanders MR, Zimmerman T. Morning Glory syndrome in children (association with endocrine and central nervous system anomalies). Arch Ophthalmol 1994; 112:204-207.
5. Mafee MF. Orbital and intraocular lesions. In: Edelman RR, Zlatkin MB, Hesselink JR (eds) Clinical Magnetic Resonance Imaging. 2nd ed. Philadelphia: W.B. Saunders Company, 1996: 985-1078.