

# Diyabetik Maküla Ödemi Tedavisinde İntravitreal Ranibizumab Uygulamasının Görsel Başarıya Etkisi\*

## Evaluation of Visual Acuity Outcomes for Intravitreal Ranibizumab in Diabetic Macular Edema

Nurten ÜNLÜ<sup>1</sup>, Mehmet Akif ACAR<sup>1</sup>, Güner ÖZKAN ÜNEY<sup>2</sup>, Dicle HAZIROLAN<sup>2</sup>,  
Uğur Emrah ALTIPARMAK<sup>1</sup>, Firdevs ÖRNEK<sup>2</sup>

### ÖZ

**Amaç:** Diyabetik maküler ödem tedavisinde intravitreal ranibizumab uygulanan olguların görsel ve anatomik sonuçlarını değerlendirmek

**Gereç ve Yöntem:** Diyabetik maküla ödemi nedeniyle intravitreal (IV) ranibizumab uygulanan 28 hastanın 34 gözü retrospektif olarak incelendi. Tedavi öncesinde görme keskinlikleri (GK), biyomikroskopi, göz içi basıncı, optik koherens tomografi (OKT) ve fundus flöresein anjiyografi (FA) bulguları değerlendirildi.

**Bulgular:** Çalışmaya alınan olguların 16'sı kadın, 12'si erkek idi. Ortalama yaş  $56.6 \pm 7.6$  ortalama takip süresi  $9.4 \pm 5.6$  aydı. Grup 1 (18 göz) maküla ödemi için ilk tedavi olarak intravitreal ranibizumab enjeksiyonu yapılanlar, Grup 2 (16 göz) en az 3 ay önce maküla ödemi için grid ve/veya fokal lazer fotokoagülasyon uygulanıp yanıt alınmayan gözlerden oluşmaktaydı. Grup 1'de ortalama  $2.1 \pm 0.9$ , Grup 2'de  $2.1 \pm 0.8$  ranibizumab enjeksiyonu uygulandı. Görme keskinlikleri enjeksiyon öncesinde Grup 1 de ortalama  $0.67 \pm 0.52$  logMAR, Grup 2 de  $0.64 \pm 0.28$  log MAR iken son kontrolde Grup 1'de  $0.30 \pm 0.32$  logMAR Grup 2 de  $0.62 \pm 0.44$  logMAR idi. İki grup arasında istatistiksel olarak anlamlı fark vardı. ( $p=0.03$  Mann Whitney U testi). Her iki grupta da takiplerde santral maküla kalınlıklarında anlamlı azalma izlendi.

**Sonuç:** Diffüz diyabetik maküler ödem gelişen olgularda intravitreal ranibizumab uygulamasında erken dönemde olguların önemli bir kısmında maküler ödemde azalmanın yanı sıra görme artışı veya stabilizasyonu sağlanmaktadır. Bu etki tedaviye primer olarak ranibizumab ile başlanan olgularda daha yüksek gibi görünmekle birlikte tedavinin etkinliğini değerlendirmek için uzun süreli ve olgu sayısı daha çok serilerle gereksinim vardır.

**Anahtar Kelimeler:** Diyabetik maküla ödemi, lazer fotokoagülasyon, intravitreal ranibizumab enjeksiyonu.

### ABSTRACT

**Purpose:** To evaluate the anatomical and functional outcome of intravitreal ranibizumab injection in diabetic macular edema.

**Materials and Methods:** Thirty-four eyes of 28 patients treated with intravitreal ranibizumab for diabetic macular edema were retrospectively reviewed. Best corrected visual acuity (BCVA) determination, biomicroscopy, intraocular pressure, optical coherence tomography and fundus fluorescein angiography were performed before the treatment.

**Results:** Sixteen patients were female and 12 were male. The mean age was  $56.6 \pm 7.6$  years and the mean follow-up time was  $9.4 \pm 5.6$  months. Group 1 consisted of 18 eyes with macular edema which was treated primarily with intravitreal ranibizumab injection and Group 2 consisted of 16 eyes with macular edema that had failed to respond to previous laser photocoagulation and were treated with intravitreal ranibizumab injection. The mean number of injections was  $2.1 \pm 0.9$  in group 1 and  $2.1 \pm 0.8$  in group 2. The mean logMAR BCVA was  $0.67 \pm 0.52$  in group 1 and  $0.64 \pm 0.28$  in group 2 before the injections. BCVA improved to  $0.30 \pm 0.32$  in group 1 and  $0.62 \pm 0.44$  in group 2. The difference between the BCVA before and the injections was statistically significant. ( $p=0.03$  Mann-Whitney U test). There was a significant central foveal thickness reduction in both groups.

**Conclusion:** In the short term, the macular edema decreased and the visual acuity either improved or stabilized in the vast majority of patients with diabetic macular edema after intravitreal ranibizumab injection. Primary ranibizumab treatment seemed to be more efficient. Long-term studies with large case series are needed to determine the efficacy of this treatment.

**Key Words:** Diabetic macular edema, laser photocoagulation, intravitreal ranibizumab injection.

\* Bu çalışma, TOD 46. Ulusal Oftalmoloji Kongresi'nde sözel bildiri olarak sunulmuştur.

- 1- M.D. Associate Professor, Ankara Training and Research Hospital, Eye Clinic, Ankara/TURKEY  
UNLU N., unlunurten@yahoo.com  
ACAR M.A., macar06@hotmail.com  
ALTIPARMAK U.E., ealtiparmak@hotmail.com
- 2- M.D., Ankara Training and Research Hospital, Eye Clinic, Ankara/TURKEY  
ÖZKAN ÜNEY G., guner\_ozkan@yahoo.com  
HAZIROLAN D., dicleoncel@hotmail.com  
ÖRNEK F., firdevsornek@yahoo.com

Geliş Tarihi - Received: 03.12.2012  
Kabul Tarihi - Accepted: 28.02.2013  
Ret-Vit 2013;21:17-22

Yazışma Adresi / Correspondence Adress: M.D. Associate Professor,  
Nurten UNLU  
Ankara Training and Research Hospital, Eye Clinic, Ankara/TURKEY

Phone: +90 312 595 34 82  
E-Mail: unlunurten@yahoo.com

## GİRİŞ

Diyabetik maküla ödemi (DMÖ) diyabetik retinopati hastalarda en önemli görme kaybı nedenlerinden biridir. Genel anlamda maküla ödemi, maküla bölgesindeki retina içinde, ekstraselüler alandaki sıvı birikiminin göstergesidir ve eğer maküla merkezindeki retina kalınlaşırsa görme keskinliğini tehdit eder. Maküla ödemi ya mikroanevrizmalardan direkt sızıntı ya da iç retina tabakalarındaki hipoksinin vasküler endotelial growth faktörü (VEGF) gibi vasküler geçirgenliği artıran faktörlerin salınımına neden olmasıyla ortaya çıkan klinik bir tablodur. Klinik olarak anlamlı maküla ödemi Early Treatment Diabetic Retinopathy Study (ETDRS) tarafından:

- Maküla merkezinde veya 500 µm içinde retina kalınlaşması,
- Maküla merkezinden 500 µm içerisinde sert eksuda ve bitişik retinada kalınlaşma,
- Bir kısmı maküla merkezinden 1 disk mesafede olan 1 disk genişliğinde retina kalınlaşması olarak tarif edilmiştir.<sup>1</sup>

DMÖ tedavisinde fokal ve/veya grid lazer tedavisi en çok kullanılan tedavi yöntemleridir. Diyabetik Retinopati Erken Tedavi Çalışma grubunun araştırmasında fokal lazer tedavisi ile 3 yılda orta derecede görme kaybı (15 harf ve üzeri) riskinin %50 azaldığı gösterilmiştir.<sup>1</sup> Görmesi 20/40 ve altında olan hastaların yalnızca %16'sında 3 yılda 15 harf ve üzeri görme kazanımı elde edilmiştir. Son yıllarda DRCR.net çalışmasında lazer tedavisi ile olguların %31'inde 10 harf ve üzeri görme artışı elde edilirken, %19 olguda ilerleyici görme kaybı (2 yılda 2 sıra ve üzeri görme kaybı) ve skotom riski bildirilmektedir.<sup>2</sup> DRCR.net grubunun bir başka çalışmasında ise %19 olguda ilerleyici görme kaybı bildirilmektedir.<sup>3</sup> Lazer tedavisinin diyabetik maküla ödeminde etkinliğinin sınırlı olması günümüzde yeni tedavi arayışlarını gündeme getirmiştir. Triamsinolone ve VEGF antagonistleri gibi intravitreal farmokoterapötik ajanlar günümüzde diyabetik maküla ödemi tedavisinde yeni tedavi seçenekleri arasına girmiştir.<sup>4-7</sup>

Bu çalışmanın amacı diyabetik maküler ödem tedavisinde intravitreal ranibizumab uygulanan olguların görsel ve anatomik sonuçlarını değerlendirmektir.

## GEREÇ VE YÖNTEM

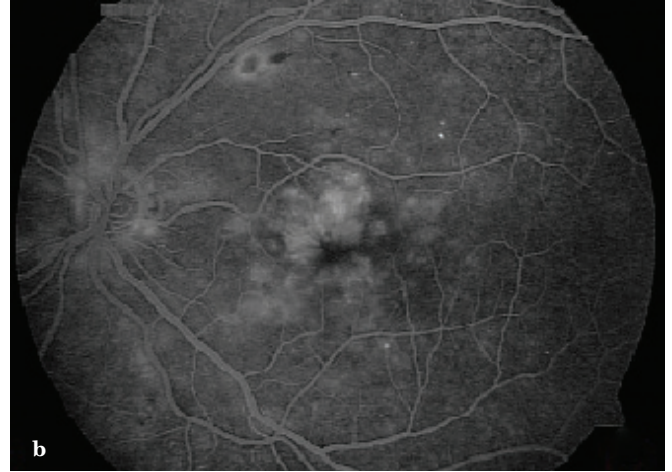
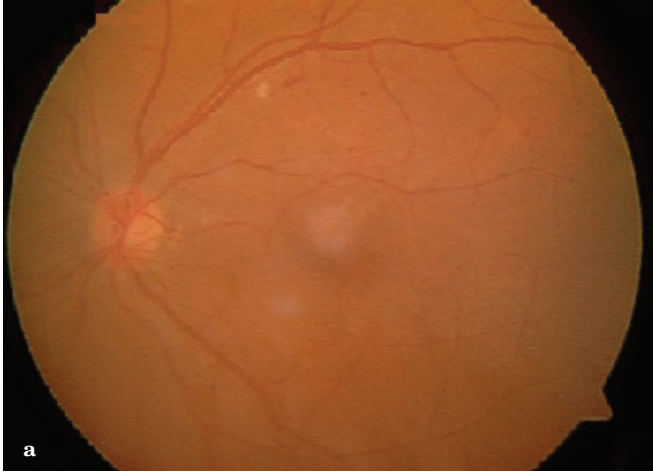
Ocak 2011-Mayıs 2012 tarihleri arasında diyabetik maküla ödemi nedeniyle intravitreal ranibizumab uygulanan olguların dosya kayıtları retrospektif olarak incelendi. Olguların çalışmaya dahil edilme kriteri; 18 yaş üstünde olma, en iyi düzeltilmiş görme keskinliği Snellen eşeli ile 0.03 ile 0.8 arasında olma-

sı, optik koherens tomografide (OKT) santral maküla kalınlığının  $\geq 250$  µm olması, görme azalmasına neden olarak diyabet dışında başka bir patolojinin olmaması olarak belirlendi. Olguların tedavi öncesinde Snellen eşeli ile en iyi düzeltilmiş görme keskinliği ölçüldü. Biyomikroskopi, göz içi basıncı ölçümü, midriyazisle fundus muayenesi, fundus flöresean anjiyografi (Carl Zeiss FF 450) ve OKT tetkiki (Carl Zeiss Stratus OCT 4.0.2 version) yapıldı. Tedavi öncesinde olgular metabolik kontrol için tetkik edilip gerekli olgularda kan şekeri regülasyonu için endokrinoloji konsültasyonu istendi. Tromboemboli öyküsü, kontrol edilemeyen hipertansiyonu olan, HbA1c  $>12\%$  ve OKT'de vitreomaküler çekinti saptanan olgular çalışma dışı bırakıldı.

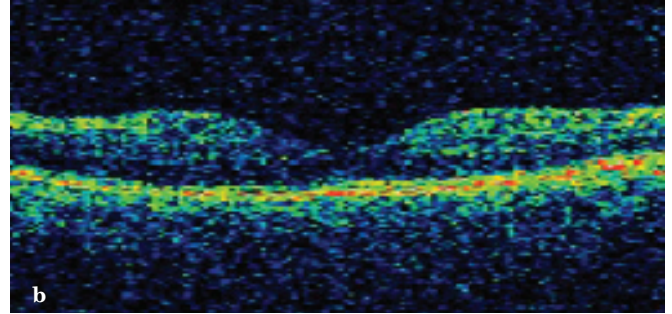
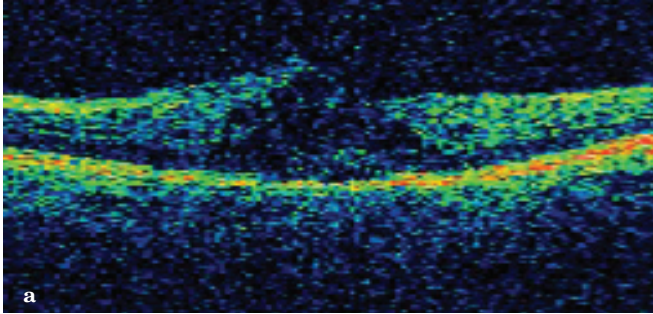
İntravitreal ranibizumab uygulaması için olgular yan etkiler konusunda detaylı olarak aydınlatıldı, hasta ve yakınlarından bilgilendirilmiş onam formları alındı. Göz içi enjeksiyonlar ameliyathane şartlarında gerçekleştirildi. Topikal uygulanan proparakaini takiben göz kapakları %10, kirpikler ve konjonktiva %5'lik povidon iyotla temizlendi. Hastaların yüzü steril örtü (drape) ile örtülüp kapak spekulumu takıldıktan sonra 0.5 mg/0.05 ml ranibizumab (Lucentis, Novartis, Pharma AG, İsviçre) limbustan psödofoakik ve afakik gözlere 3.5 mm, fakik gözlerde 4 mm uzaktan üst temporal kadrandan intravitreal olarak yapıldı. Enjeksiyon sonrası hastalara 5 gün süre ile kinolon grubu bir topikal antibiyotik günde 4 defa kullanılmak üzere verildi. Enjeksiyon sonrası 1. günde ve daha sonraki aylık kontrollerde ön segment ve midriyazisle fundus biyomikroskopik muayenesi yapıldı. Birinci gün dışındaki muayenelerde tüm hastalara maküler OKT ve gerekli olgularda FA uygulandı.

Olgular ilk enjeksiyondan sonra aylık takibe alındı. Kontrollerde Snellen eşeli ile görme keskinliği, biyomikroskopi, göz içi basıncı ölçümü yapıldı. OKT sonuçları değerlendirildi. Görme keskinliğinde azalma, OKT'de santral maküla kalınlığı  $\geq 250$  µm fazla olması durumunda tekrar enjeksiyon, foveal merkezinin 500 µm dışında mikroanevrizması olan olgulara ek fokal lazer fotokoagülasyon uygulandı.

Verilerin analizi SPSS for Windows 16 paket programında yapıldı. Sürekli değişkenlerin dağılımının normale yakın olup olmadığı Shapiro-Wilk testi ile araştırıldı. Tanımlayıcı istatistikler sürekli değişkenler için ortalama±standart sapma (en küçük-en büyük) olarak kategorik değişkenler ise olgu sayısı ve (%) olarak gösterildi. Gruplar arasında sürekli değişkenler yönünden farkın önemliliği Mann Whitney U testiyle araştırıldı. Gruplar içerisinde tedavi öncesi ve tedavi sonrası görme ve OCT düzeylerinde istatistiksel olarak anlamlı değişimin olup olmadığı Friedman testi ve Wilcoxon İşaret testiyle araştırıldı.  $p<0.05$  için sonuçlar istatistiksel olarak anlamlı kabul edildi.



**Resim 1a,b:** Olgu 1 Tedavi öncesi renkli fundus fotoğrafı GK: 0.7 (a), FA'de geç dönemde maküla ödemi sekonder yaygın hiperflöresans (b).



**Resim 2a,b:** Olgu 1'in OKT tedavi öncesi SMK: 389  $\mu\text{m}$  (a), 6 aylık izlemde 2 intravitreal ranibizumab enjeksiyonu sonrası SMK 180  $\mu\text{m}$ , GK: 1.0 (b).

## BULGULAR

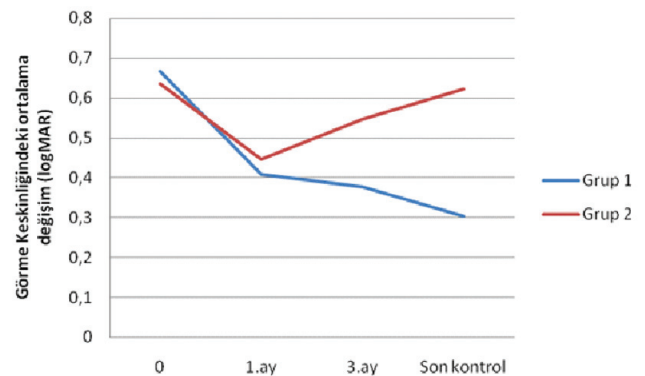
Çalışmaya 28 olgunun 34 gözü dahil edildi. Olguların 16'sı kadın (%57.2), 12'si (%42.8) erkekti. Ortalama yaş  $56.6 \pm 7.6$  (38-70), ortalama takip süresi  $9.4 \pm 5.6$  aydı. Olguların tümü tip 2 diyabetti. Ortalama DM süresi  $12.6 \pm 4.4$  (5-22) yıldır. Tedavi öncesi çekilen flöresan anjiyografilerde 6 gözde (%17.6) foveal avasküler zonda genişleme ve düzensizlik izlendi.

İlk tedavi olarak diyabetik maküla ödemi için intravitreal ranibizumab enjeksiyonu uygulanan olgular (18 göz) grup 1, daha önce (en az 3 ay) maküla ödemi için grid ve/veya fokal lazer fotokoagülasyon uygulanan 16 olgu ise grup 2 olarak adlandırıldı. Olgulara ortalama Grup 1'de  $2.1 \pm 0.9$  Grup 2'de ise  $2.1 \pm 0.8$  ranibizumab enjeksiyonu uygulandı. Enjeksiyon yapılan gözlerde Grup 1'de 13, Grup 2'de 10 göze takiplerde ilave fokal ve/veya modifiye grid lazer fotokoagülasyon tedavisi yapıldı.

Görme prognozuna bakıldığında başlangıç görme keskinliklerinin her iki grupta benzer olduğu görülmektedir ve gruplar arasında başlangıç GK düzeyleri yönünden istatistiksel olarak anlamlı farklılık bulunmadı ( $p=0.714$ ; Mann Whitney U testi). Grup 1'de 1. ayda ortalama görme keskinliği  $0.41 \pm 0.32$  logMAR, Grup 2'de ise  $0.45 \pm 0.21$  logMAR idi. 3. ayda ise görme değerleri sırasıyla  $0.38 \pm 0.29$  logMAR ve  $0.55 \pm 0.30$  logMAR idi.

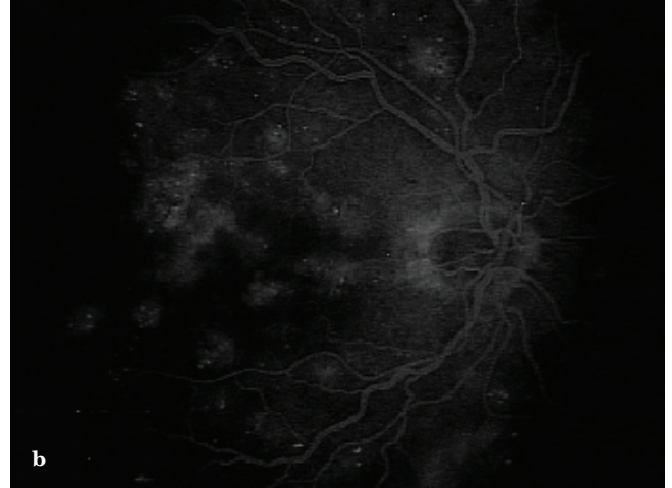
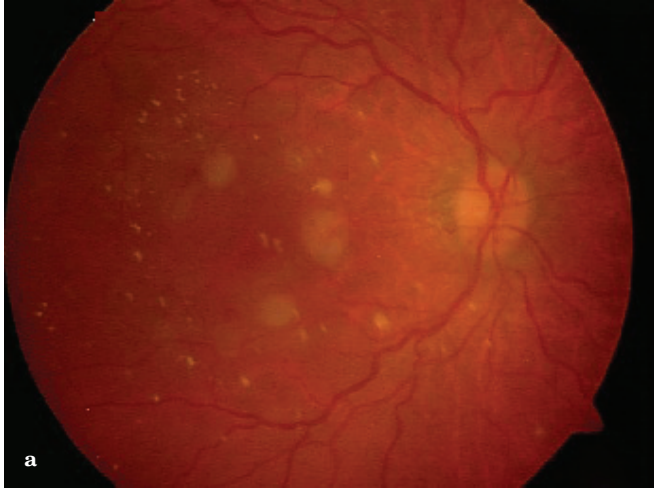
Gruplar arasında 1. ayda ve 3. ayda GK düzeyleri yönünden istatistiksel olarak anlamlı farklılık bulunmadı ( $p=0.431$ ;  $p=0.105$  Mann Whitney U testi). Son kontrolde ise Grup 1'de görme keskinliği  $0.30 \pm 0.32$  logMAR, Grup 2'de ise  $0.62 \pm 0.44$  idi, bu fark istatistiksel olarak anlamlı olarak daha yüksek bulundu ( $p=0.03$  Mann Whitney U testi).

Grupların görme değişimleri Grafik 1'de izlenmektedir. Her iki grupta da zaman içindeki görme değişimi istatistiksel olarak anlamlı bulundu ( $p=0.009$ ,  $p=0.0001$ ). Görme düzeyindeki artışlara baktığımızda 1. ayda Grup 1'de 8 gözde (%44.4) 1 sıra, 3 gözde (%16.7) 2 sıra, 2 gözde (%11.1) ise 3 sıra görme artışı elde edildi.

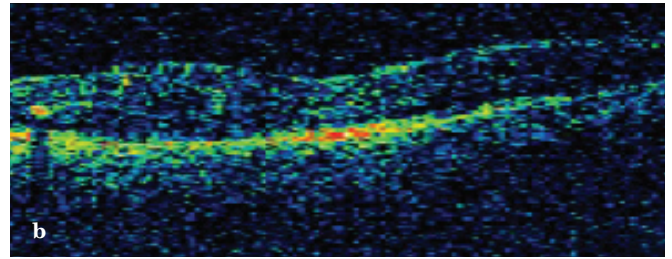
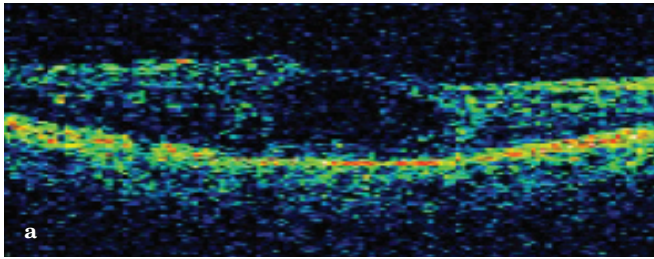


**Grafik 1:** Ortalama görme keskinliği değişimi (logMAR).



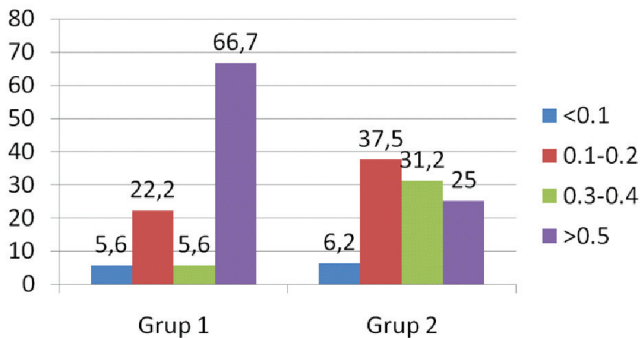


**Resim 3a,b:** Olgu 2 renkli fundus fotoğrafı, beş ay önce fokal lazer fotokoagülasyon tedavisi yapılmış, GK: 0.1 (a), FA'de geç dönemde makülada yağın sızıntı (b).



**Resim 4a,b:** Olgu 2'nin OKT tedavi öncesi SMK:386 µm (a), 9 aylık izlemde 2 intravitreal ranibizumab enjeksiyonu sonrası SMK 258 µm GK: 0.4 (b).

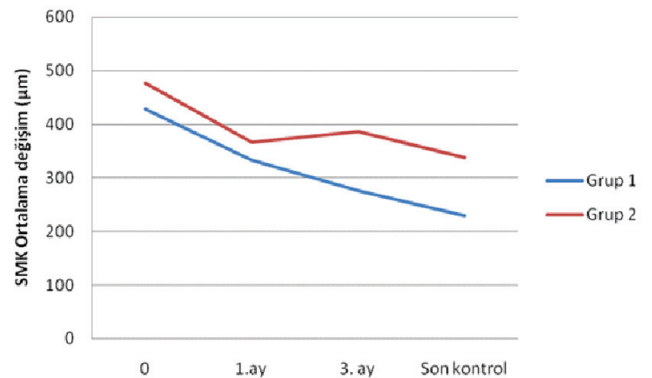
Bu oranlar Grup 2 de sırasıyla 3 göz (%18.8), 1 göz (%6.3) ve 5 göz (%31.3) idi. 3. Ay kontrolünde Grup 1'de 1 sıra görme artışı 5 göz (%27.7), 7 göz (%38.9) 2 sıra ve 4 gözde (%22.2) 3 sıra görme artışı elde edildi. Grup 2'de ise bu oranlar sırasıyla 2 göz (%12.5), 1 göz (%6.3) ve 3 göz (%18.8) idi. Son kontrolde Grup 1'de 2 gözde (%16.7) 1 sıra, 5 gözde (%27.8) 2 sıra ve 10 gözde (%55.5) 3 sıra ve üzeri görme artışı elde edildi. Bu oranlar grup 2 de sırasıyla 2 göz (%12.5), 3 göz (%18.8) ve 3 göz (%18.8) idi. Grup 1'de 3 gözde (%16.7) 1 sıra görme kaybı izlenirken grup 2'de 4 gözde (%25) görme aynı kalırken, 4 gözde (%25) görme kaybı görüldü. Grup 2'de 1 gözde 3 sıradan daha fazla görme kaybı izlendi. Son kontrolde gruplardaki görme keskinliği değişim değerleri grafik 2'de izlenmektedir.



**Grafik 2:** Son kontrolde gruplara görme keskinliği değişimi (Snellen eşeli ile).

Santral maküla kalınlık değişimleri grafik 3'de görülmektedir. Zaman içinde her iki gruptaki santral maküla kalınlık değişimi istatistiksel olarak anlamlı bulundu ( $p=0.011$ ,  $p=0.0001$ ). Her iki grupta da takiplerde santral maküla kalınlıklarında anlamlı azalma izlenirken 3. ay ve son kontrolde her iki grup arasındaki fark istatistiksel olarak anlamlıdır (Mann-Whitney U testi  $p=0.01$   $p=0.001$ ).

Enjeksiyon öncesi ve son kontrolde yapılan OKT sonuçları karşılaştırıldığında Grup 1'de 16 gözde (%88.9), grup 2'de 10 gözde (%62.5) maküla ödeminde azalma izlendi. Grup 1'de 1 göz (%5.5), grup 2'de 4 gözde (%25) maküla ödemi değişmezken, grup 1'de 1 gözde (%5.5) ve grup 2'de 2 gözde (%12.5) maküla ödeminde artış saptandı.



**Grafik 3:** Ortalama santral maküla kalınlık değişimi (µm).

## TARTIŞMA

Diyabetik Retinopati Erken Tedavi Çalışmasıyla fokal lazer fotokoagülasyon ile diyabetik maküla ödeminde orta dereceli görme kaybını %50 azaldığı gösterilmiştir.<sup>1</sup> Ancak lazer tedavisinde gerek görsel sonuçların sınırlı olması gerekse skotom gibi yan etkilerin oluşması yeni tedavi arayışlarını gündeme getirmiştir. Steroidler ve anti-VEGF ajanların tek başına ya da lazer tedavileri ile kombine kullanımı DMÖ tedavisinde yeni bir dönemi başlatmıştır. Pegaptanib ve bevacizumab ile yapılan çalışmalarla olumlu sonuçlar bildirilse de üzerinde en çok çalışan anti-VEGF ajan ranibizumabdır.

Ranibizumab tüm VEGF-A formlarını inhibe eden bir insan monoklonal antikorudur. Nguyen ve ark.,<sup>8</sup> yaptığı bir çalışmada intravitreal ranibizumab tedavisi ile diyabetik maküla ödemli hastalarda hem görme keskinliğinde artma hem de maküla kalınlığında azaltma bildirilmiştir. Bu öncül çalışmayı takiben ranibizumab ile ilgili kanıta dayalı randomize prospektif pek çok çalışma yapılmıştır.

RISE ve RIDE çalışmalarının 2 yıllık sonuçlarında aylık olarak yapılan ranibizumabın 0.3 ya da 0.5 mg dozları arasında fark olmadan kontrol grubuna göre diyabetik maküla ödemde hem görme artışı hem de santral maküler kalınlık açısından anlamlı fark ortaya çıkmıştır.<sup>9</sup> RESOLVE çalışmasında ise ilk 3 ay boyunca intravitreal 0.3 ya da 0.5 mg ranibizumab ve kontrol grubunda sham enjeksiyon yapılmış, 3. Aydan sonra PRN düzenine bağlı olarak tedaviye devam edilmiştir. Takiplerde maküla ödemi devam eden olgularda ilave lazer fotokoagülasyon ve dozun iki katına çıkarılmasına izin verilmiştir. 12 aylık takipler sonunda ranibizumab ile tedavi edilenlerde görme keskinliğinde 10.3 harf kazanımı elde edilirken kontrol grubunda 1.4 harf kaybı bildirilmektedir. Santral maküla kalınlığında ise ranibizumab grubunda 194 µm kontrol grubunda ise 48.4 µm'lik bir incelmeye görülmüştür. Başlangıç görmeye göre 10 harf ve üzeri görme kazanım oranları ise tedavi grubunda %60.8 kontrol grubunda ise %18.4 dır.<sup>10</sup>

READ-2 çalışması ise ranibizumab tedavisi ile fokal/grid lazeri tek tek ve kombine olarak karşılaştırmak amacıyla yapılmıştır. 1. Grupta başlangıçta 1, 3, 5. Aylarda 0.5 mg intravitreal ranibizumab uygulanırken, 2. Grupta başlangıçta fokal/grid lazer tedavisi 3. Ayda gerekirse tekrar edilmiş, 3. Grupta ise 0.5 mg ranibizumab+fokal/grid lazer kombinasyonu, gerekirse 3. ayda tekrar edilmiştir. 6. aydan sonra tüm gruplarda tedavi gerektiğinde ranibizumab tedavisi tekrarlanmıştır. 2 yıllık takip sonucunda, intravitreal ranibizumab tedavisi ile fokal maküler lazer tedavisinin sonuçları benzer bulunmuştur. Sadece enjeksiyon yapılan grupta en fazla görme kazanımı elde edilmiştir.

Enjeksiyon tedavisini lazer ile kombine etmek enjeksiyon sayısını yarı yarıya azaltmıştır.<sup>11</sup> RESTORE çalışmasında ise 3 grup vardır; ranibizumab+sahte lazer, ranibizumab+lazer, lazer+ sahte enjeksiyon. Ranibizumab tedavisi tek başına ya da lazer ile kombine edildiğinde tek başına lazer tedavisine göre anlamlı olarak daha fazla görme artışına neden olur. Bir yıl sonunda 15 harf ve üzeri görme kazanımı gruplarda sırasıyla %22.6, %22.9 ve % 8.2 olarak bildirilmektedir. Görme keskinliği ve santral retinal kalınlık açısından tek başına ranibizumab ile ranibizumab+lazer grubunda anlamlı bir fark olmamasına karşın tek başına lazer tedavisi hem görme artışı hem de santral maküla kalınlığını azaltmada diğer gruplara göre yetersiz kalmıştır.<sup>12</sup>

DRCR.net çalışmasında ise, sahte enjeksiyon+lazer, ranibizumab+erkenlazer (bir hafta), ranibizumab+geç lazer (24 hafta sonra) ve triamsinolone+erken lazer (bir hafta) olarak dört gruba ayrılan 854 göz incelenmiştir. Buna göre 24 aylık takip sonucunda ranibizumab+erken lazer grubunda+7±13 harflik, ranibizumab+geç lazer grubunda+9±14 harflik, triamsinolone+lazer grubunda+2±19 harflik ve tek başına lazer yapılan grupta ise+3±15 harflik bir görme artışı bildirilmektedir.

Ranibizumab ister erken ister geç lazer ile kombine yapılmış olsun tek lazer ya da triamsinolone+lazer kombinasyonuna göre üstün bulunmuştur. Maküla kalınlığındaki azalma miktarı enjeksiyon yapılan her 3 grupta benzerdir ve sadece lazer yapılan gruba göre azalma miktarı daha fazladır.<sup>13</sup>

Bu çok merkezli randomize prospektif çalışmaların yanı sıra ülkemizden Batıoğlu ve ark., yaptığı bir çalışmada diyabetik maküla ödemi nedeniyle daha önceden lazer tedavisi uygulanıp maküla ödemi devam eden olgularda intravitreal ranibizumab tedavisi ile ortalama 11.3 aylık izlem sonrasında tüm kontrollerde görme artışı bildirilmektedir.

Görme keskinliği %35.5 gözde 2 sıra ve üzeri, %29 gözde 2 sıra altında artmış, %11.3 azalma ve %24.2 gözde görme de değişiklik bildirilmemektedir. Ayrıca ortalama SMK değerlerinde tedavi öncesine göre tüm kontrollerde azalma izlenmiş, bu azalma 6. ay ve son kontrolde istatistiksel olarak anlamlı bulunmuştur.

Bizim çalışmamızda ise diyabetik maküla ödeminde hem ilk tedavi olarak ranibizumab uygulanan hem de önceden maküler lazer tedavisi uygulanıp maküla ödemi devam eden olgularda intravitreal ranibizumab enjeksiyonu uygulaması ile tüm kontrollerde başlangıç görmeye göre ortalama görme keskinliğinde artış saptandı. Son kontrolde ise ilk tedavi olarak ranibizumab enjeksiyonu uygulanan gözlerdeki görme artışı diğer gruba göre anlamlı olarak daha fazlaydı.

İlk tedavi olarak ranibizumab enjeksiyonu uygulanan grupta %55.5 gözde 3 sıra ve üzeri görme artışı sağlanırken, bu oran lazer tedavisi sonrası ödem devam edip enjeksiyon uygulanan grupta ise %18.8 idi. Literatürde önceden tedavi yapılan olgularla primer tedavi olarak enjeksiyon yapılan olguları karşılaştıran bir çalışmaya henüz rastlanmamıştır. Tedaviye ranibizumab enjeksiyonu ile başlanan gözlerdeki başarı oranı daha yüksek olarak izlenmesi, bu olgulardaki ödem süresinin daha kısa olması dolayısıyla kalıcı ödeminin fotoreseptör hücreler üzerindeki olumsuz etkinin daha az olması ile açıklanabilir. Ayrıca takip süresinin nispeten kısa olması ve gruplardaki olgu sayılarının az olması doğru yorum yapmamızı engelleyebilir.

Çalışmamızda ortalama SMK ilk tedavi olarak ranibizumab enjeksiyonu uygulanan gözlerde %88.9, diğer grupta ise %62.5 oranında azalma izlendi. Ortalama 9.4 aylık izlem süresince hiçbir olguda ranibizumab enjeksiyonuna bağlı komplikasyon izlenmedi. Ancak olgu sayısının az olması ve takip süresinin kısalığı ve çalışmanın retrospektif olması çalışmamızın zayıf yönleridir.

Sonuç olarak diyabetik maküla ödeminin tedavisinde intravitreal ranibizumab enjeksiyonu gerek tek başına gerekse lazer tedavisi ile kombine uygulamasında erken dönemde anatomik ve fonksiyonel olarak başarılıdır. Ancak hastalığın seyrinde tedavi kadar hastalığın sistemik kontrolünün de çok etkili olması geniş serili kontrol gruplu randomize çalışmalarla araştırmayı gerektirmektedir.

## KAYNAKLAR/REFERENCES

1. Early Treatment Diabetic Retinopathy Study research group. Photocoagulation for diabetic macular edema. Early Treatment Diabetic Retinopathy Study report number 1. Arch Ophthalmol 1985;103:1796-806.
2. Diabetic Retinopathy Clinical Research Network. Three-year follow up of a randomized trial comparing focal/grid photocoagulation and intravitreal triamcinolone for diabetic macular edema. Arch Ophthalmol 2009;127:245-51.
3. Diabetic Retinopathy Clinical Research Network. Factors associated with improved and worsening of visual acuity 2 years after focal/grid photocoagulation for diabetic macular edema. Ophthalmology 2010;117:946-53.
4. Hauser D, Bukelman A, Pokroy R, et al. Intravitreal triamcinolone for diabetic macular edema: comparison of 1, 2, and 4 mg. Retina 2008;28:825-30.
5. Cunningham ET Jr, Adamis AP, Altaweel M, et al. A phase II randomized double-masked trial of pegaptanib, an anti-vascular endothelial growth factor aptamer, for diabetic macular edema. Ophthalmology 2005;112:1747-57.
6. Arevalo JF, Maia M, Garcia-Amaris RA, et al. Intravitreal bevacizumab for refractory pseudophakic cystoid macular edema: the Pan-American Collaborative Retina Study Group results. Ophthalmology 2009;116:1481-7.
7. Kook D, Wolf A, Kreutzer T, et al. Long-term effect of intravitreal bevacizumab (avastin) in patients with chronic diffuse diabetic macular edema. Retina 2008;28:1053-60.
8. Nguyen QD, Tatlipinar S, Shah SM, et al. Vascular endothelial growth factor is a critical stimulus for diabetic macular edema. Am J Ophthalmol 2006;142:961-9.
9. Nguyen QD, Brown DM, Marcus DM, et al. Ranibizumab for diabetic macular edema: results from 2 phase III randomized trials: RISE and RIDE. Ophthalmology 2012;119:789-801.
10. Massin P, Bandello F, Garweg JG, et al. Safety and efficacy of ranibizumab in diabetic macular edema (RESOLVE Study): a 12-month, randomized, controlled, double-masked, multicenter phase II study. Diabetes Care 2010;33:2399-405.
11. Nguyen QD, Shah SM, Khwaja AA, et al. Two-year outcomes of the ranibizumab for edema of the macula in diabetes (READ-2) study. Ophthalmology 2010;117:2146-51.
12. Mitchell P, Bandello F, Schmidt-Erfurth U. The RESTORE study: ranibizumab monotherapy or combined with laser versus laser monotherapy for diabetic macular edema. Ophthalmology 2011;118:615-25.
13. Diabetic Retinopathy Clinical Research Network, Elman MJ, Qin H, Aiello LP, et al. Intravitreal ranibizumab for diabetic macular edema with prompt versus deferred laser treatment: three-year randomized trial results. Ophthalmology 2012;119:2312-8.
14. Batioğlu F, Eken V, Özmert E. Diyabetik maküla ödemi tedavisinde intravitreal ranibizumab enjeksiyonunun etkinliği. MN Oftalmol 2012;19:19-24.