

# Diabetik Optik Nöropatiler

*Diabetic Optic Neuropathies*



## DOÇ. DR. FEYZA ÖNDER

*Dr. Önder; Ankara Fen Lisesi'nden 1977 yılında, Hacettepe Tıp Fakültesi'nden 1984 yılında mezun oldu. Mecburi hizmetini 1984-1986 yılları arasında Muğla-Datça'da yaptı. Göz hastalıkları ihtisasını 1987-1990 yıllarında S.B. Ankara Numune Eğitim ve Araştırma Hastanesi 1. Göz Kliniği'nde tamamladı. 1990 yılında, 6 ay süreyle "British Council" bursuyla, Londra Üniversitesi ve Moorfields Göz Hastanesi Oftalmoloji Enstitüsü'nde "Toplum Göz Sağlığı Diploma Programı"nu (Community Eye Health Diploma Programme) tamamladı. 1992-1996 yılları arasında Hacettepe Tıp Fakültesi Nörolojik Bilimler ve Psikiyatri Enstitüsü'nde Nörooftalmoloji doktora programını bitirdi. 1996 yılında Göz Hastalıkları Doçenti oldu. 1998 yılında Haseki Eğitim ve Araştırma Hastanesi Göz Kliniği'ne klinik şefi olarak atandı. 1992-1993 yıllarında Türkiye Klinikleri Oftalmoloji Dergisi'nin yayın koordinatörlüğünü yaptı. Halen Medikal Network Oftalmoloji, Retina-Vitreus Dergisi ve Türk Oftalmoloji Dergisi yayın kurullarında görev yapmaktadır. Türk Oftalmoloji Derneği Nörooftalmoloji Birimi'nde 2002-2006 yılları arasında Birim Sekreterliği, 2008-2012 yılları arasında Birim Başkanlığı görevini yürütmüştür. Dr. Önder halen S.B. Haseki Eğitim ve Araştırma Hastanesi Göz Kliniği'nde çalışmalarına devam etmektedir.*

**Correspondence:** M.D. Associate Professor, Feyza ÖNDER  
Haseki Training and Research Hospital, Eye Clinic,  
Istanbul/TURKEY

**Phone:** +90 542 327 99 16

**E-mail:** onderfezya@yahoo.com

## ÖZ

Diabetik optik nöropatiler; diabetik papillopati, diabet zemininde gelişen nonarteritik iskemik optik nöropati, optik atrofi (DIDMOAD) ve diabetik traksiyonel papillopati alt başlıkları altında gözden geçirilmiştir.

**Anahtar Kelimeler:** Diabetik optik nöropatiler.

## ABSTRACT

Diabetic papillopathy, nonarteritic ischemic optic neuropathy in diabetic patients, optic atrophy (DIDMOAD) and diabetic tractional papillopathy are classified and discussed in diabetic optic neuropathies.

**Key Words:** Diabetic optic neuropathies.

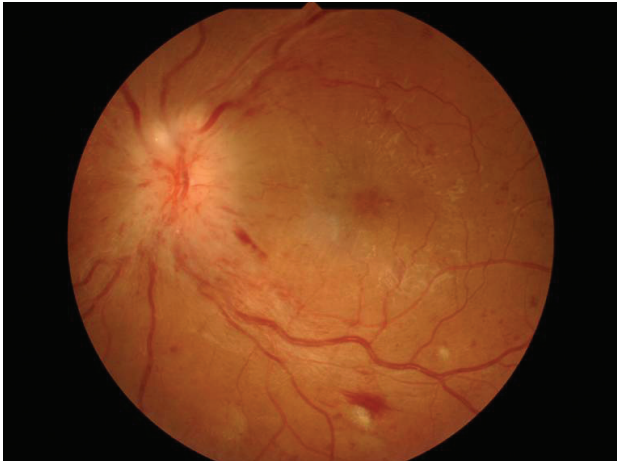
## GİRİŞ

Diabet ve optik nöropati; 4 ana başlık altında incelenebilir. Bu başlıklar şu şekilde sıralanabilirler;

1. Diabetik papillopati
2. Diabet zemininde gelişen non-arteritik iskemik optik nöropati (NAİON)
3. Optik atrofi (DIDMOAD sendromu)
4. Diabetik traksiyonel papillopati<sup>1</sup>

Diabetik papillopati; klinik tablo olarak ilk kez 1971'de Lukow tarafından genellikle tip 1 diabetli hastalarda görülen akut disk ödemi olarak tanımlanmıştır. Göz literatürüne yerleşimi ise 1980 yılında art arda yapılan 3 ayrı yayın ile olmuştur.<sup>2-4</sup> Olguların %50'sinde optik disk ödemi bilateraldir (Resim 1). Olgular genellikle 15 ila 40 yaş arasındadır. Görme keskinliği ve prognoz genellikle iyidir. Görme alanında kör noktada büyüme veya optik disk ile ilintili diğer görme alanı defektleri saptanabilir. Flöresein anjiografide diffüz disk ödemi ve telenjektaziler saptanabilir<sup>1-4</sup> (Resim 2).

Diabetik papillopati; optik disklerin diabete bağlı vaskülopatisidir. Optik disklerdeki vasküler sızıntı aksoplazmik akımın bozulmasına ve optik sinir başının şişmesine yol açar. Vaskülopatinin mekanizması ve iyileşme nedeni tam olarak bilinmemektedir.<sup>2-4</sup> Ülkemizde yapılan bir diabetik papillopati serisinde, diabetik papillopatinin başlangıçta tip 1 diabetli olgularda bildirilmiş olmasına rağmen tip 2 diabetli hastalarda da nadir olmadığı bildirilmiştir.



**Resim 1:** Bir olguda optik disk ödemi.

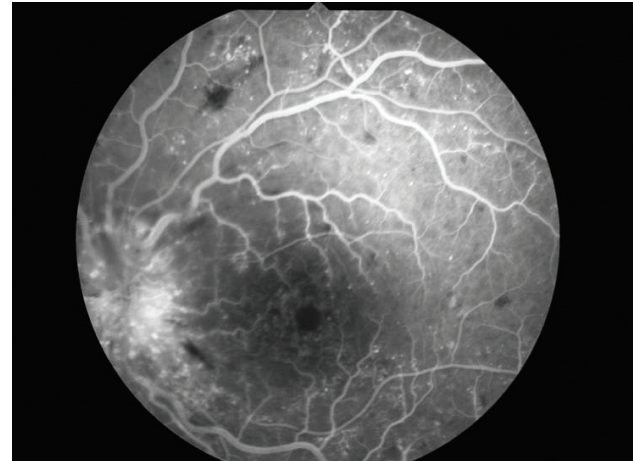
Çalışmada 3235 diabetli hasta taranarak 16 olgunun 24 gözü değerlendirmeye alınmıştır (%0.5 oranında). Olguların %96.5'i tip 2 diabetli, %35'i tip 1 diabetlidir.

Hastalarda unilateral veya bilateral (simültane veya ardışık) optik disk ödemi görülmüştür. Diabetik papillopati olgularının ortalama yaşı 57 (40-70 yaş arası) olup, diabetik papillopatinin ortalama süresi 7.8 ay olarak saptanmıştır. İlk görme keskinliği %63 oranında 5/10 düzeyinin üzerinde, %37 oranında 1/10 ile 5/10 arasında saptanırken, papillopati düzeldikten sonraki son görme keskinliği %75 oranında 5/10 düzeyinin üzerinde, %25 oranında 1/10 ile 5/10 arasında saptanmıştır.

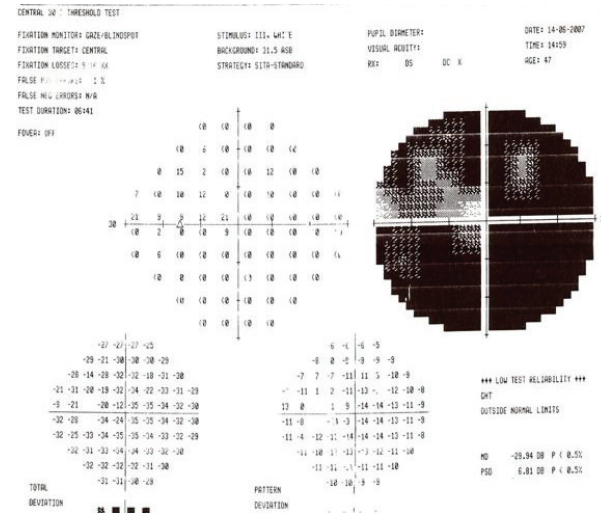
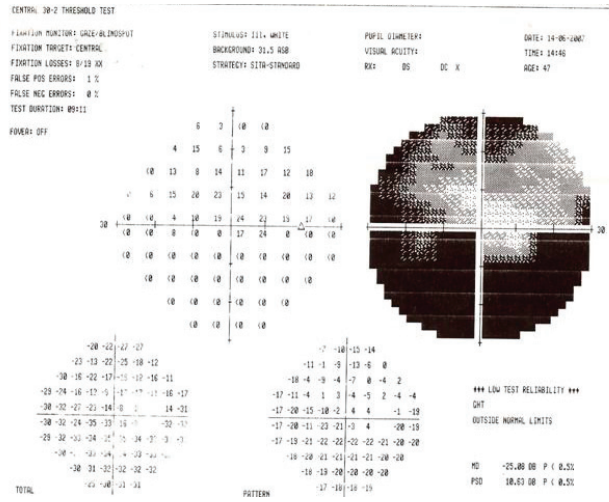
Hastaların %37'sinde diabetik retinopati saptanmazken, %54 oranında nonproliferatif diabetik retinopati, %9 oranında proliferatif diabetik retinopati, %25 oranında diabetik maküla ödemi saptanmıştır. Bu çalışmada görme alanı tetkiklerinin hastaların %50'sine yapılabildiği ve %29 oranında kör noktada büyüme saptandığı bildirilmiştir.<sup>5</sup>

Haseki Hastanesi retina polikliniğinde yapılan bir tarama çalışmasında ise diabetik retinopati görülen 9 olgunun 12 gözü değerlendirilmiştir. Olguların 5'inde tip 2 diabet, 4'ünde tip 1 diabet saptanmıştır. Olguların 6'sında görme keskinliğinin 5/10'un üzerinde saptanması, prognozun iyi olduğu bilgisi ile uyumlu bulunmuştur.

Olgularımızın 3'ünde diabetik retinopati saptanmazken, 5 olguda nonproliferatif diabetik retinopati, 1 olguda proliferatif diabetik retinopati, 1 olguda maküla ödemi saptanmıştır.



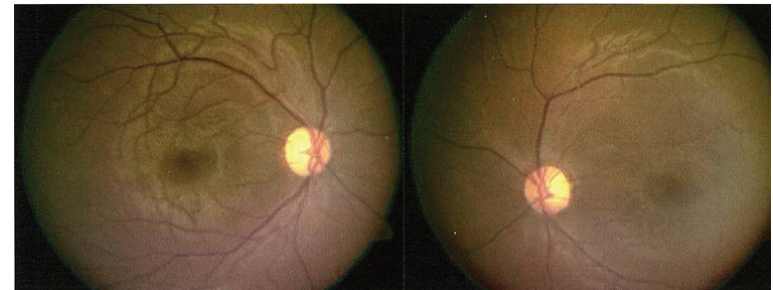
**Resim 2:** Flöresein anjiografide diffüz disk ödemi ve telenjektaziler.



**Resim 3, 4:** Anterior iskemik optik nöropati (NAİON)

Flöresein anjiyografide; optik diskte fokal veya diffüz erken hipofloresans saptanmıştır. Diabetin süresi, diabetik papillopati için bir risk faktörüdür. Diabetik papillopatiyeye değişik aşamalarda diabetik retinopati eşlik edebilir. Etiyopatogeneizde metabolik kontrolün etkili olduğuna inanılmaktadır. Optik sinir üzerindeki dilate damarlar, vasküler bozukluk olduğunu düşündürmektedir. Diabetik papillopatinin, anterior iskemik optik nöropatinin hafif bir formu olabileceği öne sürülmüştür.<sup>2-4</sup> Diabetik papillopatide prognoz iyi ise de, beraberinde diabetik retinopatinin kötüleşmesi veya maküla ödeminin artması görme keskinliğini düşürebilirler. Bazı olgularda diabetik papillopati subklinik olabilir, sadece VEP'de uzamış latans ve azalmış amplitüd saptanabilir.<sup>2-4</sup> Proliferatif diabetik retinopatiye bağlı disk neovaskülarizasyonu diabetik papillopatinin ayırıcı tanısında ilk düşünülmesi gereken tanılardanır. Disk neovaskülarizasyonunda, optik disk üzerindeki damarların diskten daha kabarıklık olmaları ve flöresein anjiyografide flöreseinin retinanın önüne sızması ayırıcı tanı yapılmasında yardımcı olur.<sup>2-4</sup> Diabetik papillopatinin tedavisinde genellikle izleme tercih edilir. Bazı araştırmacılar perioküler kortikosteroid uygulamasını önermişlerdir.<sup>6</sup> Diabetik hastalarda sıklıkla görülen diabet zemininde gelişen nonarteritik anterior iskemik optik nöropati (NAİON); diabetik olmayan olgularda gelişen NAİON ile benzer bir klinik tablodur (Resim 3,4).

NAİON'da; ani, ağrısız, genellikle tek taraflı beklirgin görme kaybı, rölatif aferent pupilla defekti, optik disk başında soluk ödem ve etrafında sinir lifi katında hemorajiler, flöresein anjiyografide optik disk başında dolun defekti, görme alanında genellikle altitudinal defekt saptanır.<sup>1</sup> Özellikle tip 1 diabetli olgularda görülebilen optik atrofi; DIDMOAD (Wolfram) sendromunun bir bileşenidir. Bu sendromda diabetes insipidus (DI), diabetes mellitus (DM), optik atrofi (O) ve sağırılık (deafness D) saptanabilir. Otozomal resesif geçişli (4. kromozomda mitokondriyal delesyon) ve nadir görülen (770.000'de 1) bu klinik tabloda bu sendromun tüm bulguları erken dönemde saptanmaz. İlerleyici nörodejeneratif bir hastalık olduğundan bulgular yıllar ilerledikçe ortaya çıkar. DIDMOAD sendromuna bir olgu örneği vermek istiyorum.



**Resim 5:** DIDMOAD (Wolfram sendromlu) bir olgu.

On beş yaşında kız çocuğu, az görme yakınması ile başvurdu. Öyküsünde tip 1 diabetes mellitus, fazla su içme ve sık idrara çıkma yakınması öğrenildi. Hastanın görme keskinliği sağ gözde 5/10, sol gözünde 3/10 düzeyinde iken, renk görme muayenesinde sağ ve sol göz ile Ishiara testinde test objesini okuyamıyordu. Göz dibi incelemesinde her iki optik diskin soluk olduğu gözlendi (Resim 5). Hastada DIDMOAD sendromu olabileceği düşünülerek işitme testi ile sensöryel tipte sağırılık ve idrar tetkiki ve susuzluk testi ile diabetes insipidus saptandı. Hastaya desmopressin verilerek ADH hormonu salgılamasındaki bozukluk kısmen tedavi edilerek, çok su içme ve sık idrara çıkma yakınmalarında azalma sağlandı.<sup>1</sup>

Diabetli hastalarda görülebilen farklı bir optik atrofi tablosu; superior segmental optik sinir hipoplazisi (SSONH) olarak tanımlanan klinik tablodur. Optik sinir başının üst kısmının hipoplazisi (topless disk), santral retinal arterin optik diske üst kadrandan giriş yaptığı, üst kadranda peripapiller skleral halo görüldüğü, optik diskin üst kısmının soluk olduğu, üst kadranda peripapiller sinir lifinin ince olduğu ve alt kadranda görme alanı defekti görülür. Bu klinik tablo; genellikle diabetik anneden doğanlarda, düşük doğum ağırlığı ve prematür doğumlarda görülür. Magnetik rezonans görüntüleme optik sinirlerde hipoplazi ve küçük optik kiyazma saptanabilir. Etiyopatogeneizde diabetik intrauterin çevre ve apoptozisin etkili olabileceği öne sürülmüştür.<sup>1</sup> Diabet ve optik nöropati başlığı altında incelenebilecek bir diğer tablo da diabetik traksiyonel papillopatidir. Proliferatif diabetik retinopatili olgularda, optik disk başındaki neovaskülarizasyonun gerilemesi sonucunda gelişebilen fibröz dokuların optik diskte çekintiye neden olarak; aksoplazmik akımı azaltabileceği veya posterior siliyer arterlerde perfüzyonu mekanik nedenlerle bozabileceği öne sürülmüştür. Uzun süre devam vitreopapiller traksiyonun, vitroretinal cerrahi ile serbestleştirilmesi görme keskinliğinde artışa veya VEP'de düzelmeye yol açabilir.<sup>7-9</sup>

## KAYNAKLAR/REFERENCES

1. Glaser JS. Topical diagnosis: prechiasmal visual pathways In Glaser JS: Neuro-Ophthalmology. JB Lippincott Company. Philadelphia, 1989:135-40.
2. Appen RE, Chandra SR, Klein R, et al. Diabetic papillopathy, Am J Ophthalmol 1980;90:203-9.
3. Pavan PR, Aiello IM, Wafai MZ, et al. Optic disc edema in juvenile-onset diabetes, Arch Ophthalmol 1980;98:2193-5.
4. Barr CC, Glaser JS, Blankenship G. Acute disc swelling in juvenile diabetes. Clinical profile and natural history of 12 cases, Arch Ophthalmol 1980;98:2185-92.
5. Bayraktar Z, Alacalı N, Bayraktar S. Diabetic papillopathy in type 2 diabetic patients. Retina 2002;22:752-8.
6. Mansour DM, El Dairi MA, Shehab MA, et al. Periocular corticosteroids in diabetic papillopathy, Eye 2005;19:45-51.
7. Kroll P, Wiegand W, Schmidt J. Vitreopapillary traction in proliferative diabetic vitreoretinopathy. Br J Ophthalmol 1999;83:261-4.
8. McLeod D. Diabetic tractional papillopathy: a new (and true) nosological entity? Br. J Ophthalmol 1999;83:257-8.
9. Shukla D, Kolluru CM, Rajendron A, et al. Evolution and management of diabetic tractional papillopathy: an optical coherence tomographic study. Eye 2007;21:569-71.