

Retinal Ven Tıkanıklıklarında Optik Koherens Tomografi Bulgularının Prognostik Önemi*

Prognostic Significance of Optical Coherence Tomographic Findings in Retinal Vein Occlusions

Mahmut KAYA¹, Ömer TAKEŞ², Taylan ÖZTÜRK³, Ferit Hakan ÖNER⁴

ÖZ

Amaç: Retinal ven tıkanıklıklarında sıklıkla saptanan optik kohorens tomografi (OKT) bulgularının prognostik değerinin araştırılması.

Gereç ve Yöntem: Şubat 2010-Ekim 2013 tarihleri arasında hastanemiz Retina birimine başvuran ve semptomları son üç ay içinde gelişen; non-iskemik santral retinal ven tıkanıklığı (SRVO) veya retinal ven dal tıkanıklığı (BRVO) tanısı alan, 76 hastanın 76 gözü çalışmaya dahil edildi. Hastalar OKT bulgularına göre; en az bir tanesi >500 µm olmak üzere multiple kistik yapıların eşlik ettiği olgular (KMÖ), (Grup 1), <250 µm küçük kistik yapıların eşlik ettiği daha diffüz ödemin olduğu olgular (Grup 2) ve yoğun retina altı sıvısı (RAS) mevcut olan olgular (Grup 3) olarak sınıflandırıldı.

Bulgular: Hastaların 32'sinde (%42.1) SRVO ve 44'ünde (%57.9) BRVO saptandı. Olguların ortalama (ort.) takip süresi SRVO hastalarında 16.2±6.5 ay (6-42 ay), BRVO hastalarında 19.8±8.6 ay (6-45 ay), ort. yaş SRVO hastalarında 61.3±14.3 yıl, BRVO hastalarında 62.7±11.4 yıl idi. Son yapılan muayenede; SRVO hastalarında ort. 14,2 harf (ETDRS) kazanımı (p:0,001) ve santral maküla kalınlığında (SMK) ort. -274 µm incelmeye saptandı (p:0.001), BRVO hastalarında ort. 16.2 harf (ETDRS) kazanımı (p:0.0001) ve SMK'da ort. -312 µm incelmeye (p:0.0001) tespit edildi. SRVO'lu ve BRVO'lu gözlerde 3 grup arasında OKT-bazlı yapılan sınıflamada gruplar arasında istatistiksel anlamlı fark saptanmadı (p>0.05).

Sonuç: Santral retinal ven tıkanıklığı ve BRVO'da OKT bulgularına ait tedavi öncesi değişik miktarlarda saptanan retina içi kistik ve retina altı sıvısı gibi anatomik değişiklikler ile görme keskinliği ve maküla kalınlığı açısından sonuç kazanımlar arasında belirgin fark saptanmamıştır.

Anahtar Kelimeler: OKT, retinal ven tıkanıklığı, retinal morfoloji, prognoz.

ABSTRACT

Purpose: To evaluate the prognostic value of common optical coherence tomographic (OCT) findings in retinal vein occlusions.

Materials and Methods: Seventy-six eyes of 76 patients who applied our retina department between February 2010-October 2013, with the diagnosis of nonischemic central retinal vein occlusion (CRVO) or branch retinal vein occlusion (BRVO) that developed within 3 months, were enrolled in the study. Study population was classified into 3 subgroups with respect of OCT findings as follows: Cases with multiple retinal cystic lesions that at least one of which was greater than 500 microns (Group 1); cases with diffuse retinal edema that was consisted of multiple cystic lesions that were smaller than 250 microns (Group 2); and cases with intense subretinal fluid (Group 3).

Results: In 32 cases (42.1%), CRVO was diagnosis, whereas BRVO was found in 44 cases (57.9%). Mean follow-up was found as 16.2±6.5 months (6-42 months), and 19.8±8.6 months (6-45 months) in patients, respectively. At the last follow-up visit, mean 14.2 ETDRS letters of gain (p:0.001) and mean -274 microns of CMT decrease (p:0.001) were found in patient with CRVO, additively, such scores were found as 16.2 letters (p:0.001) and -312 microns (p:0.001) in cases with BRVO. However no statistical significant difference was found among OCT-based classified subgroups in eyes with CRVO and BRVO (p>0.05).

Conclusion: With respect of initial anatomical changes that could be detected via OCT, such as retinal cystic lesions and subretinal fluid formation, as well as changes in final visual acuity and macular thickness scores were not statistically different in both CRVO and BRVO cases.

Key Words: OCT, prognosis, retinal morphology, retinal vein occlusion.

*Bu çalışma TOD 47. Ulusal Oftalmoloji Kongresi'nde sunulmuştur.

- 1- M.D. Dokuz Eylül University Faculty of Medicine, Department of Ophthalmology, Izmir/TURKEY
KAYA M., mahmutkaya78@yahoo.com
- 2- M.D. Asistant, Dokuz Eylül University Faculty of Medicine, Department of Ophthalmology, Izmir/TURKEY
TAKES O., omer_takes@hotmail.com
- 3- M.D. Asistant Professor Dokuz Eylül University Faculty of Medicine, Department of Ophthalmology, Izmir/TURKEY
OZTURK T., ataylan6@yahoo.com
- 4- M.D. Professor, Dokuz Eylül University Faculty of Medicine, Department of Ophthalmology, Izmir/TURKEY
ONER F.H., oner126@gmail.com

Geliş Tarihi - Received: 20.02.2014

Kabul Tarihi - Accepted: 03.07.2014

Ret-Vit 2014;22:283-288

Yazışma Adresi / Correspondence Adress: M.D. Mahmut KAYA
Dokuz Eylül University Faculty of Medicine, Department of Ophthalmology, Izmir/TURKEY

Phone: +90 232 412 30 65

E-mail: mahmutkaya78@yahoo.com

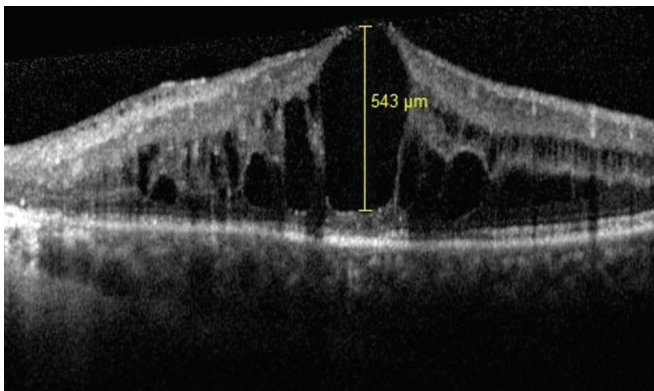
GİRİŞ

Retinal ven tıkanıklığı (RVO) retinanın vasküler hastalıkları arasında görme kaybına neden olan en sık ikinci hastalıktır.^{1,2} Retina ven dal tıkanıklığı (BRVO), santral retinal ven tıkanıklığı (SRVO)'na göre 2-3 kat daha sık görülür.³ Retinal ven tıkanıklığı 49-60 yaşlar arasında %0.7, 80 yaş üstü popülasyonda ise %4.6 sıklıkta izlenir. Erkeklerde, kadınlara göre daha fazla görülmektedir.⁴

Retinal ven tıkanıklığında görme kaybının en önemli nedeni maküla ödemidir. Önceki çalışmalarda seröz retina dekolmanı, foveada sert eksüda bulunması ve optik kohorens tomografi (OKT)'de fotoreseptör kaybı kötü görsel prognozla ilişkilendirilmiştir.⁵⁻⁷ Bu değişikliklerin nörosensöryel retina ve retina pigment epiteline zarar verdiği düşünülmektedir.⁸ Günümüzde RVO'lu hastalarda maküla ödeminin tanı, tedavi ve takiplerinin değerlendirilmesinde OKT çok anlamlı bir parametre haline gelmiştir.

Optik kohorens tomografi ile RVO'da retinada meydana gelen morfolojik değişiklikler rahatlıkla görülebilmektedir. Maküla ödemi muayenesinde santral maküla kalınlığı (SMK) ölçümlerinin tekrarlanabilir olması ya da farklı ölçümlerde benzer klinik değerlendirmelerin yapılması önemlidir. Ayrıca, OKT ile maküladaki farklı boyutlardaki kistik değişikliklerin saptanması, retina tabakalarındaki sıvının dağılımı ve/veya subretinal sıvı varlığını tespit etmek ve takibini yapmak mümkündür.

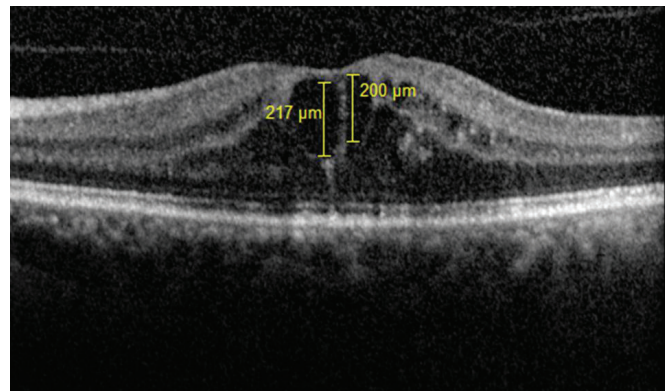
Retinal ven tıkanıklığı bulunan gözlerde sıklıkla saptanan büyük boyutlardaki intraretinal kistlerin, daha diffüz bir kalınlaşma yapan ödeme göre retina yapısında daha ağır tahribat yaparak, görsel prognozu olumsuz etkileyebileceği düşünülerek, bu çalışmada RVO'lu olgularda tedavi öncesi maküladaki farklı büyüklükteki kistik değişikliklerin ve subretinal sıvının tedaviye yanıtının değerlendirilmesi ve OKT'deki morfolojik değişikliklerin prognostik değerinin olup-olmadığının belirlenmesi amaçlandı.



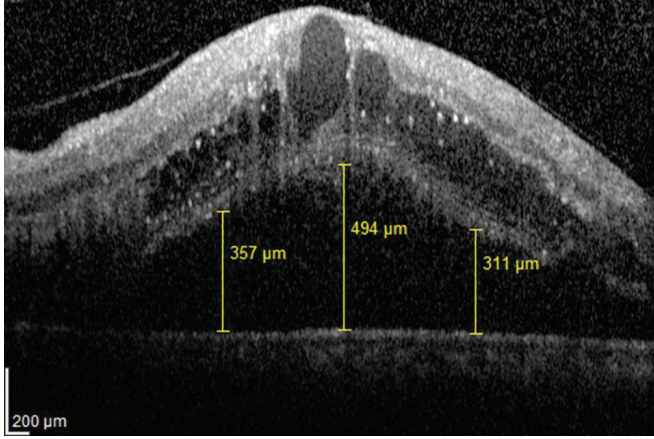
Resim 1: OKT de retinal ven dal tıkanıklığına bağlı en büyüğü >500 µm olan multiple kistoid maküla ödemi ve retina kalınlığında artma.

GEREÇ VE YÖNTEM

Çalışmaya Şubat 2010-Ekim 2013 tarihleri arasında Dokuz Eylül Üniversitesi Tıp Fakültesi Hastanesi Retina birimine başvuran ve semptomları son üç ay içinde gelişen; non-iskemik SRVO ya da BRVO geçirmiş, daha önce herhangi bir tedavi almamış ve intravitreal ranibizumab enjeksiyonları ile tedavi edilen 76 hastanın 76 gözü çalışmaya dahil edildi. Hastalar tek bir retina uzmanı tarafından değerlendirildi (F.H.Ö.). Çalışmaya ilk üç ay aylık enjeksiyon uygulanan ve en az 6 ay düzenli takibi yapılan hastalar dahil edildi. Düzenli takibi yapılamayan ve ilk 3 ayda üç dozun altında enjeksiyon uygulanan hastalar çalışma dışı bırakıldı. Hastaların ilk muayenesinde; ETDRS eşeli ve logMAR ile düzeltilmiş en iyi görme keskinlikleri (DEİGK) ölçüldü. Biyomikroskop ile ön segment muayeneleri yapıldı, Goldmann aplanasyon tonometresi ile göz içi basınçları ölçülerek, detaylı fundus muayeneleri (Goldman 3 aynalı) yapıldı. Tedavi öncesi tüm olguların optik koherens tomografileri (OKT), (Heidelberg HRA-OCT Spectralis, Heidelberg Engineering GmbH, Heidelberg, Germany) ve gereken durumlarda floresein anjiyografileri (FA), (Heidelberg HRA-OCT Spectralis, Heidelberg Engineering GmbH, Heidelberg, Germany) çekildi. Başlangıç OKT bulgularına göre hastalar; en az bir tanesi >500 µm olmak üzere multiple kistik yapıların eşlik ettiği olgular (Grup 1, Resim 1), <250 µm kistik yapıların eşlik ettiği ve daha diffüz ödemin olduğu olgular (Grup 2, Resim 2) ve yoğun retina altı sıvının olduğu olgular (Grup 3, Resim 3) olarak sınıflandırıldı. Santral retinal ven tıkanıklık hastalarının OKT'ye göre sınıflamasında 10 göz Grup 1, 12 göz Grup 2 ve 10 göz Grup 3 olarak sınıflandırıldı. Retina ven dal tıkanıklığı hastalarının OKT bazlı sınıflamasında ise; 21 göz Grup 1, 12 göz Grup 2 ve 11 göz Grup 3 olarak tespit edildi. Tedavi protokolu olarak başlangıçta DEİGK ≤ 0.5 olan olgularda ilk üç ayda aylık olarak intravitreal 0,5 mg ranibizumab (Lucentis®; Novartis Inc., Basel, Switzerland) uygulandı ve takipte DEİGK ve/veya SMK'da ardışık 2 enjeksiyonda stabil olana dek aylık enjeksiyonlar tekrarlandı.



Resim 2: OKT de santral retinal ven tıkanıklığına bağlı <250 µm olan kistoid maküla ödemi ve retina kalınlığında artma.



Resim 3: OKT de santral retinal ven tıkanıklığına bağlı yoğun subretinal sıvının eşlik ettiği, <250 µm olan histoid maküla ödemi ve retina kalınlığında artma.

İntravitreal enjeksiyon sonrası birinci gün, birinci hafta, dördüncü hafta, sekizinci hafta, 12. hafta, 16. hafta ve takip eden dönemlerde ilk yıl ayda bir kontrol muayeneleri yapıldı. Kontrol muayenelerinde ETDRS eşeli ve logMAR ile DEİGK ölçümleri, ön segment muayenesi, göz içi basınçları ölçümü, detaylı fundus muayeneleri yapıldı. Tedavi sonrası bütün kontrollerde OKT çekimleri yapılırken, gerekli görülen durumlarda FA çekildi. İstatistiksel analizler IBM SPSS Statistics 20, Windows bilgisayar programı kullanılarak yapıldı. Tüm verilerin ortalama ve standart sapmaları hesaplandı. Santral retinal ven tıkanıklığı ve BRVO hastaların ranibizumab enjeksiyon uygulama öncesi ve sonrası gruplar arası görme keskinliği ve santral maküla kalınlık ölçüm karşılaştırılmalarında ANOVA testi kullanıldı. Her bir grupta ilk başvuru ve son muayenede görme keskinliği ve santral maküla kalınlık ölçümü değerlendirmesi ise Wilcoxon testi ile yapıldı. Anlamlılık seviyesi $p < 0.05$ olarak alındı.

BULGULAR

Olguların ortalama (ort.) takip süresi SRVO hastalarında 16.2 ± 6.5 ay (6-42 ay), BRVO hastalarında 19.8 ± 8.6 ay (6-45 ay), ort. yaş SRVO hastalarında 61.3 ± 14.3 yıl (32-82 yıl) ve BRVO hastalarında 62.7 ± 11.4 yıl (38-80 yıl) idi. Tüm hastaların 32'sinde (%42.1) SRVO ve 44'ünde (%57.9) BRVO mevcuttu. BRVO hastalarının 40'ında majör dal tıkanıklığı (31 gözde üst temporal, 9 gözde alt temporal) ve dört gözde maküler ven tıkanıklığı tespit edildi. Santral retinal ven tıkanıklığı bulunan hastalarının %19'ü (6 göz) ve BRVO hastalarının %18'i (8 göz) psödo-fak idi. Santral retinal ven tıkanıklığı olgularının %63'ünde (20 hasta), BRVO olgularının %55'inde (24 hasta) sistemik bir hastalık mevcuttu. Hem SRVO hem de BRVO hastalarında hipertansiyon en sık gözlenen sistemik hastalığı, diyabet ikinci sıklıkta yer almaktaydı. Başvuru esnasında temel alınan görme keskinliği ve SMK'ya göre son muayenede; SRVO hastalarında ort. 14.2 harf (ETDRS) kazanımı ($p:0.001$) ve SMK'da ort. -274 µm incelme saptandı ($p:0.001$). Retina ven dal tıkanıklığı hastalarında ort. 16.2 harf (ETDRS) kazanımı ($p:0.0001$) ve SMK'da ort. -312 µm incelme ($p:0.0001$) tespit edildi. Santral retinal ven tıkanıklığı ve BRVO hastalarında enjeksiyon öncesine göre son muayenede, görme artışı ve maküla kalınlığındaki incelme yönünden istatistiksel olarak anlamlı fark saptandı (sırasıyla, $p=0.001$, $p=0.0001$). OKT bazlı yapılan sınıflandırmada SRVO hastalarında, her üç grupta da enjeksiyon öncesine göre son muayenede ortalama görme keskinliğindeki artış ve ortalama SMK'daki incelme yönünden istatistiksel olarak anlamlı fark izlendi (sırasıyla, $p=0.002$, $p=0.001$). Santral retinal ven tıkanıklığı hastalarında, enjeksiyon öncesi ve son muayenede gruplar arası yapılan değerlendirmede, gruplar arasında ortalama görme keskinliği değişimi yönünden istatistiksel olarak anlamlı fark saptanmadı (Tablo 1).

Tablo 1: Retina ven tıkanıklığı hastalarının ranibizumab enjeksiyonu öncesi ve son yapılan muayenedeki görme keskinlikleri ölçümleri ve görme keskinliklerin grup içi ve gruplar arası analizi.

	Başvuru muayenesi (logMAR)	Son yapılan muayene (logMAR)	p* değeri
SRVO			
Grup 1 (n;10)	1.06±0.44	0.74±0.22	0.002
Grup 2 (n;12)	0.86±0.66	0.57±0.61	0.004
Grup . (n;10)	0.68±0.51	0.34±0.43	0.001
p ⁿ değeri	0.67	0.48	
BRVO			
Grup 1 (n;21)	0.61±0.35	0.37±0.34	0.004
Grup 2 (n;12)	0.64±0.27	0.34±0.29	0.001
Grup 3 (n;11)	0.71±0.36	0.42±0.35	0.003
p ⁿ değeri	0.76	0.84	

pⁿ, ANOVA test, p*, Wilcoxon test

Tablo 2: Retina ven tıkanıklığı hastalarının başvuru esnasında ve son muayenede yapılan santral maküla kalınlıklarının OKT ile değerlendirilmesi ve santral maküla kalınlıklarının grup içi ve gruplar arası analizi.

	Başvuru muayenesi (logMAR)	Son yapılan muayene (logMAR)	p* değeri
SRVO			
Grup 1 (n;10)	632±252	331±118	0.002
Grup 2 (n;12)	511±158	316±131	0.001
Grup . (n;10)	674±207	314±155	0.0001
p ⁿ değeri	0.36	0.84	
BRVO			
Grup 1 (n;21)	576±128	308±112	0.003
Grup 2 (n;12)	623±171	309±149	0.0002
Grup 3 (n;11)	621±161	323±139	0.0001
p ⁿ değeri	0.81	0.76	

pⁿ, ANOVA test, p*, Wilcoxon test

Maküla kalınlığındaki değişim açısından yapılan değerlendirmede de, görme keskinliğine benzer olarak enjeksiyon öncesi ve son muayenede gruplar arasındaki analizde, gruplar arasında istatistiksel olarak anlamlı fark saptanmadı (Tablo 2).

Retina ven dal tıkanıklığı hastalarında OKT bazlı yapılan sınıflandırmada, tüm gruplarda enjeksiyon öncesine göre son muayenede ortalama görme keskinliğindeki artış ve ortalama SMK'daki incelmede yönünden istatistiksel olarak anlamlı fark gözlemlendi (sırasıyla, p=0.002, p=0.001).

Retina ven dal tıkanıklığı hastalarında, enjeksiyon öncesi ve son yapılan muayenede üç grup arasında yapılan değerlendirmede, gruplar arasında ortalama görme keskinliği değişimi yönünden istatistiksel olarak anlamlı fark saptanmadı (Tablo 1).

Benzer olarak, maküla kalınlığındaki değişim açısından yapılan analizde, enjeksiyon öncesi gruplar arası değerlendirmede ve son muayenede gruplar arası yapılan değerlendirmede, gruplar arasında istatistiksel olarak anlamlı fark saptanmadı (Tablo 2).

Başvuru esnasında OKT bulgularına göre, fotoreseptör iç segment/dış segment (IS/OS) bandının değerlendirilmesi yapıldığında, BRVO'lu hastalarının 21 gözünde (%47.7) ve SRVO hastalarının 19 gözünde (%59.4) IS/OS bandının bozuk olduğu saptandı (p=0.322). Hem BRVO hem de SRVO hastalarında, tanıda yoğun ödem nedeniyle IS/OS bandı bozuk saptanan olguların, intravitreal ranibizumab enjeksiyon uygulanmasından sonra maküla yatıştırdığında yapılan değerlendirmesinde BRVO'lu hastalarının 13/21 gözünde ve SRVO'lu hastalarının 5/19 gözünde IS/OS bandı normal olarak tespit edilmiştir.

OKT bazlı yapılan SRVO ve BRVO hasta gruplamasında, ilk üç doz intravitreal ranibizumab uygulamasıyla birlikte, ilk 6 ayda ve takiben 6-12 aylık zamanda tüm gruplara uygulanan ortalama ranibizumab enjeksiyon sayısı arasında istatistiksel olarak anlamlı fark gözlemlenmedi (ilk 6 ayda ortalama 4.2±2.1 (3-6) intravitreal enjeksiyon ve 6-12 ay arasında ortalama 3.9±1.8 (2-6) intravitreal enjeksiyon, p>0.05). Hem SRVO hem de BRVO hasta grupları arasında, uygulanan enjeksiyon sayısı ile tedaviye alınan cevap arasında istatistiksel anlamlı fark saptanmadı (p>0.05). Santral retinal ven tıkanıklığı ve BRVO hasta gruplarında intravitreal ranibizumab enjeksiyon uygulamasının neden olduğu major oküler komplikasyon (endoftalmi, retina dekolmanı, katarakt, glokom vb.) görülmedi. Takip süresince tüm gözlerde GİB değişimi normal sınırlarda (10-21 mmHg) saptandı. Uygulamaya bağlı olarak dört gözde (%7) subkonjonktival hemoraji görüldü. Çalışma periyodu süresinde, ilaca bağlı miyokard enfarktüsü, serebral enfarktüs, kontrolsüz hipertansiyon ya da tedavi gerektirecek hipertansiyon vb. gibi sistemik yan etkiler görülmedi.

TARTIŞMA

Retinal ven tıkanıklığı hastalarının değerlendirilmesinde ve tedavi kararının verilmesinde önemli basamaklardan birisi OKT'nin değerlendirilmesidir. Ancak RVO'da en sık görülen OKT bulgularından olan kistik yapıların erken tedavi sonrası prognostik bir öneminin olup olmadığı konusu tam olarak aydınlatılamamıştır. Daha önce yapılmış olan çalışmalarda, görme prognozunun maküla iskemisi, fotoreseptör IS/OS bandının bozulması ve seröz retina dekolmanı ile birlikte KMÖ varlığı ile ilişkili olabileceği vurgulanmıştır.⁹⁻¹¹

Bhisitkul ve ark.,⁸ yaptığı çalışmada; tanı esnasında intraretinal kistik sıvısı bulunan SRVO'lu hastalarda, ranibizumab tedavisi ile üçüncü ayda persistan kistik ödemi devam eden hastaların 12. ayda da hala sonuçlarının kötü olduğu vurgulanmıştır. Aynı çalışmada, SRVO'lu hastalarda submaküler sıvı varlığının görme keskinliğini iyi ya da kötü yönde etkilemediği belirtilmiştir. Aynı çalışmada, benzer olarak BRVO'lu hastalarda da üçüncü ayda kistik maküla ödemi devam eden olguların, 6., 9. ve 12 aylarda da kistik maküla ödeminin devam ettiği ve istatistiksel olarak anlamlı fark saptanmadığı belirtilmiştir. BRVO'lu hastalarda, submaküler sıvı varlığı tespit edilip ranibizumab tedavisi ile takip edilen ve sham grubu (kontrol hastaları) hastaların takibi süresinde submaküler sıvı azalması yönünden iki grup hasta arasında istatistiksel anlamlı fark saptanmamıştır.

Retina ven dal tıkanıklığı ve SRVO'ya ikincil gelişen maküla ödemi tedavisinin erken ve uzun dönem sonuçlarının değerlendirildiği BRAVO, CRUISE ve HORIZON çalışmalarında intravitreal ranibizumab uygulaması etkin ve güvenilir bulunmuştur.¹²⁻¹⁴ BRAVO çalışmasında, ilk 6 ayın sonunda 0.3 mg, 0.5 mg ve kontrol grubunda sırasıyla görme keskinliğinde ortalama 16.6, 18.3 ve 7.3 harf kazanımı, SMK'da sırasıyla -337.3, -345.2 ve -157.7 µm inceltme elde edilmiştir. BRAVO çalışmasının uzun dönem sonuçların değerlendirildiği HORIZON çalışmasında ise sırasıyla 14.9, 17.5 ve 15.6 harf kazanımı, SMK da sırasıyla -291.4, -330.6 ve -304.2 µm azalma olduğu rapor edilmiştir. Santral retinal ven tıkanıklığına ikincil gelişen maküla ödeminin tedavisinde ranibizumabın etkinlik ve güvenilirliğinin değerlendirildiği CRUISE çalışmasında ise, altıncı ayda sırasıyla 12.7, 14.9 ve kontrol grubunda 0.8 harf kazanımı, SMK'da sırasıyla -433.7, -452.3 ve -167.7 µm azalma saptanmıştır. CRUISE çalışmasının uzun dönem sonuçların değerlendirildiği HORIZON çalışmasında ise sırasıyla 8.2, 12.0 ve 7.6 harf kazanımı, SMK da sırasıyla -370.9, -412.2 ve -418.7 µm azalma olduğu rapor edilmiştir. Bizim çalışmamızda da, gözlere 0.5 mg ranibizumab enjeksiyonu uygulaması ile BRVO hastalarında ortalama 16.1 harf kazanımı ve SMK'da -309 µm kalınlıkta inceltme tespit edilmişken, SRVO hastalarında ortalama 14.3 harf kazanımı ve SMK'da -272 µm azalma saptandı.

Takip süresi ortalama 13 ay olan BRVO ve SRVO hastalarımızda harf artışı ve maküla kalınlığındaki azalma BRAVO, CRUISE ve HORIZON çalışmalarıyla uyumlu bulunmuştur. Eken ve ark.,¹⁵ yaptığı çalışmada, ortalama yedi aylık takip süresi sonunda SRVO (10 göz) ve BRVO (11) hastalarını ayrı olarak değerlendirmişler ve ortalama görme keskinliğinde her iki grupta da artış saptanmış olmasına rağmen, bu artışı istatistiksel olarak anlamlı bulmamışlardır.

Ranibizumab enjeksiyonu uygulaması sonrası son muayenede SMK'da anlamlı düzeyde inceltme saptamışlardır. Campochiaro ve ark.,¹⁶ çalışmasında 40 BRVO ve 40 SRVO tanılı hasta incelenmiştir. BRVO ve SRVO için her grupta 20 hastanın olduğu gruplara aylık üç doz 0.3 ve 0.5 mg ranibizumab enjeksiyonu uygulanmıştır. BRVO hastalarında sırasıyla 0.3 mg ve 0.5 mg uygulanan hastaların görme keskinliklerinde 10 ve 18 harf, SRVO grubunda ise 17 ve 14 harf artış saptanmıştır. İntravitreal 0.5 mg ranibizumab uygulanan hastaların 0.3 mg uygulanan hastalara kıyasla SMK'larında daha hızlı ve daha uzun süreli bir inceltme olduğu tespit edilmiştir.

Benzer olarak, Spaide ve ark.¹⁷ yaptığı çalışmada da SRVO'lu hastalar 12 ay boyunca takip edilmiş ve 0.5 mg'lık ilk üç doz intravitreal ranibizumab enjeksiyonu ardından, retinal hemoraji, maküla kalınlığının 250 mikrondan fazla olması ve makülada kistik değişikliklerin saptanması halinde ilave enjeksiyonlar uygulanmıştır. 12 aylık izlemin sonunda hastaların görme keskinlikleri tedavi öncesi ortalama 48.5 (ETDRS) harf iken tedavi sonrası 64 (ETDRS) harf bulunmuş, son muayenede ortalama 15.5 harf artışı saptanmıştır. SMK'ları ise 574.6 mikrondan 186 mikrona gerilemiş olduğu gözlenmiştir.

Bugüne dek RVO ile ilgili yapılmış birçok çalışmada OKT ile ölçülebilen en önemli kriter SMK olarak alınmıştır. Oysa ki, RVO hastalarında gelişen maküler ödem anatomik olarak çeşitli varyasyonlarda görülebilir. Bu anatomik farklılık da VEGF salınım miktarı, tıkanıklığın genişliği ve ciddiyeti ile yakın ilişkilidir. İntraretinal kistik değişikliklerin varlığı, diffüz maküler kalınlaşmaya göre zaman içinde retina iç yapısında ve tabakalarında daha fazla hasar oluşturabilir.

Sonuç olarak retinadaki kistik değişiklikler, uzun dönemde görme keskinliği üzerine daha fazla kalıcı hasar bırakabilir. Buna karşın çalışmamızda, retinada kistik değişimleri saptanan ya da diffüz ödem saptanan hasta grupları arasında erken tedavi (<3 ay) ile görsel açıdan istatistiksel anlam fark izlenmediği görüldü.

Sonuç olarak, SRVO ve BRVO hastalarımızda intravitreal ranibizumab enjeksiyonu ile kısa dönemde görme keskinliğinde anlamlı artış ve maküla anatomisinde belirgin düzelme tespit edilmiştir. Maküla kalınlığındaki inceltme, yoğun retina altı sıvı saptanan hastalarda diğer gruplara göre rölatif daha fazla saptansa da istatistiksel bir anlam taşımamaktadır. Retinal ven tıkanıklığında OKT'deki değişik boyutları kistik değişikliklerin ve retina altı sıvı mevcudiyetinin erken dönemde ranibizumab tedavisi alan olgularda prognostik bir anlam taşımadığı kanaatine varıldı.

KAYNAKLAR/REFERENCES

1. Rogers S, McIntosh RL, Cheung N, et al. International Eye Disease Consortium: The prevalence of retinal vein occlusion: pooled data from population studies from the United States, Europe, Asia, and Australia. *Ophthalmology* 2010;117: 313-19.
2. The Central Vein Occlusion Study Group. Baseline and early natural history report. The Central Vein Occlusion Study. *Arch Ophthalmol* 1993;111:1087-95.
3. Klein R, Klein BE, Moss SE, et al. The epidemiology of retinal vein occlusion: the Beaver Dam Eye Study. *Trans Am Ophthalmol Soc* 2000;98:133-41.
4. Hayreh SS. Retinal vein occlusion. *Indian J Ophthalmol* 1994;42:109-32.
5. Jonas J, Paques M, Monés J, et al. Retinal vein occlusions. *Dev Ophthalmol* 2010;47:111-35.
6. Branch Vein Occlusion Study Group. Argon laser photocoagulation for macular edema in branch vein occlusion. *Am J Ophthalmol* 1984;98:271-82.
7. London NJ, Brown G. Update and review of central retinal vein occlusion. *Curr Opin Ophthalmol* 2011;22:159-65.
8. Bhisitkul RB, Campochiaro PA, Shapiro H, et al. Predictive value in retinal vein occlusions of early versus late or incomplete ranibizumab response defined by optical coherence tomography. *Ophthalmology* 2013;120:1057-63.
9. Murakami T, Tsujikawa A, Miyamoto K, et al. Relationship between perifoveal capillaries and pathomorphology in macular oedema associated with branch retinal vein occlusion. *Eye* 2012;26:771-80.
10. Kang HM, Chung EJ, Kim YM, et al. Spectral-domain optical coherence tomography (SD-OCT) patterns and response to intravitreal bevacizumab therapy in macular edema associated with branch retinal vein occlusion. *Graefes Arch Clin Exp Ophthalmol* 2013;251:501-8.
11. Noma H, Funatsu H, Mimura T, et al. Visual function and serous retinal detachment in patients with branch retinal vein occlusion and macular edema: a case series. *BMC Ophthalmol* 2011;11:29.
12. Campochiaro PA, Heier JS, Feiner L, et al. BRAVO Investigators. Ranibizumab for macular edema following branch retinal vein occlusion: six-month primary end point results of a phase III study. *Ophthalmology* 2010;117:1102-12.
13. Brown DM, Campochiaro PA, Singh RP, et al. CRUISE Investigators. Ranibizumab for macular edema following central retinal vein occlusion: six-month primary end point results of a phase III study. *Ophthalmology* 2010;117:1124-33.
14. Heier JS, Campochiaro PA, Yau L, et al. Ranibizumab for macular edema due to retinal vein occlusions: long-term follow-up in the HORIZON trial. *Ophthalmology* 2012;119:802-9.
15. Eken V, Batıoğlu F, Özmert E. Retina ven tıkanlığına bağlı maküla ödeminin tedavisinde intravitreal ranibizumab (Lucentis®) enjeksiyonunun etkinliği. *Ret-Vit* 2011;19:108-12.
16. Campochiaro PA, Hafız G, Shah SM et al. Ranibizumab for macular edema due to retinal vein occlusions: implication of VEGF as a critical stimulator. *Mol Ther* 2008;16:791-9.
17. Spaide RF, Chang LK, Klancnik JM et al. Prospective study of intravitreal ranibizumab as a treatment for decreased visual acuity secondary to central retinal vein occlusion. *Am J Ophthalmol* 2009;147:298-306.