

# Tedaviye Dirençli Traksiyonel Olmayan Diabetik Maküla Ödemi Olgularında Pars Plana Vitrektomi

## Pars Plana Vitrectomy in Refractory Nontractional Diabetic Retinopathy

İbrahim KOÇAK<sup>1</sup>, Ali AYDIN<sup>2</sup>, Hacı KOÇ<sup>3</sup>, Faruk KAYA<sup>1</sup>

### ÖZ

**Amaç:** Traksiyonel olmayan diyabetik maküla ödemi (DMÖ) olgularında pars plana vitrektomi (PPV) girişiminin etkinlik ve güvenilirliğini araştırmak.

**Gereç ve Yöntem:** Traksiyonel olmayan DMÖ tanısıyla kombine intravitreal triamsinolon asetonid injeksiyonu ve makülar laser fotokoagülasyon tedavisi uygulanan, ancak direnç nedeni ile PPV yapılan 18 olgu retrospektif olarak değerlendirildi.

**Bulgular:** Ortalama en iyi düzeltilmiş görme keskinliği (EDGK) ameliyat öncesinde  $0.83 \pm 0.29$  logMar iken, bu değer ameliyat sonrası son kontrol için  $0.70 \pm 0.31$  logMar olarak saptanmıştır ( $p=0.0686$ ). Ameliyat öncesi optik koherens tomografi ile  $434 \pm 72$   $\mu$  (312-554  $\mu$ ) ölçülen ortalama maküla kalınlığı, ameliyat sonrası kayıtlı en son muayenede  $369 \pm 51$   $\mu$  (277-468  $\mu$ ) olarak bulunmuştur ( $p<0.0001$ ).

**Sonuç:** PPV'nin diffüz DMÖ tedavisindeki yeri tartışmalıdır. Diffüz DMÖ olgularında daha az invazif yöntemler olan laser fotokoagülasyon ve anti-VEGF injeksiyonu gibi yöntemlere yanıt alınmıyorsa ek bir tedavi seçeneği olarak PPV düşünülebilir.

**Anahtar Kelimeler:** Diabetik maküla ödemi, diabetik retinopati, pars plana vitrektomi.

### ABSTRACT

**Purpose:** Aim: To evaluate efficacy and safety of pars plana vitrectomy (PPV) in non-tractional diabetic macular edema (DME).

**Materials and Methods:** Eighteen eyes of 18 patients which underwent PPV by virtue of resistance to combined intravitreal triamcinolone acetonide injection and macular laser photocoagulation were reviewed retrospectively.

**Results:** Baseline mean best spectacle corrected visual acuity (BSCVA) improved from  $0.83 \pm 0.29$  logMar to  $0.70 \pm 0.31$  logMar at the last follow-up visit after surgery ( $p=0.0686$ ). Baseline mean macular thickness measured by OCT reduced from  $434 \pm 72$   $\mu$  (312-554  $\mu$ ) to  $369 \pm 51$   $\mu$  (277-468  $\mu$ ) at the last follow-up visit postoperatively ( $p<0.0001$ ).

**Conclusion:** PPV is controversial in the treatment of diffuse DME. It can be used as an adjunctive treatment in case of resistance to macular laser photocoagulation and intravitreal anti-VEGF injection which are less invasive methods.

**Key Words:** Diabetic macular edema, diabetic retinopathy, pars plana vitrectomy.

1. M.D. Special Nisa Hospital, Eye Clinic, Istanbul/TURKEY  
KOÇAK I., ibrahimkocak@msn.com  
KAYA F., drfarukkaya@yahoo.com
2. M.D. Associate Professor, Medipol University Faculty of Medicine,  
Department of Ophthalmology, Istanbul/TURKEY  
AYDIN A., aliaydin67@hotmail.com
3. M.D. Special Kent Hospital, Eye Clinic, Kutahya/TURKEY  
KOC H., hacikoc@gmail.com

Geliş Tarihi - Received: 05.04.2014  
Kabul Tarihi - Accepted: 11.07.2014  
Ret-Vit 2014;22:289-292

Yazışma Adresi / Correspondence Address: MD. İbrahim KOÇAK,  
Special Nisa Hospital, Eye Clinic, Istanbul/TURKEY

Phone: +90 212 486 25 15  
E-mail: ibrahimkocak@msn.com

## GİRİŞ

Diyabetik maküla ödemi (DMÖ), diabetli hastalarda görme kaybının en sık sebeplerindendir.<sup>1</sup> Bir diyabetik retinopati epidemiyoloji araştırmasında 10 yıllık kümülatif maküla ödemi oranı tip I diyabet olgularında %20.1, insülin kullanan tip II diyabet olgularında ise %25.4 olarak bildirilmiştir.<sup>2</sup> Lazer fotokoagülasyon fokal maküla ödemi tedavisinde nispeten iyi sonuçlar verse de, yaygın kan-retina bariyeri tahribatı nedeni ile oluşan diffüz maküla ödemi tedavisinde başarısızlık oranı daha yüksektir.<sup>3-5</sup>

Diffüz DMÖ'e vitreomaküler traksiyon (VMT) eşlik ettiği durumlarda pars plana vitrektomi (PPV) tedavisinin etkili olduğu birçok çalışmada bildirilmiştir.<sup>6-8</sup> VMT eşlik etmeyen diffüz DMÖ olgularında ise PPV etkinliği ile ilgili tartışmalı sonuçlar bildirilmiştir.<sup>9-11</sup>

Bu çalışmada VMT eşlik etmeyen diffüz DMÖ olgularında PPV tedavisinin etkinliği ve güvenilirliğinin araştırılması amaçlanmıştır.

## GEREÇ VE YÖNTEM

Bu çalışmada; 2007-2012 tarihleri arasında hastanemizde traksiyonel olmayan DMÖ nedeniyle lazer fotokoagülasyon ve intravitreal triamsinolon asetonid injeksiyon tedavileri yapılan, ancak bu tedaviye yanıt vermediği için PPV uygulanan diffüz DMÖ olgularının bulguları retrospektif olarak analiz edilmiştir. Çalışmaya alınma kriterleri, maküler grid laser fotokoagülasyon ve en az iki triamsinolon asetonid injeksiyonuna rağmen düzelmeyen diffüz DMÖ varlığı olarak belirlenmiştir. Çalışma dışında bırakılma kriterleri ise maküla iskemisi, maküler epiretinal membran (ERM) ve VMT varlığı olarak belirlenmiştir. Hastalara tedavi öncesi bilgilendirilmiş onam formu okutularak imzalatılmıştır. Ayrıca retrospektif çalışma projesi için İstanbul Medipol Üniversitesi Klinik Araştırmalar Etik Kurulunun onayı alınmıştır.

Tedavi öncesi klinik bulgular, en iyi düzeltilmiş görme keskinliği (EDGK), göz içi basıncı (GİB), biyomikroskop ile ön ve arka segment muayenesi, maküler iskemisi varlığı tespiti için fundus floressein anjiyografi (FFA), maküla ödemi miktarı için optik koherens tomografi (OKT) ile tetkik edilmiştir. Maküler grid laser fotokoagülasyon ve en az iki triamsinolon asetonid injeksiyonuna rağmen altı ay süre ile düzelmeyen olgularda PPV tedavisi uygulanmıştır.

**Cerrahi Yöntem:** Standart üç portlu PPV operasyonu uygulanmıştır. 2009 yılına kadar olan olgularda 20 gauge (G) PPV uygulanırken, sonrasında 23 G PPV yapılmıştır. Operasyonlar subtenon lokal anestezi altında yapılmıştır. Sırasıyla PPV girişlerinin oluşturulması, kor ve periferik vitrektomi, arka hyaloid membranın kaldırılması, yapılabilen olgularda

internal limitan membranın (İLM) soyulması, gerekli görülürse intravitreal boşluğa gaz veya silikon endotamponad verilmesi ve portların kapatılması işlemleri uygulanmıştır. İLM boyanması sırasında boyar madde olarak brilliant blue kullanılmıştır. Ameliyat sonunda subkonjonktival deksametason ve sefazolin injeksiyonu yapılmıştır. Operasyon sonrasında 1 hafta süreyle siprofloksasin damla 6x1, ve bir ay süreyle prednisonolon damla 6x1 kullanılmıştır. İlk haftadan sonra steroid dozu tedrici olarak azaltılmıştır.

**İstatistiksel Analiz:** İstatistiksel analiz için Statplus programı (Analysoft, A.B.D.) kullanılmıştır. Tedavi öncesi ve sonrası karşılaştırmalar, Wilcoxon işaretli sıralar testi ile yapılmıştır. İLM soyulan ve soyulmayan olguların karşılaştırılması için t testi kullanılmıştır. P değerleri hesaplanırken çift yönlü p değeri esas alınmıştır. P<0.05 değerleri istatistiksel olarak anlamlı kabul edilmiştir.

## BULGULAR

Çalışmaya 18 (10 kadın, 8 erkek) hastanın 18 gözü dahil edildi. Olguların yaş ortalaması  $\pm$ SD 62.5 $\pm$ 10.7 yılı. (47-80 yıl). Ortalama takip süresi  $\pm$ SD 15.7 $\pm$ 2.6 aydı (12-20 ay). On sekiz hastanın 12'si psödo-fak, altısı fakik idi. Olguların çoğunluğunda önceden panretinal fotokoagülasyon skarları olduğu ve bu nedenle postoperatif retina dekolmanı tehlikesi olmadığından, endotamponad olarak sadece iki gözde silikon yağı, iki gözde de SF<sub>6</sub> kullanılmıştır. Bu olgularda silikon yağı alındıktan sonra veya gaz çekildikten sonraki EDGK değerleri istatistik değerlendirme için kullanılmıştır.

PPV ile birlikte yapılan katarakt cerrahisinden oluşan kombine cerrahiler sonrası fibrinoid inflamatuvar reaksiyonun daha sık görülmesi ve inflamasyonun da maküla ödemi artırıcı etkisi oluşu nedeniyle, PPV sırasında görüntülemeyi etkilemeyecek derecede hafif kataraktlı olgularda kombine cerrahi tercih etmemekteyiz. Çalışmamızda, PPV yapılan altı fakik gözün dördünde takip süresi içinde katarakt gelişmiş ve fakoemülsifikasyon cerrahisi uygulanmıştır. Katarakt varlığının EDGK istatistik hesaplamalarını olumsuz etkilememesi için katarakt cerrahisi yapıldıktan sonra en son kontroldeki görme keskinliği değerleri esas alınmıştır.

Ortalama EDGK ameliyat öncesinde 0.83 $\pm$ 0.29 logMar (0.15 Snellen) iken, bu değer PPV sonrası son kontrol için 0.70 $\pm$ 0.31 logMar (0.2 Snellen) olarak saptanmıştır. EDGK deki bu düzelmeye istatistiksel olarak anlamlı bulunmamıştır (p=0.0686). EDGK, son muayenede ameliyat öncesine göre beş hastada (%27) iki sıradan fazla artış gösterdi, yedi hastada

**Tablo:** PPV öncesi ve sonrası ortalama EDGK ve maküla kalınlığı değişiklikleri.

	Tedavi öncesi	3. ay	6. ay	12. ay	Son kontrol
EDGK (logMar)	0.83±0.29	0.66±0.25	0.63±0.26	0.65±0.28	0.70±0.31
(Snellen)	0.15	0.2	0.2	0.2	0.2
Maküla kalınlığı (µ)	434±72	377±47	371±43	371±51	369±52

(%38) değişmedi, bir hastada (%5) iki sıradan fazla azalma gösterdi. Tedavi sonrası EDGK değişiklikleri tabloda gösterilmiştir.

Ameliyat öncesi 434±72 µ (312-554 µ) olan ortalama maküla kalınlığı, ameliyat sonrası kayıtlı en son muayene için 369±51 µ (277-468 µ) olarak hesaplanmıştır. Aradaki fark istatistik olarak anlamlı bulunmuştur (p<0.0001). Ortalama maküla kalınlığı değişiklikleri tablo 1'de gösterilmiştir. Tedaviden 15 ay sonra maküla kalınlığında %50'ye varan inceleme görülen bir olgunun tedavi öncesi ve sonrasına ait karşılaştırmalı OKT görüntüleri resimde gösterilmiştir.

İLM soyulan olgularda ortalama EDGK düzelmesi 0.18±0.24 logMar iken, İLM soyulmayan olgularda 0.04±0.31 logMar olarak bulundu. Fark istatistiksel olarak anlamlı değildi (p=0.323). İLM soyulan olgularda ortalama maküla kalınlığı azalması 66±44 µ iken, İLM soyulmayan olgularda bu değer 61±48 µ olarak saptandı (p=0.849).

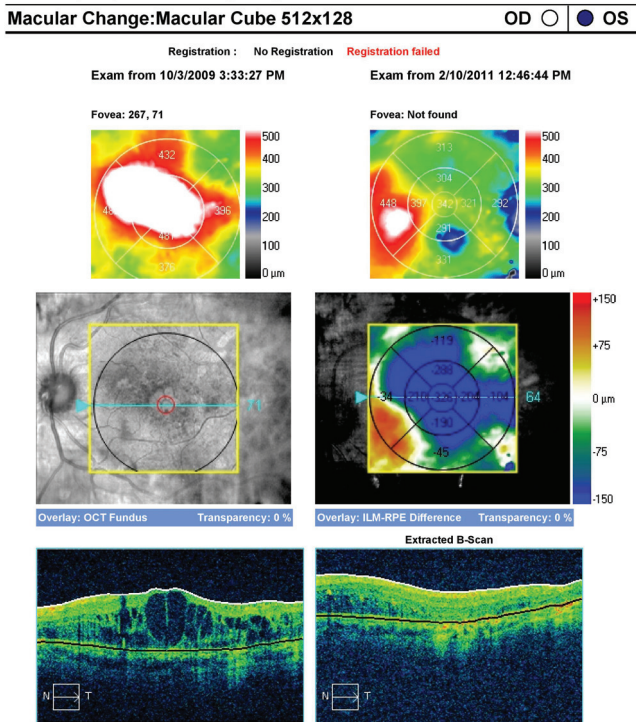
Üç gözde tedavi sonrası erken dönemde GİB artışı görüldü ve tamamında topikal tedavi ile GİB normal seviyeye çekildikten sonra topikal glokom ilaçları kesildi. Altı fakik gözün dördünde tedavi sonrasındaki ilk altı ay içinde katarakt gelişti. Bir gözde tedavi sonrasında vitreus hemorajisi gelişti ve spontan olarak rezorbe oldu. İki hastada maküler ERM gelişti.

## TARTIŞMA

Early Treatment Diabetic Retinopathy Study (ETDRS) bulgularına göre DMÖ tedavisinde argon laser fotokoagülasyon önemli yer tutmaktadır.<sup>12</sup> ETDRS'de fokal DMÖ tedavisinde laser fotokoagülasyonun başarılı sonuçlar verdiği bildirilmiştir.<sup>12</sup> Diffüz DMÖ tedavisinde grid veya modifiye grid laser fotokoagülasyon tedavisi uygulansa da başarı oranı daha düşüktür.<sup>4,5</sup>

İntravitreal triamsinolon asetonid injeksiyonu (İVTA) sonrası diffüz DMÖ' de düzelme olduğu birçok çalışmada gösterilmiştir.<sup>13,14</sup> Ancak maküla kalınlığı ve görme keskinliğindeki düzelme erken dönemde ve geçici bir süre için olmaktadır.<sup>14,15</sup> Ayrıca katarakt ve oküler hipertansiyon gibi komplikasyonlarla, İVTA sonrasında sıklıkla karşılaşılmaktadır.<sup>16</sup> Kang ve ark.,<sup>17</sup> İVTA'dan üç hafta sonra maküler fotokoagülasyon yapılarak uygulanan kombine tedavinin, sadece İVTA tedavisinden geç dönemde daha etkin olduğunu bildirmiştir. Kliniğimizde yapılan diffüz DMÖ tedavisinde, biz de İVTA'dan üç hafta sonra maküler fotokoagülasyon uygulamaktayız. Bu tedaviye cevap vermeyen olgularda en az üç ay arayla iki kez daha İVTA uygulamasına yanıt alamazsak son seçenek olarak PPV ve yapılabilen olgularda İLM soyulması tedavisi uygulamaktaydık. Bu çalışmada elde edilen veriler, maküler fotokoagülasyon ve İVTA tedavilerine yanıt vermeyip PPV yapılan olguların retrospektif olarak değerlendirilmeleri ile elde edilmiştir. Son zamanlarda diffüz DMÖ tedavisinde aylık intravitreal anti-VEGF enjeksiyonu uygulamasının yaygınlaşması nedeni ile kliniğimizde maküler fotokoagülasyon tedavisine yanıt vermeyen olgularda PPV ile tedavi yerine aylık intravitreal bevacizumab injeksiyonları ile devam edilmektedir.<sup>18,19</sup>

PPV uyguladığımız olgularda ortalama maküla kalınlığı 434±72 µ'dan 369±51 µ'a gerilemiştir. Tedavi öncesi ve elde edilen son kontrol muay-



**Şekil 1:** PPV öncesi 1/20 olan EDGK ameliyattan 15 ay sonra 0.2 seviyesine yükselen hastanın OKT'sinde maküla kalınlığında %50'ye yakın inceleme görülüyor.

enesi arasındaki bu fark istatistik olarak anlamlı bulunmuştur ( $p < 0.0001$ ). Tedavi öncesi  $0.83 \pm 0.29$  logMar olan ortalama EDGK ve tedavi sonrası son kontrolde  $0.70 \pm 0.31$  logMar seviyesine gelmiştir. Ancak bu düzelme istatistik olarak anlamlı bulunmamıştır ( $p = 0.0686$ ). Bu bulgulara göre tedaviye dirençli diffüz DMÖ olgularında PPV ile anatomik bir düzelme elde edilmekle birlikte fonksiyonel bir düzelme gözlenmemektedir. PPV uyguladığımız olgularda bazı gözlerde ağır maküla ödemi nedeni ile İLM soyulmadı. İLM soyulan ve soyulmayan olgular karşılaştırıldığında hem ortalama maküla kalınlığındaki düzelme ( $p = 0.849$ ), hem de ortalama EDGK düzelmesi açısından istatistiksel anlamlı bir fark bulunmamıştır ( $p = 0.323$ ). Figueroa ve ark.,<sup>20</sup> DMÖ tedavisinde PPV'nin uzun dönemde anatomik ve fonksiyonel olarak etkili olmadığını ve İLM soyulan olgularla soyulmayanlar arasında istatistiksel anlamlı bir fark olmadığını bildirmişlerdir. Bu bulgular bizim bulgularımızla uyumluluk göstermektedir. Patel ve ark.<sup>9</sup> da oniki aylık takip sonunda DMÖ'de PPV tedavisinin etkin olmadığını bildirmişlerdir. Yanyalı<sup>21</sup> ve Kumagai<sup>22</sup> gibi bazı yazarlar ise çalışmalarında PPV'nin DMÖ tedavisinde etkin olduğunu ve geç dönemde de etkisini kaybetmediği sonucuna varmışlardır.

VMT'da arka hyaloid membranın makülaya uyguladığı traksiyonun maküler ödem patogenezinde önemli bir yeri olduğu bilinmektedir.<sup>23</sup> Ayrıca iskemik retinadan salgılanan ve retina ödemeine neden olan büyüme faktörleri ve sitokinler gibi maddelerin vitreusda birikimi DMÖ patogenezinde önemli yer tutmaktadır.<sup>24</sup> Vitrektomi yapılarak hem traksiyonel kuvvetler ortadan kaldırılmakta, hem de ödeme neden olan mediatörlerin vitreusda birikimi önlenmektedir. Ayrıca vitreusun alınmasının retina oksijenlenmesini artırdığı ve retinanın artmış oksijenlenmesinin maküla ödemi azalttığı daha önceki çalışmalarda bildirilmiştir.<sup>25-27</sup> Sonuçta vitrektominin traksiyonun giderilmesi, vitreusda VEGF birikiminin engellenmesi ve retina oksijenlenmesinin artışı mekanizmaları ile maküla ödemi azalttığı söylenebilir. Bizim çalışmamızda ve benzerlerinde fonksiyonel başarı elde edilememesi vitrektominin en son seçenek olarak uygulanması nedeni ile geciktirilmesi ve bu nedenle kalıcı retina hasarının daha vitrektomi yapılmadan oluşması ile ilgili olabilir. PPV'nin başarılı bulunduğu çalışmalarda da erken vitrektomi ve hastaların metabolik kontrolünün daha iyi olması gibi nedenler söz konusu olabilir.

Sonuç olarak, PPV'nin diffüz DMÖ tedavisindeki yeri tartışmalıdır. Diffüz DMÖ olgularında daha az invazif yöntemler olan laser fotokoagülasyon ve anti-VEGF enjeksiyonu gibi yöntemlere yanıt alınamıyorsa ek bir tedavi seçeneği olarak kullanılabilir.

## KAYNAKLAR/REFERENCES

1. J B Clark, R H Grey, K K Lim and C J Burns-Cox. Loss of vision before ophthalmic referral in blind and partially sighted diabetics in Bristol. *Br J Ophthalmol* 1994;78:741-4.
2. Klein R, Klein BE, Moss SE, et al. The wisconsin epidemiologic study of diabetic retinopathy. XV. The long-term incidence of macular edema. *Ophthalmology* 1995;102:7-16.
3. Lee CM, Olk RJ. Modified grid laser photocoagulation for diffuse diabetic macular edema : long-term visual results. *Ophthalmology* 1991; 98:1594-602.
4. Olk RJ. Modified grid argon (blue-green) laser photocoagulation for diffuse diabetic macular edema. *Ophthalmology* 1986;93:938-50.
5. McDonald HR, Schatz H. Grid photocoagulation for diffuse macular edema. *Retina* 1985;5:65-72.
6. Kaiser PK, Reimann CD, Sears JE, et al. Macular traction detachment and diabetic macular edema associated with posterior hyaloid traction. *Am J Ophthalmol* 2001;131:44-9.
7. Yamamoto T, Hitani K, Tsukara I, et al. Early postoperative retinal thickness changes and complications after vitrectomy for diabetic macular edema. *Am J Ophthalmol* 2003;135:14-19.
8. Lewis H, Abrams GH, Blumenkranz MS, et al. Vitrectomy for diabetic macular traction and edema associated with posterior hyaloid traction. *Ophthalmology* 1992;99:753-9.
9. Patel JI, Hykin PG, Schadt M, et al. Pars plana vitrectomy with and without peeling of the inner limiting membrane for diabetic macular edema. *Retina* 2006;26:5-13.
10. La Heij EC, Hendrikse F, Kessels AG, et al. Vitrectomy results in diabetic macular oedema without evident vitreomacular traction. *Graefes Arch Clin Exp Ophthalmol* 2001;239:264-70.
11. Dillingner P, Mester U. Vitrectomy with removal of the internal limiting membrane in chronic diabetic macular oedema. *Graefes Arch Clin Exp Ophthalmol* 2004;242:630-7.
12. Early Treatment Diabetic Retinopathy Study research group. Photocoagulation for diabetic macular edema. Early Treatment Diabetic Retinopathy Study report number 1. *Arch Ophthalmol* 1985;103:1796-806.
13. Gillies MC, Sutter FK, Simpson JM, et al. Intravitreal triamcinolone for refractory diabetic macular edema: two-year results of a double-masked, placebo-controlled, randomized clinical trial. *Ophthalmology* 2006;113:1533-8.
14. Shulman S, Ferencz JR, Gilady G, et al. Prognostic factors for visual acuity improvement after intravitreal triamcinolone injection. *Eye* 2007;21:1067-70.
15. Nicolo M, Nasciuti F, Lai S, et al. Intravitreal triamcinolone acetate as primary treatment for diffuse diabetic macular edema: A prospective noncomparative interventional case series. *Eur J Ophthalmol* 2006;16:129-33.
16. Lam DS, Chan CK, Mohamed S, et al. A prospective randomised trial of different doses of intravitreal triamcinolone for diabetic macular oedema. *Br J Ophthalmol* 2007;91:199-203.
17. Kang SW, Sa HS, Cho HY, et al. Macular grid photocoagulation after intravitreal triamcinolone acetate for diffuse diabetic macular edema. *Arch Ophthalmol* 2006;124:653-8.
18. Diabetic Retinopathy Clinical Research Network, Scott IU, Edwards AR, Beck RW, et al. A phase II randomized clinical trial of intravitreal bevacizumab for diabetic macular edema. *Ophthalmology* 2007;114:1860-7.
19. Tareen IU, Rahman A, Mahar PS, et al. Primary effects of intravitreal bevacizumab in patients with diabetic macular edema. *Pak J Med Sci* 2013;29:1018-22.
20. Figueroa MS, Contreras I, Noval S. Surgical and anatomical outcomes of pars plana vitrectomy for diffuse nontractional diabetic macular edema. *Retina* 2008;28:420-6.
21. Yanyali A, Horozoglu F, Celik E, et al. Long-term outcomes of pars plana vitrectomy with internal limiting membrane removal in diabetic macular edema. *Retina* 2007;27:557-66.
22. Kumagai K1, Furukawa M, Ogino N, et al. Long-term follow-up of vitrectomy for diffuse nontractional diabetic macular edema. *Retina* 2009;29:464-72.
23. Ikeda T, Sato K, Katano T, et al. Improved visual acuity following pars plana vitrectomy for diabetic cystoid macular edema and detached posterior hyaloid. *Retina* 2000;20:220-2.
24. Fraser-Bell S, Kaines A, Hykin PG. Update on treatments for diabetic macular edema. *Curr Opin Ophthalmol* 2008;19:185-9.
25. Stefansson E, Landers MB 3rd, Wolbarsht ML. Increased retinal oxygen supply following pan-retinal photocoagulation and vitrectomy and lensectomy. *Trans Am Ophthalmol Soc* 1981;79:307-34.
26. Stefansson E, Novack RL, Hatchell DL. Vitrectomy prevents retinal hypoxia in branch retinal vein occlusion. *Invest Ophthalmol Vis Sci* 1990;31:284-9.
27. Nguyen QD, Shah SM, Van Anden E, et al. Supplemental oxygen improves diabetic macular edema: a pilot study. *Invest Ophthalmol Vis Sci* 2004;45:617-24.