

# Makülayı Tutan Rasemöz (Salkımsı) Hemanjiom\*

## Racemose (Bunchy) Hemangioma on Macula

Mustafa DOĞAN<sup>1</sup>, Ersan ÇETİNKAYA<sup>2</sup>, Reşat DUMAN<sup>1</sup>, Güliz Fatma YAVAŞ<sup>3</sup>

### ÖZ

Retinal rasemöz (salkımsı) hemanjiom; nadir görülen konjenital arteriovenöz malformasyonlardan birisidir. Çoğunlukla tek taraflı olup genişlemiş ve kıvrımlı retinal damarlar ile karakterizedir. Geniş retina alanları tutulabilir. Makula tutulumu sık değildir. Bu çalışmada, herhangi bir sistemik rahatsızlığın eşlik etmediği, on beş yaşında bayan hastanın, sağ gözünde makülayı tutan rasemöz hemanjiom sunulmaktadır.

**Anahtar Kelimeler:** Rasemöz hemanjiom, maküla.

### ABSTRACT

Retinal racemose hemangioma; is one of the rare congenital arteriovenous malformations. It's mostly unilateral and is characterized by dilated and tortuous retinal vessels. It may involve large areas in the retina. Macular involvement is rare. In this study, we report macular racemose hemangioma without any systemic disorders in a fifteen year-old female's right eye.

**Key Words:** Racemose hemangioma, macula.

### GİRİŞ

Retinal rasemöz (salkımsı) hemanjiom; konjenital arteriovenöz malformasyonlardan birisidir. Nadir görülür. Herediter değildir. Çoğunlukla tek taraflıdır.<sup>1</sup> Arter ve venlerin doğrudan irtibatı ile oluşmaktadır. Oldukça genişlemiş, kıvrımlı damarlardan oluşur, retinanın belirli bir alanında sınırlı kalabilir veya retina-da geniş alanları tutabilir.<sup>2</sup> Görme keskinliği, değişkendir. Normal olabileceği gibi çok azalmış da olabilir.<sup>1</sup> Cinsiyet ve ırk ayrımı göstermez.<sup>3</sup> Bazı hastalarda aynı anda arteriovenöz malformasyon, retina ile beraber beyinde de görülebilir. Bu birliktelik Wyburn-Mason veya Bonnet de Chaume Blanc Sendromu olarak isimlendirilir. Ender olmakla birlikte deri, böbrek, kemik ve kas sisteminde görülebilmektedir.<sup>1</sup>

Olgumuz, bilebildiğimiz kadarıyla daha önce Türkiye'den bildirilmemiş, çocukluk çağında tespit edilen, herhangi bir sistemik hastalığın eşlik etmediği, makülayı tutan retinal rasemöz (salkımsı) hemanjiom ile ilgilidir.

*Bu çalışma TOD 48. Ulusal Oftalmoloji Kongresi'nde sunulmuştur.*

- 1- M.D. Asistant Professor, Kocatepe University Faculty of Medicine, Department of Ophthalmology, Afyonkarahisar/TURKEY  
DOĞAN M., mustafadogan@yahoo.com  
DUMAN R., resatduman@gmail.com
- 2- M.D. Asistant, Kocatepe University Faculty of Medicine, Department of Ophthalmology, Afyonkarahisar/TURKEY  
ÇETİNKAYA E., ersan\_cetinkaya@hotmail.com
- 3- M.D. Associate Professor, Kocatepe University Faculty of Medicine, Department of Ophthalmology, Afyonkarahisar/TURKEY  
YAVAS G.F., gkumbar@gmail.com

**Geliş Tarihi - Received:** 03.01.2015  
**Kabul Tarihi - Accepted:** 21.02.2015  
*Ret-Vit 2015;23:345-347*

**Yazışma Adresi/Correspondence Address:** M.D., Asistant Professor, Mustafa DOĞAN  
Kocatepe University Faculty of Medicine, Department of Ophthalmology,  
Afyonkarahisar/TURKEY

**Phone:** +90 272 212 05 89  
**E-mail:** mustafadogan@yahoo.com

## OLGU SUNUMU

Onbeş yaşında kız çocuğu, sağ gözde az görme ve egzoftalmus şikayetiyle kliniğimize başvurdu. Hastanın yapılan muayenesinde düzeltilmiş en iyi görme keskinlikleri sağ gözde 5/10, sol gözde ise 10/10 idi. Refraksiyon kusuru yoktu. Göz içi basınçları sağ gözde 12 mmHg, sol gözde 14 mmHg olarak ölçüldü. Göz hareketleri her yöne serbestti. Ekzofoya tespit edildi. Ancak tropyta mevcut değildi. Biomikroskopik muayenesinde ön segment yapıları doğal bulundu. Hertel ekzoftalmometresi ölçümlerinde, egzoftalmus tespit edilmedi.

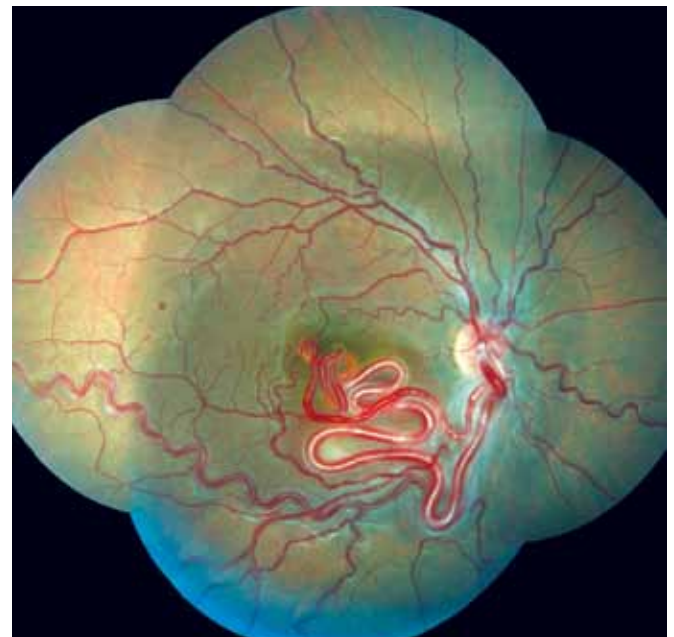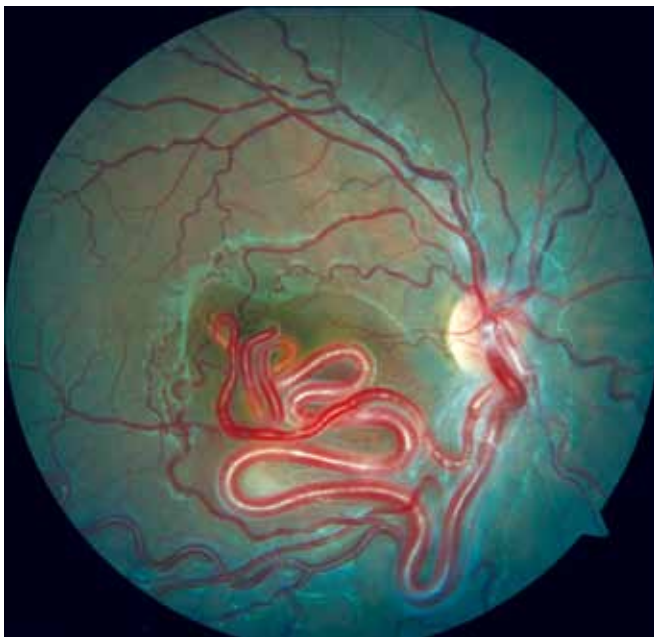Pupiller dilatasyon sonrası sol gözün fundus muayenesi normal iken, sağ gözde maküla üzerinde ve perifer retinada arteriovenöz malformasyonlar tespit edildi (Resim 1, 2). Optik disk normal görünümde idi. Hastanın çekilen FFA'sında sağ gözde sızıntı yapmayan belirgin, dilate ve kıvrımlı arteriovenöz malformasyonlar görüldü (Resim 3). Yapılan Optik Koherens Tomografi (OKT) görüntülemesinde, arka kutupta ödem veya başka patoloji saptanmadı (Resim 4). Hastanın kraniyal manyetik rezonans incelemesinde eşlik eden arteriovenöz malformasyon tespit edilmedi (Resim 5). Nöroloji, pediatri ve dermatoloji klinikleri tarafından değerlendirilen hastamızda ek bir patolojik bulgu belirlenmedi. Hastaya retinal rasemöz hemanjiom tanısı konuldu. Herhangi bir tedavi uygulanmadı. Gerekli bilgilendirme yapıldı. Retina biriminde takibe alındı. 6 aylık takip sonunda, progresyon ve/veya komplikasyon saptanmadı.

## TARTIŞMA

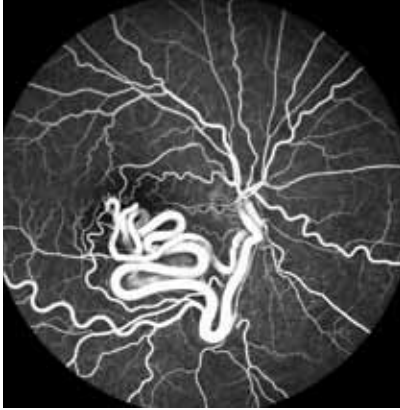Retinal rasemöz hemanjiom, retinanın vasküler tümörlerinden birisi olarak sınıflandırılmışsa da, son

zamanlarda vasküler tümör olarak değil, arteriovenöz malformasyon olarak görülmeye başlanmıştır.<sup>4,5,6</sup> Retinal rasemöz hemanjiom, hereditör olmayan, nadir görülen bir arteriovenöz malformasyondur. Embriyolojik hayatta, vaskülogenez sırasında meydana gelen anormal farklılaşma nedeniyle ortaya çıktığı düşünülmektedir.<sup>3</sup> Retinal rasemöz hemanjiomlar; Archer ve ark.,<sup>3</sup> yaptığı sınıflamaya göre üç gruba ayrılır.<sup>4</sup> Tip 1; Arterioller ve venüller arasında anormal kapiller pleksus bulunur. Tip 2; Direkt arteriovenöz bağlantı bulunur. Kapiller hemanjioma benzer ancak eksüdasyon veya dekolman bulunmaz. Tip 3; İleri derecede dilate damarlar bulunur. Santral sinir sisteminde patolijiler eşlik edebilir. Santral sinir sistemi patolijileri eşlik ederse Wyburn-Mason veya Bonnet de Chaume Blanc Sendromu olarak adlandırılır.<sup>3,4</sup> Olgumuz, Archer ve ark.,<sup>3</sup> yaptığı sınıflamaya göre, Tip 2 rasemöz hemanjiomdur.

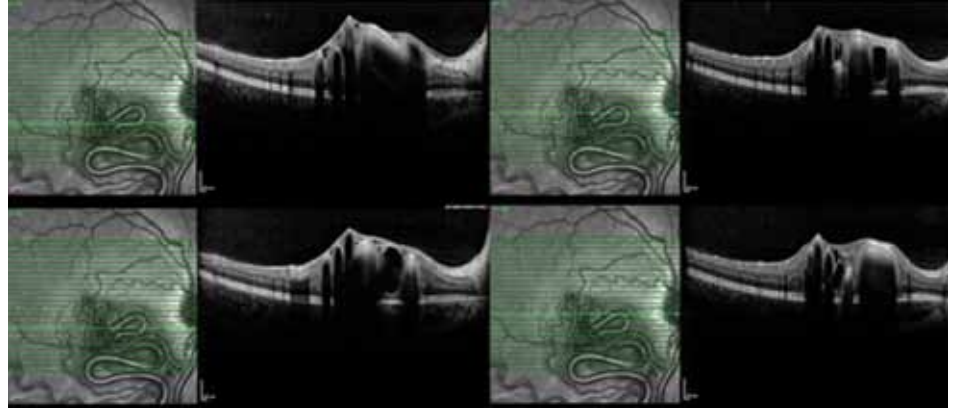
Retinal rasemöz hemanjiomda, görme normal veya çok azalmış olabilir. Görme azlığı maküladaki anormal damarlara, vitreus kanamasına, retinadaki kanamalara ve retina damar tıkanıklığına bağlı olabilir.<sup>4</sup> Qin ve arkadaşlarının yaptığı litaretür taramasında retinal rasemöz hemanjiomu olan 167 olguluk bir çalışmada oküler komplikasyonlar; retinal ven oklüzyonu, hemoraji, glokom, maküler ödem, retina hasarı ve iskemi olarak belirtilmiş ve en sık görülen komplikasyon retinal ven oklüzyonu olarak bildirilmiştir.<sup>1</sup> Papageorgiou ve ark.,<sup>8</sup> vitreus ve subretinal kanamanın eşlik ettiği bir rasemöz hemanjiom hastasında uzun süreli takip sonucunda rezolüsyon tespit etmişlerdir. Panagiotidis ve arkadaşları, rasemöz hemanjiomu olan bir hastada maküler iskemi bildirilmiş ve bunun vasküler staz nedeniyle trombozise sekonder olabileceği iddia etmişlerdir.



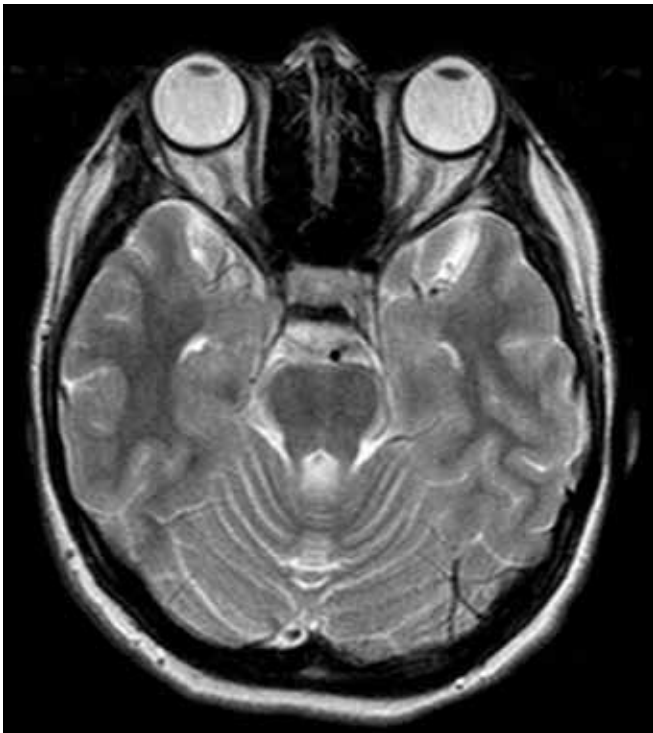
Resim 1,2: Olgunun fundus fotoğrafı.



**Resim 3:** Olgunun fundus flöresein anjiografi fotoğrafı.



**Resim 4:** Olgunun okuler kohorens tomografi fotoğrafı.



**Resim 5:** Olgunun kranial manyetik rezonans görüntüsü.

Olgumuzda, damar tıkanıklığı, hemoraji veya iskemi yoktu. Görme keskinliğinde ki azalma, makulayı tutan anormal damarlara veya ekzoforyaya bağlı olabileceğine kanaat getirildi.

Rasemöz hemanjiomu olan olguların %30 oranında serabral tutulumu görülmektedir.<sup>1</sup> Retinal arteriyo-venöz malformasyonlara, santral sinir sistemi arteriyo-venöz malformasyonları eşlik edebilir. Hastaların nörolojik muayeneleri yapılmalı, MSS olası lezyon açısından BT ve MRI ile taranmalıdır. Bazı hastalarda aynı taraflı olarak orta beyin, bazofrontal bölge veya arka fossayı tutan benzer lezyonlar bulunur. Bu beraberlik Wyburn-Mason veya Bonnet de Chaume Blanc Sendromu olarak isimlendirilir.<sup>1</sup> Maksilla, mandibula ve fasiyal cilt tutulumu da bildirilmiştir. Orbitadaki malformasyon, proptozise, 3, 4 ve 6. kranial sinir felçlerine neden olabilir. Fundus görünümü tipiktir.

FFA'da normal fundusa kıyasla sayısı artmış, genişlemiş, kıvrımlı damarların hızlı dolumu gözlenir. Damarlar floresein sızdırmazlar. Retinadaki vasküler lezyonlar için tedavi gerekmez. Retinada ödem gelişen hastalarda fotokoagülasyon tedavisi tartışmalıdır.

Yaptığımız literatür taramasında, Türkiye'den daha önce, gözde veya göz dışı herhangi bir organ veya dokuda ek patoloji veya komplikasyonun eşlik etmediği, makulayı tutan, retinal rasemöz hemanjiom olgusunun bildirilmediğini gördük. Yenice ve arkadaşları, retinal hemanjiomlarla ilgili yazdıkları derlemede, kendi kliniklerinde, takip ettikleri makulaya uzanan damarların olmadığı bir olgunun resmini göstermişler ancak olgu hakkında ayrıntılı bilgi vermemişlerdir.<sup>5</sup>

Retinal rasemöz hemanjiom, konjenital bir hastalıktır. Nadir görülür. Göz ile ilgili çeşitli patojilere sebebiyet verebilir veya komplike olabilir. Göz dışı bazı organ veya dokularda benzer patojilerle birliktelik gösterebilir. Rasemöz hemanjiomlu olgular, gerek göz içi gerek göz dışı patolojiler ve komplikasyonlar açısından incelenmeli ve takip edilmez.

#### KAYNAKLAR/REFERENCES

1. Qin XJ, Huang C, Lai K. Retinal vein occlusion in retinal racemose hemangioma: a case report and literature review of ocular complications in this rare retinal vascular disorder. BMC Ophthalmol 2014;14:101.
2. Goh D, Malik N N, Gilvarry A. Retinal racemose hemangioma directly communicating with an intramuscular facial cavernous haemangioma. Br J Ophthalmol 2004;88:840-2.
3. Eskandari M, Ardabili BR, Javazade A. Rasemose hemangioma type 2: the first case report from Middle East. Int Ophthalmol 2013;33:95-7.
4. Stopa M. Racemose hemangioma of the retina. Case Rep Clin Pract Rev 2002;3:257-9.
5. Yenice Ö, Çakır S. Retina hemanjiomları. Ret-Vit 2005;13:239-45.
6. Gündüz AK. Diğer çocukluk çağı retina tümörleri. T Klin J Ophthalmol-Special Topics 2011;4:56-63.
7. Singh AD, Rundle PA, Rennie I. Retinal vascular tumors. Ophthalmol Clin North Am 2005;18:167-76.
8. Papageorgiou KI, Ghazi-Nouri SM, Andreou PS. Vitreous and subretinal hemorrhage: an unusual complication of retinal racemose haemangioma. Clin Experiment Ophthalmol 2006;34:176-7.
9. Panagiotidis D, Karagiannis D, Tsoumpris I. Spontaneous development of macular ischemia in a case of racemose hemangioma. Clin Ophthalmol 2011;5:931-2.