

Subhyaloid Hemoraji Tedavisinde Nd. Yag Laser

Ayten BİRİYILMAZ¹, Merih ÖNOL², Meral OR²,
Berati HASANREİSOĞLU².

ÖZET

Valsalva retinopati, hipertansif retinopati ve Terson sendromu sonucu premaküler subhyaloid hemoraji, diğer adıyla internal limitan membran hemorajik dekolmanı gelişen üç olguya Gazi Üniversitesi Tıp Fakültesi Göz Hastalıkları Ana Bilim Dalında Nd-YAG laser posterior subhyaloidotomi uygulanmıştır.

Bu işlem transkorneal yolla Peyman 25mm Wide Field YAG laser lensi yardımıyla, Zeiss Visulas Q Switched Nd-YAG laser kullanılarak gerçekleştirilmiştir. uygulanan enerji düzeyi 4.85-6.12 mj, atım sayısı 1-4 arasındadır. Uygulama sonrası hemoraji hızla vitreusa boşalmış ve hastaların görme keskinliği ışık hissi düzeyinden dramatik olarak 0.6-0.8'e çıkmıştır.

Uygulama sırasında herhangi bir komplikasyon görülmemiş ve uzun süreli takiplerde görme keskinliklerinde azalma izlenmemiştir.

Anahtar Kelimeler: Premaküler suphyaloid hemoraji, Nd-YAG laser

SUMMARY

Nd-YAG LASER IN SUBHYALOİD HEMORRHAGE THERAPHY

Nd-YAG laser posterior subhyaloidotomy is applied to three eyes of premacular subhyaloid hemorrhage (i.e hemorrhagic detachment of the internal limiting membrane) due to valsalva retinopathy, hypertensive retinopathy, Terson syndrome at Gazi University Ophthalmology Department.

This process has been realised by means of Peyman 25mm Wide Field YAG laser lens using Zeiss Visulas Q Switched ND-YAG laser. Applied energy level was 4.85-6.12mj, pulse number was between 1-4. After application hemorrhage drained very rapidly into vitreous cavity and visual acuity of the patients increased to 0.6-0.8 from perception of light.

During the application no complication has been observed and, the visual acuities almost remained the same in the long term observations. *Ret-vit 1997;5:130-133*

Anahtar Kelimeler : Premacular subhyaloid hemorrhage, Nd-YAG laser

Subhyaloid hemoraji, genellikle zaman içinde kendiliğinden absorbe olabilen iyi huylu bir durumdur. Sıklıkla valsalva manevrası ile görülebildiği gibi hipertansif, diabetik retinopati gibi retina vasküler hastalıklarında da görülebilir.

Glottis kapalı iken, intratorasik veya intra-abdominal ani basınç artışı ile göz içi basıncında da artış ve yüzeysel retina kapillerinde yırtılma sonucunda, vitreus kanaması ile beraber oluşan subhyaloid hemorajiler, valsalva retinopatisi olarak adlandırılır¹. Bunun yanında spontan veya travmatik subaraknoid veya subdural kanaması olan hastaların %20'sinde juxtapapiller veya maküler bölgede yerleşim gös-

teren subhyaloid hemorajiler de Terson sendromunun bir bulgusu olarak karşımıza çıkmaktadır.^{1,2}

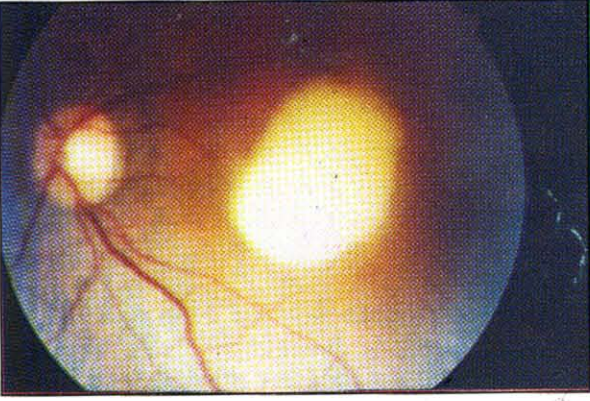GEREÇ VE YÖNTEM

İnternal limitan membran hemorajik dekolmanı gelişen üç olguya Gazi Üniversitesi Tıp Fakültesi Göz Hastalıkları Ana Bilim Dalında transkorneal yolla Nd-YAG laser posterior hyaloidotomi uygulanmıştır. Arka hyloid arkasındaki, hemorajinin hızla vitreus kavisine boşaldığı izlenmiştir.

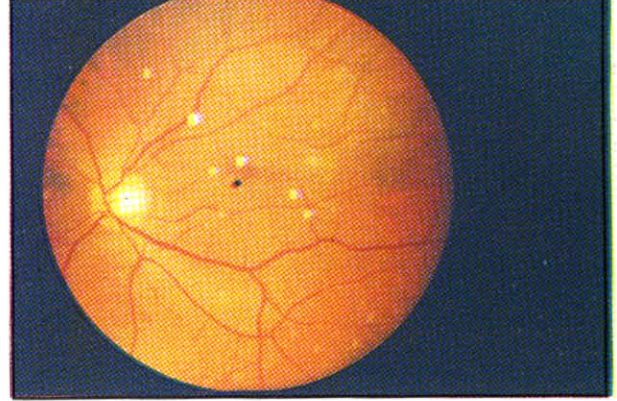
OLGU 1

39 yaşında erkek hasta Nisan 1995 tarihinde sağ gözde görme kaybı şikayeti ile başvurmuş ve 2 yıl önce trafik kazası geçirdiği ve 22 gün komada kaldığı öğrenilmiştir. Yapılan

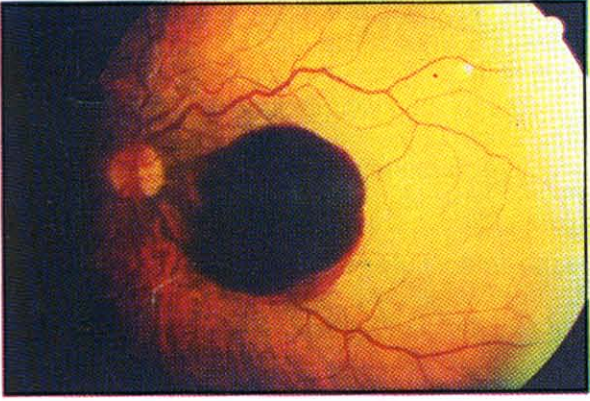
1.Arş Gör. Gazi Üni. Tıp Fak. Göz Hast. ABD
2.Prof. Dr. Gazi Üni. Tıp Fak. Göz Hast. ABD.



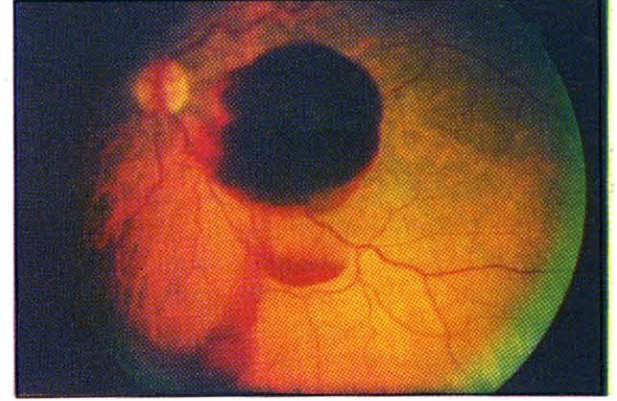
Resim 1. Terson sendromlu olgunun laser uygulaması öncesi görünümü



Resim 2. Aynı olgunun 6 ay sonraki fundus görünümü



Resim 3. Makular bölgeyi örten hemorajik membranın uygulama öncesi görünümü.



Resim 4. Laser sonrası hemorajinin dakikalar içinde vitreye boşalmasının görünümü.

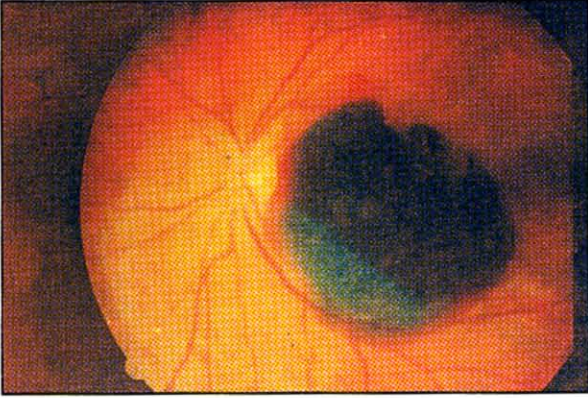muayenesinde; görme keskinliği sağ gözde ışık hissi düzeyinde sol gözde 20/20 olarak saptanmış, fundus muayenesinde premaküler bölgede makulayı örten (tipik olarak Terson sendromunun hemorajik kubbe membranı ile uyumlu) membran yapısı izlenmiştir (Şekil 1). Pupiller dilatasyonu takiben, Peyman 25 mm Wide Field YAG laser lensi kullanılarak membran alt kenara yakın bir bölgeden 1 atım 4.85mj enerji ile açılmış, pü görünümünde beyaz gri renkli hemoraji sekeli sıvı hızla vitreusa boşalmıştır. Uygulamadan 1 saat sonra yapılan fundus muayenesinde hemorajinin hemen hemen tümüyle çekilmiş olduğu izlenmiştir. 3 gün sonraki kontrolünde görme keskinliği 0.6 düzeyinde ve kubbe membranının tümüyle çözülmüş olduğu saptanmış, 6 ay sonra ise görme keskinliğinin yine 0.6 düzeyini koruduğu ve fundusun tamamıyla doğal görünümde olduğu izlenmiştir (Şekil 2).

OLGU 2

2 ay önce trafik kazası geçiren ve sağ gözünde 2 aydır görme kaybı nedeniyle PPV için sevk edilen 38 yaşında erkek hastanın yapılan muayenesinde, görme keskinliği sağ gözde ışık hissi düzeyinde olup sol gözde 20/20 olarak saptanmış, fundoskopik incelemede; sağda maküler bölgeyi tamamen örten subhyaloid hemoraji izlenmiştir (Şekil 3). Hemorajik membran, alt kenara yakın bir bölgeden 5.30 mj enerji uygulanarak, 1'er artım laser ile iki noktadan açılmış ve hemorajinin vitreye boşalması sağlanmıştır (Şekil 4). 1 gün sonraki kontrolünde görme keskinliği; 0.2, 3 gün sonra ise tashihle 0.8 düzeyinde saptanmış olup, yeni bir hemoraji ya da komplikasyon izlenmemiştir.

OLGU 3

55 yaşında hipertansif kadın hasta 1 ay önce sol gözde ani görme kaybı şikayetiyle başvurmuş ve yapılan muayenesinde görme kes-



Resim 5. 3 nolu olgunun uygulama öncesi fundus görünümü

kinliği sağ gözde 20/20 sol gözde ışık hissi düzeyinde saptanmıştır.

Fundoskopik incelemede, sağ gözde hipertansif damar değişiklikleri, sol gözde ise tüm makulayı örten subhyaloid hemoraji izlenmiştir (Şekil 5). Hemoraji alanının alt kenarına yakın 1.82-6.12 mj arasında 4 atım Nd YAG laser uygulaması ile membran açılmış, hemoraji hızla vitreusa boşalmıştır. Bir kaç saat sonra yapılan muayenesinde görme keskinliği 0.1 1 gün sonra ise 0.7 düzeyinde saptanmıştır. Altta vitrede ve maküler bölgede minimal hemoraji izlenirken, 10 ay sonraki kontrolde görme keskinliği 0.9 düzeyinde olup hipertansif değişiklikler dışında fundus tamamiyle doğal görünümündedir.

TARTIŞMA

Nd-YAG laser; intraoküler lens implantasyonları sonrası arka kapsül insizyonu, periferik iridektomi gibi ön segment uygulamaları sık olan, ancak sickle cell ve PDR gibi proliferatif retinal vasküler hastalıklarda itina ile seçilmiş vakalarda vitreoretinal traksiyona neden olan bantların kesilmesinde, vitreolizis ve posterior hyaloidotomi gibi nadir endikasyonlarda arka segmentte de kullanabileceğimiz bir tekniktir.³ Uygulaması kolaydır. Ancak özellikle arka segment uygulamaları sırasında retinokoroidal hemoraji, RPE hasarı, vitreus hemorajisi nadi- ren de retinal delik gibi komplikasyonlar gelişebileceğinden dikkatli olunması gerekmektedir.⁴

Nd-YAG laser endikasyonları arasında yer alan subhyaloid hemorajiler, Terson sendromunda genellikle juxtapapiller ve maküler alanda izlenir. Hemorajinin spontan absorpsiyonu aylar alabilir. RPE ve makula değişiklikle-

rine yol açabilir.²

Gazi Üniversitesi Tıp Fakültesi Göz Hastalıkları kliniğinde internal limitan membran hemorajik dekolmanı gelişen 3 olguya transkorneal yolla Peyman 25 mm Wide Fiedel YAG laser lensi yardımıyla Zeiss Visulas Q Switched Nd YAG laser kullanılarak posterior subhyaloidotomi uygulanmıştır. Uygulanan enerji düzeyi 4.85-6.12 mj atım sayısı 1-4 arasındadır. Uygulama sonrası hemoraji hızla vitreye boşalmış ve hastaların görme keskinliği ışık hissiden dramatik olarak 0.6-0.8' e çıkmıştır. Yeni bir hemoraji ya da komplikasyon izlenmemiştir. Bu konuda yapılan çalışmalarda vaka sayıları ve ortalama enerji düzeyleri şöyle özetlenebilir.

Gabel ve arkadaşları 3 olguda 3.6-50 mj, Kaynak ve ark. 2 olguda 5.53-9.8 mj, Raymond ve ark. 7 olguda 2.1-11.5 mj, (4 olgu PDR, 3 olgu makroanevrizma olmak üzere), Tuna ve ark. 2 olguda 7.7-8.1 mj, Nd-YAG Laser uygulamışlar, Kaynak ve arkadaşlarının bir olgusunda maküler bölgede allta yatan kroid neovasküler mebran nedeniyle görme keskinliğinde belirgin bir iyileşme izlenmezken, diğer sergilerde dramatik bir düzelme izlenmiş ve yapılan kontroller sonrasında hastaların görme keskinlikleri 20/40-20/20 arasında bildirilmiştir.^{5,8}

SONUÇ

Subhyaloid hemorajilerde hemorajinin spontan absorpsiyon aylar alabildiğinden, görme keskinliğinin hızla düzeltilmesi amacıyla uygulanan Nd-YAG laser uygulaması oldukça kolay, görme sonuçları yüz güldürücü ve komplikasyonları minimal olan bir tekniktir

KAYNAKLAR

1. Dugel UP, Ober RR: Posterior segment manifestations of ocular blunt trauma: İndirect ocular injury. In Ryan SJ, Lewis H: Medical and surgical Retina. The CV Mosby Co St Louis, 1994; 41: 494-7.
2. Hasanreisoglu B, Or M, Onol M. Terson's syndrome. Asia Pasific J.Ophthalmol. 1993, 5-2.
3. Frankhauser F, Kwasniewska S and Zype E : Vitreolysis with the Q Switched Laser Arch. Ophthalmol. 1985; 103: 1166.
4. Lee M. Jampol, M.D, Morton F. Goldberg. Retinal damage from A-Q Switched YAG Laser. Am. J. Ophthalmol. 1983; 96: 326-329.
5. Gabel VP, Bringruber R, Gunther H. Nd-YAG photodisruption of hemorrhagic detachment of the internal limiting membrane. Am. J. Ophthalmol. 1987; 107: 33-37.
6. Kynak S, Eryıldırım A, Kaynak T. Nd YAG Laser posterior hyaloidotomy in subhyaloid hemorrhage. Ophthalmic surgery 1994; 25(7): 474-6.
7. Raymond LA. Nd YAG laser of hemorrhagic detachment of the internal limiting membrane or subhyalo-

- di hemorrhage at the macula. Presented at the American Academy of Ophthalmology Annual meeting, Chicago, 1993.
8. Tuna T, Köklü G, Fırat E: Subhyaloid hemorajiye fotodistruptif Nd-YAG laser ile yeni bir yaklaşım.