

Epiretinal Membranlar

Serap KÖKSAL¹, Leyla ATMACA²

ÖZET

Makulada iç retina yüzeyinde, kırışıklığa neden olan epiretinal membranlar, 1930 yılından itibaren klinik olarak tanımlanmaktadır. Bu yazıda, epiretinal membranın etyopatogenezi, sınıflandırılması, klinik görünümü ve tedavisi tanımlanmıştır.

Anahtar kelimeler: Epiretinal membran, vitreoretinal cerrahi

SUMMARY

EPIRETINAL MEMBRANES

The wrinkling of the retinal surface by an epiretinal membranes in the macular region has been recognized clinically, since the 1930. In this article, etiopathogenesis, classification, clinical aspect and treatment of the epiretinal membranes are described. *Ret-vit 1994; 2:214-9*

Key Words: Epiretinal membranes, vitreoretinal surgery

Epiretinal membranlar genellikle kısmi ya da tam arka vitreus dekolmanı sonrasında iç retina yüzeyinde, özellikle maküla bölgesinde gelişerek retina değişikliğine neden olan damarsız, hücresel yarı saydam membranlardır. Bunlar epiretinal astrositik membran, preretinal vitreal membran, preretinal maküler fibrozis, selofan makülopati, yüzeyel kırışıklık retinopatisi, maküler pucker veya vitreoretinal yüzey anomalileri olarak isimlendirilmektedir.¹⁻⁵

Patogenez

Vitrektomi sonrasında, epiretinal membranın yapısal incelenmesi sonucu, epiretinal membran oluşumunda özellikle 4 ana tip hücre rol oynamaktadır.

Bunlar: fibröz astrositler, RPE hücreleri, fibrosit veya myofibrositler ve makrofajlardır. Epiretinal membran, bu hücrelerin proliferasyonu ve metaplazileri sonucunda, benzer görünüm ve fonksiyondaki hücrelere dönüşmesi, bunların ekstrasellüler materyal sekresyonu sonucunda gelişir.⁶⁻⁸

Retinal glial hücreler yada fibröz astrositler, optik sinir, fovea, ana retina damarları boyunca, internal limitan membranın (ILM) normalden ince olduğu yada vitreus traksiyonu, lattis dejenerasyonu, retina delik ve yırtıklarına bağlı ILM'nin devamlılığının bozulduğu durumlarda iç retina yüzeyine geçerler. RPE hücreleri ise, özellikle delik ve yırtık bölgelerinden, bazen vitreus tabanı ve lattis dejenerasyonundan iç retina ve vitreusa geçerler. Fakat bazı idiyopatik epiretinal membranlarda, RPE hücrelerinin sağlam retinadan içeri girdiklerinde gösterilmiştir.⁹

Geliş :9.8.1993

Kabul:12.2.1994

Y azışma: Ankara ÜTF Göz Hast ABD Cebeci Ankara

1 Ar Gör DrAnkara ÜTF Göz Hast ABD

2 Prof Dr Ankara ÜTF Göz Hast ABD

Epiretinal membranların sınıflandırılması (Gass)¹⁰⁻¹¹

Evre 0 (selofan makülopati): Retinanın iç yüzünde değişikliğe neden olmayan, ince saydam membran. Retina iç yüzeyinde ışık yansımaları şeklinde izlenir.

Evre 1 (yüzeyel kırışık retinopati): Kontraksiyon sonucunda, iç retina yüzeyinde, düzensiz kırışıklığa neden olan saydam membran. Retina kıvrımları yüzeyel ve ışınsal olarak uzanır. Sıklıkla beraberinde arka vitreus dekolmanı bulunur.

Evre 2 (maküler pucker): Altındaki retina damarlarını örten, yoğun opak membran ve tüm retina tabakalarında belirgin değişiklikler ile karakterizedir. Birlikte retina ödemi, yumuşak eksuda, küçük hemorajiler veya lokalize seröz retina dekolmanı bulunabilir. Çoğunda arka vitreus dekolmanı vardır.

Epiretinal membran oluşum nedenleri

1-İdiopatik olarak, sıklıkla yaşlılarda ve arka vitreus dekolmanı dışında normal olan gözlerde görülür.¹²

2-Retina damar hastalıkları (Diabet, hipertansiyon, ven tıkanıklığı, retinal anjiomalar ve telenjektaziler, afakik kistik maküla ödemi)

3-Göz ameliyatları sonrası, özellikle başarılı dekolman cerrahisini takiben %3 ile %8, dekolmansız akut retina yırtıklarının tedavisinden sonra ise %6 oranında görüldüğü bildirilmiştir. Ayrıca ağır krio uygulamasının, RPE hücrelerinin vitreusa geçişini arttırdığı gösterilmiştir.¹³⁻¹⁵

4-Vitreus hemorajisine neden olan künt ve perforan travmalar

5-Vitreusun inflamatuvar hastalıkları, Maküla delikleri

6-Intraoküler tümörler, hamartomlar

7-Işık koagülasyonu sonrasında epiretinal membran gelişebilir.

Epidemioloji

Epiretinal membranların görülme sıklığı yaşla artar, özellikle 50 yaşın üzerinde siktir.

Kadınlarda erkeklere oranla daha çok görülür. Genellikle tek taraflıdır, %10 ile %30 olguda bilateral olarak izlenmiştir. İdiopatik epiretinal membranların %75 ile %93'ünde birlikte arka vitreus dekolmanı (AVD) bulunur. Epiretinal membran gelişmesinde, AVD'nin önemli rolü vardır.^{1,2,16} AVD;

-retina yırtıklarına neden olarak, RPE hücrelerinin vitreusa geçmesine sebep olabilir.

-arka kutupta ILM'da harabiyete yol açabilir

-vitreus hemorajisi yada intraoküler inflamasyona sebep olarak, hücresel proliferasyonun artmasına neden olabilir.

KLİNİK BULGULAR

İdiopatik epiretinal membranlar, genellikle belirgin klinik bulgulara neden olmazlar. Hastaların çoğu semptomsuzdur. Ayrıca membran gelişimi yavaş olduğundan hastalığın tam olarak başlangıç zamanının tayini güçtür. Görme kaybı ve metamorfopsi en önemli bulgulardır. Nadiren diplopi, santral fotopsi, makropsi görülebilir. Epiretinal membran, çeşitli mekanizmalar ile görme kaybı ve metamorfopsiye neden olabilir.¹⁷ Epiretinal membran;

-maküla üzerini kaplayarak, makülada bozulmaya neden olabilir

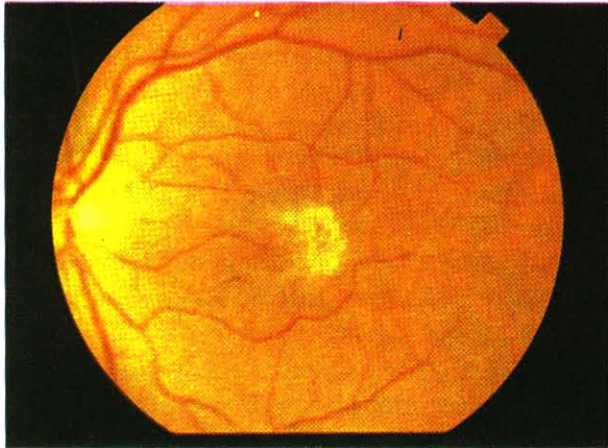
-arka kutupta sığ traksiyonel dekolmana yol açabilir

-aksoplazmik akımın tıkanmasına neden olabilir

Görmenin etkilenmesi, olgularda farklılık gösterir. Genellikle idiopatik epiretinal membranlarda, görmeler daha az etkilenir. Bir çalışmada; idiopatik epiretinal membranlarda görme %55-65 inde 0.7 yada daha iyi, %75-85 inde 0.3 yada daha iyi, %2 sinde ise 0.1 den daha azdır. Retina dekolmanı sonucu oluşan epiretinal membranlarda ise, görme sonuçları daha kötüdür. Bir çalışmada, görme yalnızca %7 sinde 0.3 yada daha fazla iken, %56 sında 0.1 den daha az olarak tespit edilmiştir.¹

KLİNİK GÖRÜNÜM

Membranı oluşturan hücrelerin proliferasyonuna bağlı olarak, klinik görünüm değişiklik gösterir. Birçoğu iç retina yüzeyinde anormal ışık refleksi veren, ince ve saydam membran olarak tespit edilir. Membran gelişiminin bu aşamada durması, klinik bulgulara neden olmayabilir. Bazılarında ise membran gelişiminin artması, kontraksiyonu ve retinal yüzeyine tanjansiyel traksiyon sonucunda, membran kenarlarında retinada ışınsal kırışıklıklar ve damar kıvrımlarında artma olabilir. Bu aşamada membran, koyu gri-beyaz renkte olup, altındaki retina damarlarının görünümünü engeller (Res 1)



Res 1: Makülada epiretinal membran*

Membranın santral bölgesi maküla distalinde ise, kontraksiyon sonucunda foveal ektopiye neden olarak, diplopi şikayetini doğurur.¹⁸

Epiretinal membran üzerinde pigmentasyon, özellikle periferik retina yırtığı veya delikli dekolman ameliyatı öyküsü olanlarda, membran içinde fazla miktardaki RPE hücrelerine bağlıdır. Ayrıca travma, inflamatuvar hastalıklar veya uzun süreli traksiyon sonucu gelişen epiretinal membranlarda, RPE atrofi veya hipertrofi olabilir. RPE değişikliklerinin olması, postoperatif görmede kötü bir prognostik faktördür.^{19,20}

Sıklıkla idiopatik epiretinal membran ile

birlikte görülen vitreomaküler traksiyon, kısmi AVD sonucunda oluşur.²¹ Bu olgularda, görme kaybı ve kistik maküla ödemi gelişim şansı, tam oluşmuş AVD'na oranla daha fazladır. Ayrıca epiretinal membran sonucu gelişen traksiyon, aksoplazmik akımın durmasına neden olarak, membran altındaki iç retina tabakalarında yumuşak eksudalara sebep olabilir. Bu noktalara, özellikle ameliyat sırasında dikkat etmek gerekmektedir. Membranın soyulması sırasında, sinir tabakasında hasara neden olarak, retina deliklerine yol açılabilir. Bu yumuşak eksudalar, genellikle ameliyattan 48-72 saat sonra kaybolurlar. Ayrıca ciddi ve uzun süreden beri devam eden epiretinal membranlarda iç retina tabakalarına noktasal hemorajiler olabilir.

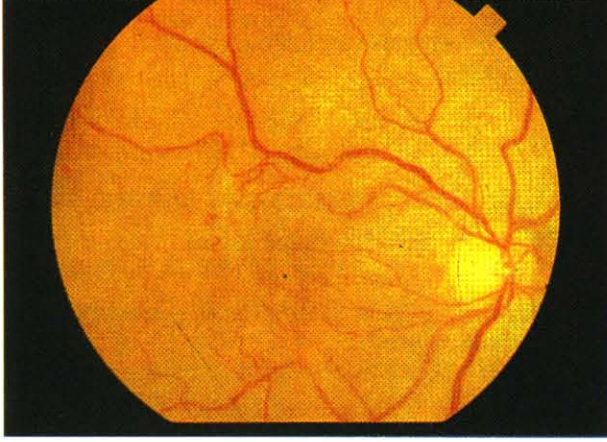
Bazı durumlarda, epiretinal membran ve alttaki iç limitan membranın kontraksiyonu sonucunda, iç retina tabakaları fovea merkezine doğru çekilerek, zımba ile delinmiş şekilde görüntü veren, yalancı delik (pseudohole) oluşabilir.

Genel olarak kronik üveit, ven dal tıkanıklığı, vitreus hemorajisi ve intraretinal ödem sonucu gelişen epiretinal membranlar, sıklıkla asemptomatiktir ve ince, saydam olarak izlenir. Bunlarda retina değişiklikleride sık görülmez. Bunlara karşın, özellikle retina dekolmanı sonucunda gelişen epiretinal membranlar, maküla üzerinde kalın, opak bir membran oluşturur. Ayrıca retina tabakalarında ve damarlarda düzensizliğe neden olur. Görme bunlarda oldukça fazla etkilenir.^{1,10}

Anjiyografi

Bir çok epiretinal membran olgusunda, FFA teşhiste oldukça önemli bir yer tutar.¹¹

Epiretinal membranlarda anjiyografi, membranın sebep olduğu kırışıklığın boyutlarını, damar kıvrımlarındaki artışı ve damarların maküla distaline doğru düzleşmelerini, foveal ektopiyi, vasküler sızıntı ve maküla ödemi, yalancı ve gerçek maküla deliklerini gösterir (Res 2a-b). Ayrıca ven tıkanıklığına neden olan hastalıklar sonucu gelişen maküler iskemi ve subretinal neovaskülarizasyonu elimine eder.



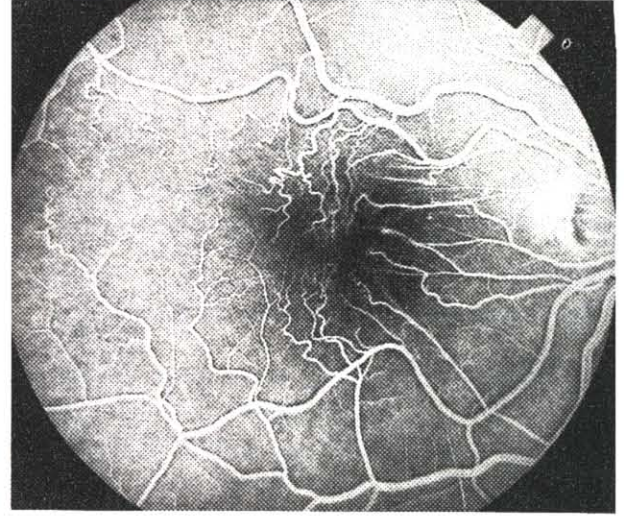
Res 2a: Epiretinal membranlarda damar kıvrımlarında artış*

Klinik seyir

Epiretinal membranların çoğu, başlangıçtaki gelişme ve kontraksiyon aşamasından sonra, oldukça sabit bir seyir gösterir. %80 den fazla olguda görme düzelir yada aynı seviyede kalır. Çok az hastada (%10) ise görmede zamanla azalma olabilir. Yaklaşık %1 olguda ise, epiretinal membranda spontan ayrılma olur ve görme artar.^{1,2}

TEDAVİ

Hafif olgularda tedavi endikasyonu yoktur. Vitreoretinal cerrahi, belirgin bir retina değişikliği ile birlikte, ciddi görme kaybı ve/veya metamorfopsi olan gözlerde uygulanabilir. Vitreus cerrahisi, görme keskinliği 0.2 yada daha az olan, kalın ve kısa sürede oluşmuş epiretinal membranlarda tercih edilir. Ameliyat membran oluşumundan yaklaşık 3 ay geçtikten sonra, görmenin ve membranın belirli bir durgunluğa eriştiğinde önerilir. Bu süre sonucunda, membranı oluşturan hücrelerin proliferasyonu durmuş olacağından, postoperatif anormal dokunun yenileme şansı azalacaktır.^{2,22} Cerrahi olarak epiretinal membranların ayrılması, ilk olarak 1878 yılında Machemer tarafından tanımlanmıştır. Vitreoretinal cerrahi; santral vitreus ve dekole arka vitreusun temizlenmesi, antero-posterior ve tanjansiyel traksiyonların ayrılması ve membranların retinaya zarar vermeden soyulmasını içerir.²³⁻²⁵



Res 2b: Aynı olgunun anjiyografisi*

Cerrahinin başarısı ve görmenin düzelmesi bazı faktörlere bağlıdır.

-Epiretinal membranın karakteri (membranın kalınlığı ve alttaki retina ile olan ilişkisi)

-Makülada RPE değişikliği ve ciddi maküla düzensizliğinin süresi

-Ameliyat öncesinde kistik maküla ödeminin olması

-Cerrahi travma derecesine bağlı olarak postoperatif görme değişir. Tüm bunların olmadığı durumlarda bile, postoperatif görme genellikle 0.7 ile 0.3 arasındadır. Bu neden ile vitreus cerrahisi, görme keskinliğinin 0.2 yada daha az olduğu ve ciddi maküla hasarının olmadığı olgularda tercih edilmelidir.^{26,27}

Vitreus cerrahisi ile , olguların ortalama %83 ünde görmede artış sağlanabilir. Yaklaşık %32 sinde ameliyat sonrası görme keskinliği 0.5 yada daha iyi olabilir.

Yapılan çalışmalar karşılaştırılırsa; idiopatik epiretinal membranlarda, vitrektomi sonrası görme artışı (2 yada daha fazla Snellen çizgisi)

	Göz sayısı	Görmede artma
Margherio ve ark	184	%82
McDonald ve ark	33	%78
Poliner ve ark	61	%86
deBustros ve ark	70	%87

Retina dekolmanı sonrasında maküler pucker gelişen olguların, vitrektomi sonrası görmelerinde artış ise:

	Göz sayısı	Görmede artma
Shea	14	%100
deBustros ve ark	119	%87
Poliner ve ark	27	%63

Ayrıca son yıllarda, maküler epiretinal membranların tedavisinde Nd-Yag laser de kullanılmıştır. Bu tedavi özellikle belirgin vitreoretinal bağlantısı bulunan, kısmi ayrılmış vitreus dekolmanı ile birlikte olan epiretinal membranlarda sınırlıdır. Bir çalışmada, üzerinde çalışılan 3 olguda görme artmış, metamorfopsi düzelmiştir. Fakat bunun etkisini göstermek için, daha birçok klinik ve deneysel araştırma gerekmektedir.²⁸

Vitreoretinal cerrahi komplikasyonları:

Ameliyata bağlı olarak %13 oranında komplikasyon gelişebilir.²⁹⁻³¹

1. İntraoperatif komplikasyonlar:

-Periferik retina yırtıkları: %4-6 oranında görülür. Skleraya krio ve intraoküler gaz ile tedavi edilir. Gerekirse lokal skleral çökertme yapılabilir.

-Arka kutup yırtıkları: Daha nadir görülür. Trans-vitreol ışık koagülasyonu ve intraoküler gaz ile tedavi edilir.

-Kanamalar: Genellikle membranın soyulduğu yerlerde, yüzeyel peteşi şeklinde kanama olabilir. Kendiliğinden durur, devam ettiği durumlarda göz içi basıncını arttırarak kontrol altına alınır. Gerekirse intraoküler diatermi uygulanabilir.

2. Postoperatif komplikasyonlar:

-Periferik yırtıklı retina dekolmanı: %3-6 oranında görülür.

-Erken dönemde oluşanlar: İlk 4 hafta içinde ortaya çıkan ve ameliyat sırasında oluşan yırtıklardır.

-Geç dönemde oluşanlar: Ameliyattan 2 ila

3 ay sonra ortaya çıkan yeni oluşmuş yırtıklardır.

Her iki durumda retina, skleral çökertme ile yatıştırılır.

-Lenste nükleer skleroz: %34 oranında görülür. Sebebi tam olarak bilinmemektedir.

-Epiretinal membranın tekrarı: %0-5 arasında rastlanır.

*Resimler orjinal olup Dr. L. Atmaca'nın özel arşivinden alınmıştır.

KAYNAKLAR

- McDonald HR, Schatz H: Intraduction to epiretinal membranes. In Ryan SJ, Schachat AP, Murphy RP, Patz A eds. Retina The CV Mosby Co, St Louis 1989 Vol 2; p:789
- Michels RG: Macular pucker. In Ryan SJ, Glaser BM, Michels RG eds. Retina The CV Mosby Co, St Louis 1989 Vol 3; p:419
- Kanski JJ: Clinical ophthalmology. Toppan Printing Co, Hong Kong 1989; p:361
- Başar D, Türker D, Öngör E, Gücükoğlu A, Soyulu T ve ark.: Makula kırışıklıkları. TOD XII. Ulus Kong Bülteni 1980; s:78
- Peksayar G: Vitreoretinal yüzey patolojileri T Oft Gaz 1989; 19:156
- Clarkson JG, Green WR, Masef D: A histopathologic review of 168 cases of preretinal membrane. Am J Ophthalmol 1977; 84:1
- Lindsey PS, Michels RG, Luckenbach Green WR: Ultrastructure of epiretinal membrane causing retinal starfold. Ophthalmology 1983; 90:578
- Smiddy WA, Michels RG, Green WR: Morphology, pathology and surgery of idiopathic vitreoretinal macular disorders. Retina 1990; 10:288
- Wallow IHL, Miller SA: Preretinal membrane by retinal pigment epithelium. Arch Ophthalmol 1978; 96:1643
- Gass JDM: Stereoscopic atlas of macular diseases: diagnosis and treatment. The CV Mosby Co. St Louis 1987; p:671
- Özmert E: Vitreus ve vitreoretinal yüzey bozukluklarına bağlı makula hastalıkları. Oftalmoloji 1992; 1:304
- Sidd RJ, Fine SL, Owens SL, Patz A: Idiopathic preretinal gliosis. Am J Ophthalmol 1982; 94:44
- Hagler WS, Aturaliya U: Macular pucker after retinal detachment surgery. Br J Ophthalmol 1971; 55:451

14. Ensari G, Aslan BS, Duman S, Kasım R: Afakik retina dekolmanlarında epiretinal membran. TOD XXIV. Ulus Kong Bült. İ. Günalp ve ark. eds. Yıldırım ofset basm. Ankara 1990; Cilt I, s: 152-4
15. Vemua A, Ideta H, Nagasaki H, Morita H, Ito K: Macular pucker after retinal detachment surgery. *Ophthalm Surg* 1992; 23:116
16. Ertürk H: Preretinal traksiyonel membran ve bandları. AÜTF Göz Kli Yıl. 1977; 29:216
17. deBustros S, Rice TA, Michels RG, Thompson JI, Marcus S, Glaser BM: Vitrectomy for macular pucker. *Arch Ophthalmol* 1988; 106:758
18. Wise GN: Clinical features of idiopathic preretinal macular fibrosis. *Am J Ophthalmol* 1979; 88:349
19. Robertson DM, Buettner H: Pigmented preretinal membranes. *Am J Ophthalmol* 1977; 83:824
20. Laqua H: Pigmented macular pucker. *Am J Ophthalmol* 1978; 86:65
21. Smiddy WE, Michels RG, Glaser BM et al: Vitrectomy for macular traction caused by incomplete vitreous seperation. *Arch Ophthalmol* 1988; 106:624
22. Chopdar A: Management of difficult retinal detachment particularly with vitreoretinopathy and preretinal membrane. TOD XXII Ulus Kong Bülteni 1988 Ürgüp ÖK Doğan, S Okudan, F Özkan eds. Cilt II; s:946
23. Poliner LS, Olk RJ, Grand MG, Escoffrey RF, Okun E, Boniuk I: Surgical management of pre-macular fibroplasia. *Arch Ophthalmol* 1988; 106:761
24. deBustros S, Thompson JI, Michels RG, Rice TA, Glaser BM: Vitrectomy for idiopathic epiretinal membranes causing macular pucker. *Br J Ophthalmol* 1988; 72:692
25. Aras C, Öncel M, Erçikan C: Maküler pucker tedavisinde vitreus cerrahisi TOD XXV. Ulus Kong Bült İstanbul 1991; Cilt III; s:27
26. Pesin SR, Olk RJ, Grand MG et al: Vitrectomy for pre-macular fibroplasia. *Ophthalmology* 1991; 98:1110
27. Michels RG: Vitrectomy for macular pucker. *Ophthalmology* 1984; 91:1384
28. Tassignon MJ, Brihaye M, Stempels N: Nd- Yag laser treatment in preretinal macular fibrosis. *Graefe's Arch Clin Exp Ophthalmol* 1987; 225:315
29. Karagül S: Vitrektomi ameliyatları sorun ve komplikasyonlarımız. TOD XXIV. Ulus Kong Bült. İ. Günalp ve ark. eds. Yıldırım ofset basm. Ankara 1990; Cilt I, s: 107
30. Pesin SR, Olk RJ: Incidence and management of complications associated with pars plana vitrectomy for pre-macular fibroplasia. *Int Ophthalmol Clin* 1992; 32:95
31. deBustros S, Thompson JT, Michels RG: Nuclear sclerosis after vitrectomy for idiopathic epiretinal membranes. *Am J Ophthalmol* 1988; 105:160