

## Retina Ven Tıkanıklıklarında Tanı ve Klinik Bulgular\*

Leyla ATMACA<sup>1</sup>, Ömür UÇAKHAN ÇİFTÇİ<sup>2</sup>  
Figen BATIOĞLU<sup>3</sup>

### ÖZET :

Retina ven tıkanıklıkları özellikle orta yaşlı ve yaşlı kişilerde sık rastlanılan retina damar hastalığıdır. Tıkanıklık tüm venöz sistemi veya santral retina veninin bir dalını etkileyebilir. Fundus muayenesinde etkilenen retina veninde genişleme ve kıvrım artışı ile birlikte retina kanamaları ve yumuşak eksudaların varlığı tipik ve tanı için genellikle yeterlidir. Ancak hafif tıkanıklıklar ve geç formlar diğer retina hastalıklarıyla karışabilir. Bu makalede retina ven tıkanıklıklarının klinik özellikleri ve doğal seyri detaylı olarak anlatılmış, tanı yöntemleri incelenmiştir.

**ANAHTAR KELİMELER :** Retina ven tıkanıklıkları, santral retina ven tıkanıklığı, retina ven dal tıkanıklığı, hemisantral retina ven tıkanıklığı

### SUMMARY

#### CLINICAL CHARACTERISTICS AND DIAGNOSTIC PROCEDURES IN RETINAL VEIN OCCLUSION

Retinal vein occlusion is a common form of retinal vascular disease especially in middle-aged and elderly individuals. The pathology can involve the entire venous system or can be limited to a branch of the central retinal vein. The diagnosis is usually straightforward with the typical fundoscopic finding of retinal vein dilatation and tortuosity in association with retinal hemorrhages and cotton-wool exudates yet milder and late forms of the disease should be distinguished from other retinal disorders. In this report, the clinical characteristics of retinal vein occlusion is reviewed in detail with emphasis on the diagnostic procedures. Ret-vit 1995;3:343-53

**KEY WORDS :** Retinal venous occlusion, central retinal vein occlusion, branch retinal vein occlusion, hemicentral retinal vein occlusion.

### RETİNA VEN TIKANIKLIKLARINDA TANI VE KLİNİK BULGULAR

Retina ven tıkanıklıkları üç ana başlık altında incelenir :

1. Santral retina ven tıkanıklığı
2. Retina ven dal tıkanıklığı
3. Hemisantral retinal ven tıkanıklığı

#### SANTRAL RETİNA VEN TIKANIKLIĞI (SRVT) :

SRVT, fundus görünümü oldukça tipik ve dramatik olan bu nedenle genellikle tanınabilir problemlere yol açmayan bir retina damar hastalığıdır. Başlıca iki klinik forma ayrılarak ince-

lenmektedir. Bu ayırım ilk kez 1976' da SS Hayreh tarafından "venöz staz retinopati" ve "hemorajik retinopati" adı altında yapılmış, daha sonra birçok otör özellikle fundus florescein anjiyografi (FFA) de retina kapiller perfüzyonunun durumuna göre aynı formlar için "parsiyel/total", "perfüze/nonperfüze", "noniskemik santral retinal ven tıkanıklığı" terimlerini kullanmışlardır. Bu ayırımın yapılmasında FFA en yararlı yöntemse de tek kriter olarak güvenilir değildir ve birlikte görme keskinliği, afferent pupil defektinin derecesi, oftalmoskopi bulguları, elektroretinografi / elektrookülografi anomalilerinin de değerlendirilmesi gerekir<sup>1-5</sup>

#### Semptomlar :

En sık başvuru şikayeti, santral görmeye ani düşüştür. Daha nadiren hastalar görmeye birkaç saniye süren ve tamamen düzelen geçici görme

\*TOD XXIX Ulusal Oftalmoloji Kongresinde sunulmuştur. (Resimler orjinal olup, Prof. Dr. Leyla ATMACA'nın özel arşivinden alınmıştır.)

Yazışma : Prof. Dr. Leyla ATMACA

G.M.K. Bulvarı 2362 Maltape-ANKARA

1. Prof. Dr. Ankara Göz Hast. ABD

2. Uzm. Dr. Gazi Üniversitesi Sağlık Kültür Spor Dairesi

3. Öğr. Gör. Ankara Göz Hast. ABD

kayıplarından şikayet edebilir. Bu semptomlar günler, aylar içinde tekrarlayabilir ve ardından görme düşer veya tamamen normale döner. Nadiren hastaların ilk başvuru nedeni neovasküler glokoma bağlı ağrı ve görme kaybı da olabilir 1-2.

### Görme Keskinliği:

SRVT ile gelen bir olguda akut dönemde görme keskinliği el hareketleri ile 10/10 arası, uzun dönemde ise absöü 10/10 arası bir seviyede olabilir. İskemik tipte son görme çoğu olguda kalıcı maküla ödemi, diğer olgularda parafoveal kapiller nonperfüzyon veya yaygın maküla kanamasına bağlı kalıcı retina pigment epitel hasarına bağlı olarak 2/10 seviyesinde veya daha düşüktür. 1-2.

### Afferent Pupil Defekti:

SRVT olan gözlerde rölatif afferent pupil defektinin kantitatif ölçümünün retina iskemisinin derecesi ile ilgili olduğu saptanmış, ve diğer kriterlere göre noniskemik kabul edilen SRVT lerin %90 ında 0.3 log ünitesi veya daha düşük, iskemik SRVT lerin ise %91 inde 1.2 log ünitesi veya daha yüksek olduğu bildirilmiştir. 1,2,6-8.

### Göz içi Basıncı (GİB):


SRVT nın akut döneminde etkilenen gözde GİB, tipik olarak diğer göze göre hafifçe daha düşüktür. Bu fark zamanla azalır ve haftalar-aylar içinde eşitlenir. Geç dönemde ise açığı neovaskülarizasyonu ve neovasküler glokom (NVG) gelişen olgularda GİB yüksektir 1-2.

### Görme Alanı:

Her iki SRVT tipinde çeşitli görme alanı defekteri gelişirse de iskemik SRVT de noniskemik tipe göre santral ve periferik görme alanı defekteri daha siktir.1-2.

### Fundus Bulguları:

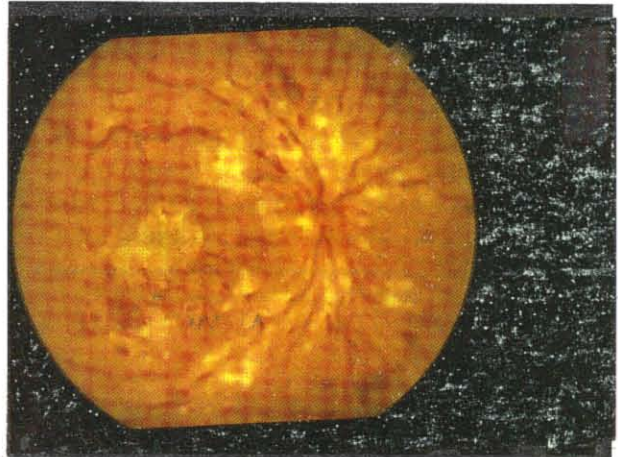
1) Noniskemik SRVT: Bu formda sant-



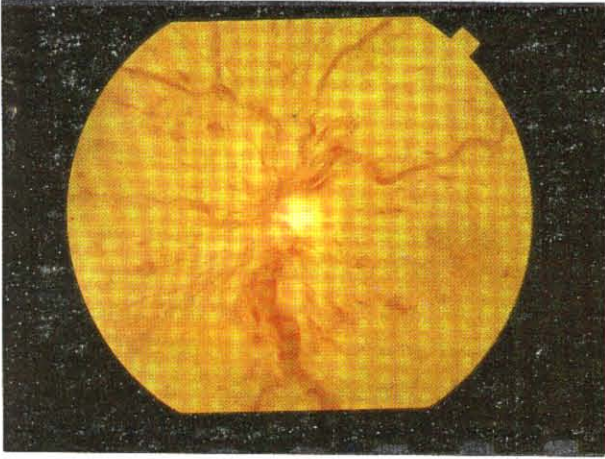
Resim 1. Noniskemik SRVT

ral retina veninin (SRV) tüm dallarında hafif genişleme ve kıvrım artışı, retinanın dört kadranına dağılmış şekilde, özellikle periferik retinayı etkileyen az sayıda nokta-leke ve ışınal tarzda kanama odakları izlenir. Diskte ve retinada hafif-orta derecede ödem vardır. (Res 1). Maküla etkilenmemiş veya ödemli olabilir. Kistoid ödem mevcutsa bu kistik boşluklarda kan göllenmesi izlenebilir. Genellikle pamuk yığını eksuda görülmez 1,3,12,13.

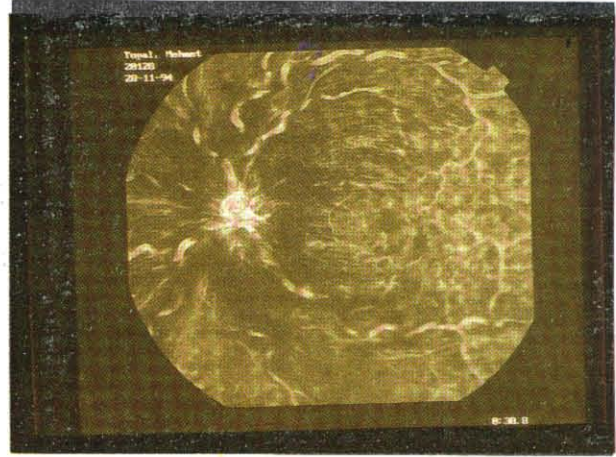
2) İskemik SRVT: Bu formda retina venlerinde belirgin genişleme ve kıvrım artışı, retinanın tüm kadranlarında yaygın nokta-leke ve ışınal tarzda kanama odakları mevcuttur. Retina ödemli ve kanamalar izlenir. Retina iskemisinin göstergesi olan pamuk yığını eksudalar yaygın olarak görülür 1- 3,12,13 (Res 2).



Resim 2. İskemik SRVT



Resim 3. Geç dönem SRVT




Resim 4. SRVT'de floresein anjiyografi görünümü.

Fundus bulgularında düzelme oldukça değişkendir. Retina kanamaları birkaç ayda sayıca azalır ve tamamen kaybolabilir, veya periferdeki kanamalar yıllarca kalabilir. Venlerdeki genişleme ve kıvrım artışı zamanla azalır ve belirgin kıliflanma gelişebilir. Orta-ciddi dereceli tıkanıklıklarda diskte kollateraller gelişebilir. Retinada mikrovasküler hasarı gösteren mikroanevrizmalar, maküla ödemi ve makülada pigment düzensizliği kalıcı olabilir (Res 3). İskemik SRVT de akut olaydan haftalar-aylar sonra disk ve retinada neovaskülarizasyon gelişebilir-3,12,13.

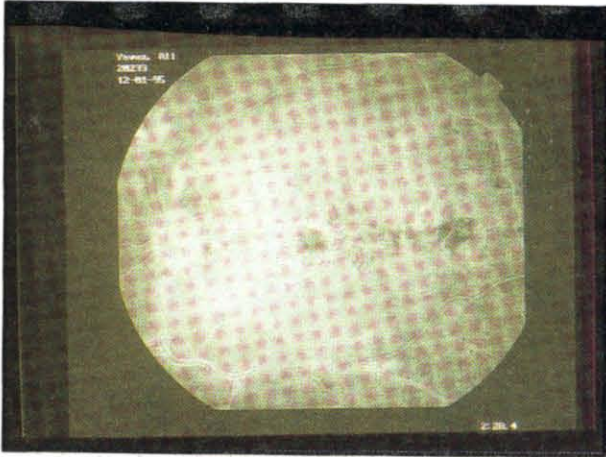
#### Fundus Floresein Anjiyografi (FFA):

FFA, SRVT ayırıcı tanısında, komplisyonların belirlenmesinde ve tedavi için hasta seçiminde yardımcı yöntemdir. SRVT'deki karakteristik FFA bulguları, damar çapındaki değişiklikler, anormal damar geçirgenliği ve retina kapillerindeki nonperfüzyon sonucudur (Res 4). Floresein enjeksiyonundan sonra retina arterlerinde floresein görünümü normal zamanda olabilir veya biraz gecikmiştir. Arter-ven geçiş zamanı tipik olarak uzamıştır. Bu sürenin 20 saniyeyi geçmesi, rubeosis iridis için artmış risk faktörü olarak retina ven duvarlarında boyanma görülür. Hem noniskemik, hem iskemik tipte kapiller endotelde kalıcı hasar, kronik olarak yüksek venöz basınç ve makülaya vitreus çekintisi nedeniyle yaygın retina ve maküla

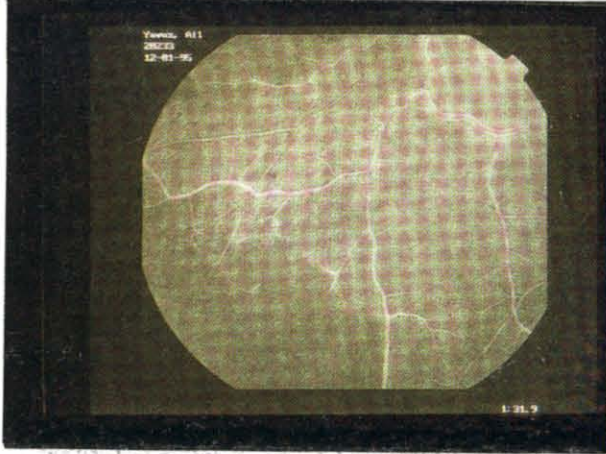


Resim 5/a . SRVT'de erken arter-ven safhası

ödemi gelişir. Bu ödem makülada yaygın veya kistik maküla ödemi (KMÖ) için tipik olan şekilde görülebilir (Res 5a,b). FFA, retina perfüzyonunun incelenmesinde ve SRVT'na bağlı komplikasyon gelişme riski olan gözlerin belirlenmesinde en yaygın kullanılan yöntemdir (Res 6). Yaygın kapiller tıkanıklığı olan gözler neovaskülarizasyon ve neovasküler glom (NVG) geliştirme açısından yüksek risk altındadır. Küçük nonperfüzyon alanları ise neovaskülarizasyon riskini etkilememekle birlikte, foveaya yakınsa görme prognozu açısından önemlidir. İyi bir son görme keskinliğinin sağlanabilmesi için sağlam bir perifoveal kapiller ağ gereklidir 1,2,4,5.



Resim 5/b. Aynı olgunun geç ven safhası. Ven duvarlarında boyanma, maküla ve çevresinde yaygın ödem, hipoksik alanlar



Resim 6 : SRVT'de periferik retinada iskemik alan

### Elektroretinografi (ERG)

### Elektrookülografi ( EOG )

Birçok çalışma, SRVT de ERG ve EOG anomalilerinin iskeminin diğer indeksleriyle iyi bir korelasyon gösterdiğini ve neovaskülarizasyon riski olan gözlerin saptanmasında özellikle ortam opasitesi nedeniyle FFA değerlendirmesi yapılamayan gözlerde faydalı olduğunu göstermiştir. 'b' dalgası yüksekliğinde azalma, b/a oranında azalma ve uzamış 'b' dalgası, iskemi gösteren parametreler olarak bildirilmiştir. 1,2,14,17.

### Renkli Doppler Ultrasonografi :

Baxter ve Williamson, yaptıkları pilot

çalışmada, SRVT olan gözlerde, SRV akım hızlarının hastaların etkilenmemiş gözlerindeki ve kontrol gurubu gözlerindeki göre anlamlı olarak daha düşük olduğunu bildirmişler, ayrıca bu düşüşün iskemik tipte, noniskemik tipe göre daha belirgin olduğunu göstermişlerdir<sup>18</sup>. Ülkemizde yapılan bir çalışmada ise Başmak ve ark. SRVT si olan gözlerle aynı olguların sağlam gözleri arasında akım hızları yönünden anlamlı bir farklılık görülmediğini bildirmişlerdir<sup>19</sup>.

### Indocyanine Green Videoanjiyografi

Shimizu, SRVT si olan gözlerde, indocyanine green videoanjiyografi ile damar geçirgenliğindeki değişiklikleri incelemiş, bu gözlerde, FFA' da floresein etkilenmiş damarlardan kolayca sızarken, indocyanine daha yüksek oranda plazma proteinlerine bağlandığından ve yüksek molekül ağırlığından dolayı ana damarlardan sızmadığını, ancak optik disk veya retina neovaskülarizasyonu varsa buralardan geç anjiyografik fazda sızıntı gösterdiğini bildirmiştir<sup>20</sup>.

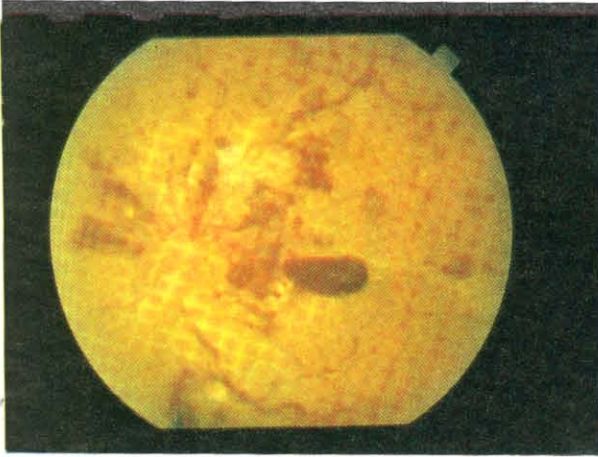
### Prognoz:

SRVT'de prognoz, tıkanıklığın parsiyel veya total olması ile direkt ilgilidir. Gelişebilecek komplikasyonlar ;

1) Maküla ödemi: Makülada ödem veya disfonksiyon, SRVT'si olan gözlerin hemen tümünde gelişir ve santral görme kaybının en önemli nedenlerindedir. Bazı gözlerde spontan iyileşme olurken, diğerlerinde, özellikle iskemik tipte, perifoveal kapiller veya retina pigment epitel (RPE) hasarı nedeniyle gelişen kistoid ödem kalıcı olabilir<sup>1,2,6,8</sup>.

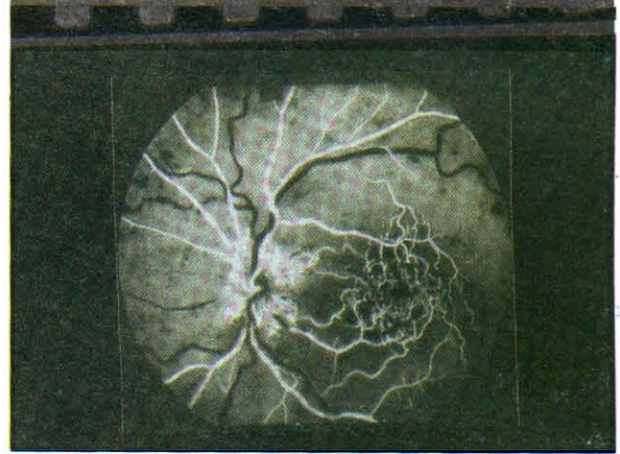
2) Kanama: Foveada kanama mevcutsa görme düşer (Res 7). Akut dönemde veya disk ve retina neovaskülarizasyonuna bağlı olarak geç dönemde vitreus kanaması görülebilir<sup>1,2</sup>.

3) İskemi: İskemi, retina kapillerinin tıkanması veya kapiller nonperfüzyon anlamına gelir. İskemi, foveal avasküler zonu çevreleyen kapilleri etkilerse görme dönüşümsüz olarak bozular. İskeminin kesin olarak bilinmeyen bir

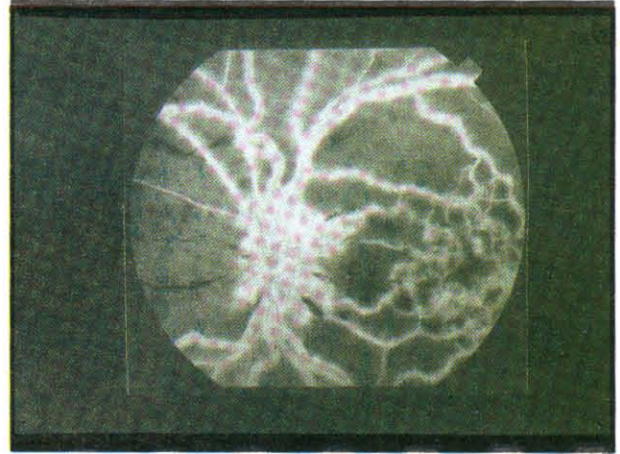


Resim 7. SRVT'de makülaya oturmuş kanama

mekanizmayla neovaskülarizasyon gelişimini uyardığı bilinmektedir. Genel olarak iskemi ne kadar yaygınlsa neovaskülarizasyon riskide o kadar yüksektir. İskemi, 5 disk-çapı (5DÇ) veya daha geniş kapiller nonperfüzyon alanı, ven duvarlarında sızıntı veya boyanma, retina veya ön segment neovaskülarizasyonu olarak tanımlanır (Res 8a,b). SRVT olgularının yaklaşık %64'ünün noniskemik, %36'sının iskemik olduğu bildirilmektedir.<sup>1,4-21-22</sup> İskemik alanı geniş olan gözlerin 2/3'ünden fazlasında en sık rubeosis iridis (Rİ) olmak üzere çeşitli neovasküler komplikasyonlar geliştiği bildirildiğinden, bu gözlerin yakın ve dikkatli takibi önerilmektedir. Başta noniskemik olan SRVT'lerin yaklaşık %10 (%5-20)'u özellikle ilk 2-3 ay içinde iskemik hale dönüşür. Bu ilerleyici formun başlangıçta düşük olan görme keskinliği, daha ciddi maküla ödemi, zamanla artan retina-içi kanamalar gibi bazı özellikleri iskemik SRVT için tipik olan özelliklere benzerlik gösterir. Kapiller nonperfüzyon ve pamuk yığını eksudaların olmaması veya çok az sayıda olması gibi diğer özellikleri ise noniskemik SRVT için tipik olan özelliklere benzerlik gösterir. Bu nedenle, başlangıçta görme keskinliği düşerek, orta-ciddi derecede maküla ödemi olan ancak çok az veya hiç retina kapiller nonperfüzyon göstermeyen olgular yakın takibe



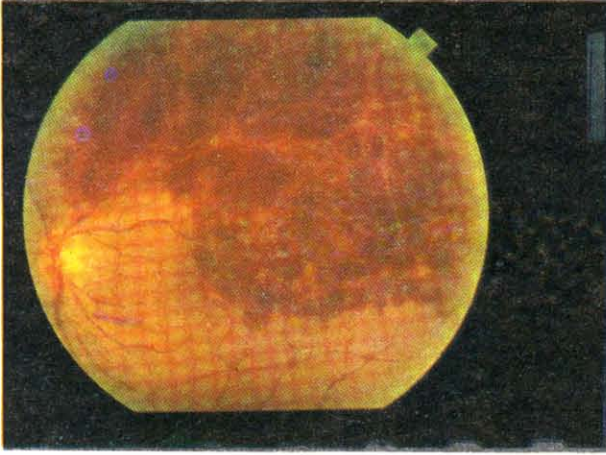
Resim 8/a. İskemik SRVT'de arter safhası



Resim 8/b. Aynı olgunun arter- ven safhası. Yaygın iskemi, damar duvarlarında boyanma

alınmalıdır 1,2,21,23,24.

**4) Neovaskülarizasyon:** Yeni damar proliferasyonu retinayı etkileyen çeşitli olayların bir komplikasyonudur. SRVT 'de retina iskemisi, disk, retina, açı ve en sık olarak iriste neovaskülarizasyona neden olur. İris ve açı neovaskülarizasyonu hızla ilerleyip açığı etkileyerek NVG'a yol açabilir. Rİ gelişme riski tüm SRVT' ler gözönüne alınırsa yaklaşık %20'dir. İskemik formda, Rİ yaklaşık %45-80 oranında görülürken, noniskemik formda %5'den az bir oranda görülür. İskemik gözlerin yaklaşık %24'ünde disk ve retina neo-



Resim 9 . Akut dönemde RVDT. makülayı da tutan yoğun kanama

vaskülarizasyonu, %33-60'ında ise NVG geliştiği bildirilmektedir. Bir çalışmada SRVT'si olan gözlerde, özellikle hasta yaşlı ise RI ve NVG gelişme riskinin daha yüksek olduğu gösterilmiştir 1-4,25,26.

**5) Diğer Komplikasyonlar:** SRVT'yi takiben yırtıklı veya eksudatif retina dekolmanı, çeşitli mikrovasküler anomaliler gelişebilir. Yaklaşık %50 olguda disk yüzeyi veya yakınında retina ve koroid dolaşımı arasında kollateraller gelişir. Bu kıvrımlı damarlar görünüm olarak disk neovaskülarizasyonu ile karışabilir ancak daha geniş çapta olup, FFA' da sızıntı göstermezler. 1,2,27

SRVT ile birlikte bir veya birden fazla sayıda silioretinal arter tıkanıklığı olabilir. Bu birlikteliğin silioretinal arterlerdeki perfüzyon basıncının retinal arter dolaşım basıncından düşük olması ve bu nedenle ven tıkanıklığına bağlı artmış vasküler dirence karşı koyamaması ile ilgili olduğu düşünülmektedir. 1,2,28

SRVT'de sert eksuda nadir bir komplikasyondur. Çok sayıda olduğunda artmış iskemi ve düşük görme keskinliği veya yüksek serum trigliserid seviyeleri ile birlikte 1,2,29.

## RETİNA VEN DAL TIKANIKLIĞI (RVDT)

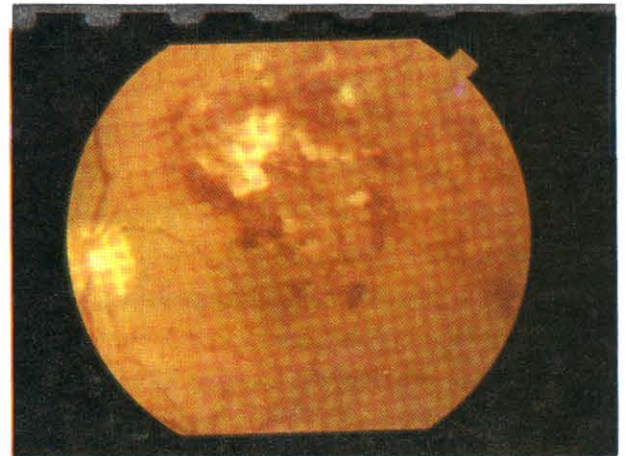
RVDT'de hasta genellikle ani görme bulanıklılığı veya görme alanı defekti ile gelir. Fundus bulguları SRVT ile aynıdır, ancak burada retinanın yalnız tıkanan ven tarafından drene olan bölgesi etkilenmiştir. Tıkanıklık arter -ven çaprazlaşma noktalarında görülür ve optik diske ne kadar yakınsa etkilenen bölge o kadar geniş, gelişen komplikasyonlar o kadar ciddidir. RVDT'nin görsel sonuçları da tıkanıklığın yeri ve genişliği ile kısmen ilgilidir, fovea tutulursa çok küçük tıkanıklıklar dahi görmeye belirgin düşüşe neden olur 2,30,32.

### Görme Keskinliği:

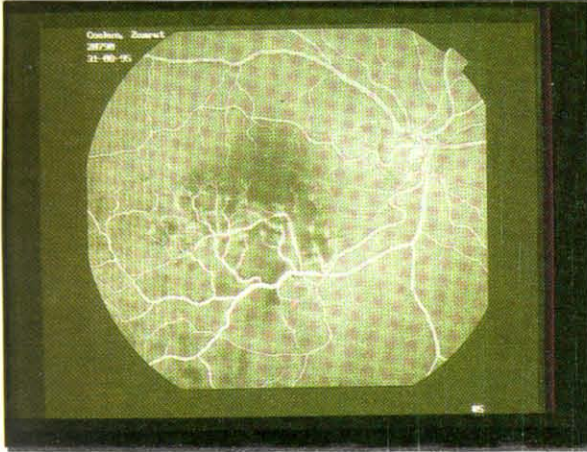RVDT'de görme etkilenmeyebilir veya akut dönemde makülada ödem, kanama (Res 9), kronik dönemde ise bu komplikasyonların dışında vitreus kanaması veya retina dekolmanı gibi ek nedenlerle düşebilir. Ancak görme prognozu genellikle iyidir ve tedavi görmemiş olguların yaklaşık %50-60'ında son görme 5/10 ve üstü, %20-25'inde 1/10 veya altı, kalan kısmında ise 2/10-4/10 arasındadır. 2,30-32

### Fundus Bulguları:

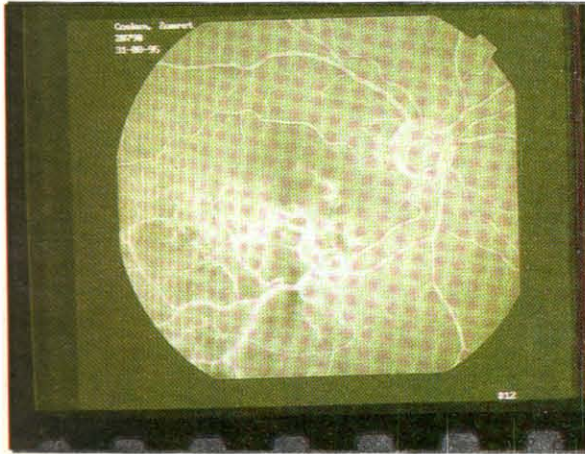
Akut RVDT'nin fundus görünümü tipiktir ve etkilenen retina bölgesindeki venlerde çeşitli de-



Resim 10. Akut dönem RVDT. Pamuk yığını eksudalar ve kanamalar.



Resim 11/a . Alt tempora IRVDT. FFA'da arter-ven safhası



Resim 11/b . FFA'da geç arter - ven safhası.

recelerde genişleme ve kıvrım artışı, yüzeysel ve derin retina kanamaları, iskemiyin derecesi ile orantılı miktarda pamuk yığını eksudalar ve retina ödemi izlenir.(Res 10). Ancak maküla ven dal tıkanıklığında etkilenen alan küçük olduğundan gözden kaçabilir veya uzun süreli olgularda karakteristik kanama geçtikten sonra RVDT sekelleri diabetik retinopati gibi diğer vaskülopatilerle karışabilir. Bu durumda kılıflanmış damarların veya mikrovasküler anomalilerin tipik dağılımı, mediyal rafeyi çaprazlayan intraretinal kollaterallerin mevcudiyeti tanıda yardımcıdır 2,30-33.

### FFA:

Etkilenmemiş retina göre tıkanıklık bölgesinde venöz doluş gecikmiştir. Bazı durumlarda tıkanıklığın hemen proksimalinde erken hiperfloresans görülür. Tıkanan venin çeresinde retina ödemi izlenir. Maküla ödemi ise RVDT'nin görsel açıdan en önemli komplikasyonudur. KMÖ'nün tipik görünümü makülayı kısmen veya tamamen etkileyebilir (Res 11a,b,c,d). SRVT'de olduğu gibi RVTD'de da FFA, retina perfüzyon derecesini belirlemede, dolayısıyla neovasküler komplikasyon riski olan gözlerin saptanmasında, veya kalıcı görme bozukluğuna yolaçabilecek maküler iskemiye tayin etmede en önemli yöntemdir. 2,30-32


### Prognoz:

Etkilenen retina bölgesinin lokalizasyonu ve genişliği ile bölgedeki hasarın ciddiyeti prognozu etkiler. Foveadan uzak ve neovasküler komplikasyonu olmayan RVDT genellikle semptomsuzdur. Komplikasyonlar SRVT'deki gibidir ancak sıklıkları farklıdır. 2,30

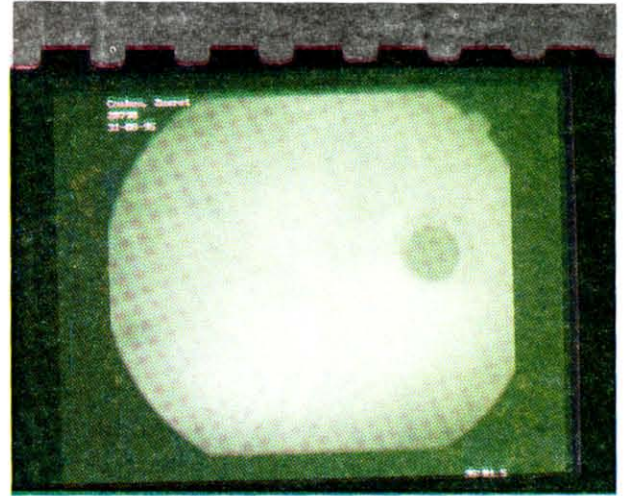
**1) Maküla Ödemi:** RVDT'nin en sık komplikasyonu ve görme kaybının en önemli nedenidir (Res 12a,b). Bir klinik çalışmada, akut dönemde tüm olgularda mevcut olduğu, tedavi görmemiş olguların ise %62'sinde kalıcı olduğu bildirilmiştir. 2,30

**2) Kanama:** Retina kanamaları foveayı etkilerse erken dönemde görme kaybına yolaçar. Vitreus kanaması, akut RVDT'nin nadir bir komplikasyonu olup, genellikle geç dönemde, retina veya disk neovaskülarizasyonuna bağlı olarak gelişir ve görmeyi etkiler. 2,30

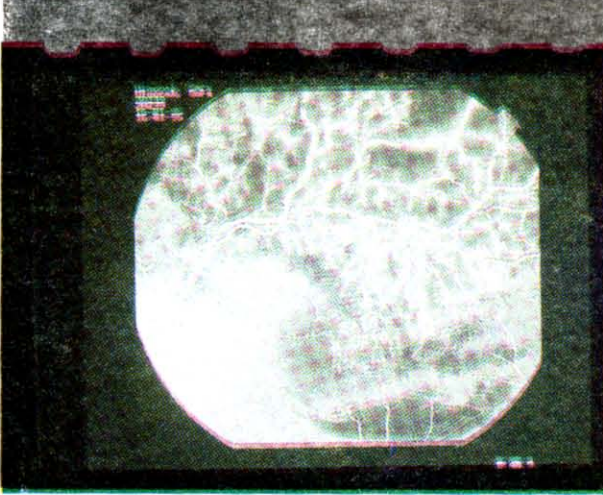
**3) İskemi:** RVDT'de görme prognozunu etkileyen faktördür. SRVT'deki gibi foveayı etkileyen iskemi kalıcı görme azlığına neden olur. Retina iskemisi ise neovasküler komplikasyon riskinde artışla ilgilidir (Res 13). Başta




Resim 11/c : Aynı olgunun indocyanine Green Videoanjiyografisi (ICGVA), Erken safha (35. saniye).



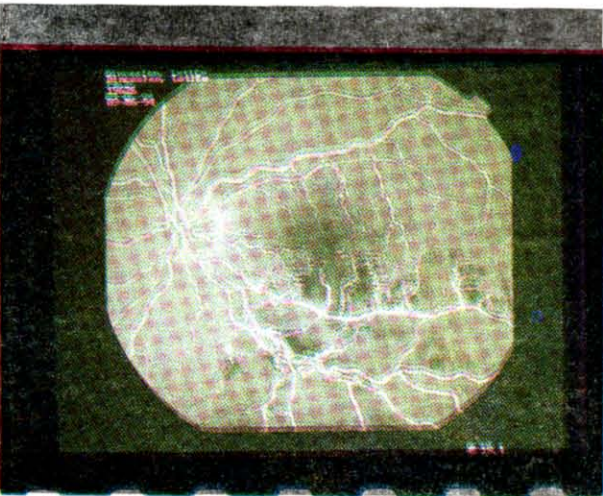
Resim 11/d : ICGVA'nın geç safhası (35. dakika).



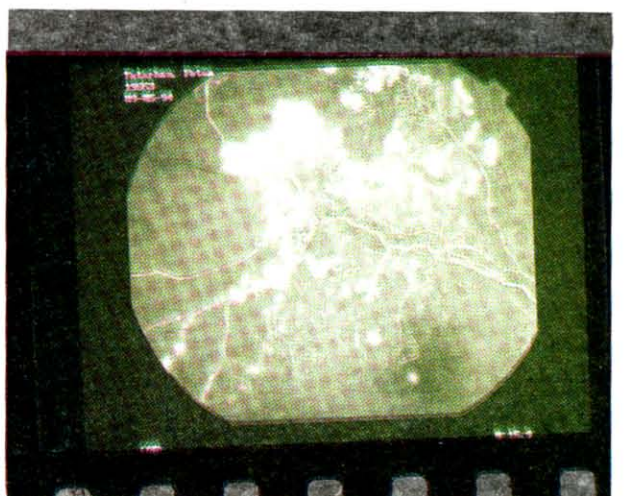
Resim 12/a : Üst temporal RVDT, arter-ven safhası.



Resim 12/b : Aynı olgunun geç arter-ven safhası. Maküla ve üst Temporalinde yaygın ödem.



Resim 13 : Alt temporal RVDT, Maküla ve alt temporal bölgede yaygın iskemi.



Resim 14 : RVDT'nin sekel dönemi. Yaygın iskemi alanları ve retina neovaskülarizasyonları



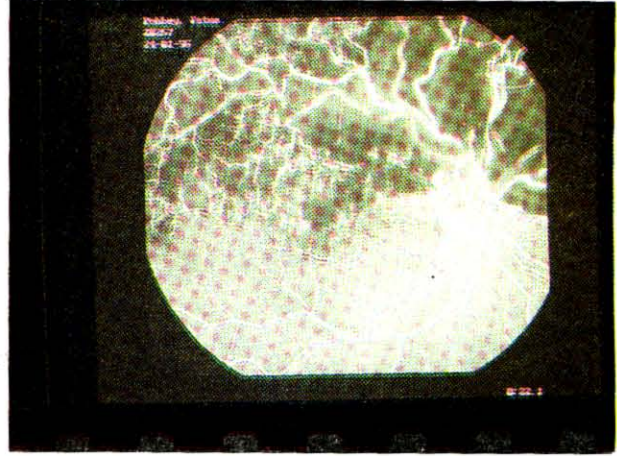
noniskemik olarak sınıflandırılan bazı RVDT'ler de daha sonra iskemik tipe dönüşebilir. 2,30

**4) Neovaskülarizasyon:** RVDT'de neovaskülarizasyon en sık retinada gelişir (Res 14). Disk neovaskülarizasyonu ikinci sıklıkta görülür ve genellikle retina neovaskülarizasyonu ile birlikte. İris neovaskülarizasyonu ise çok nadirdir. çeşitli çalışmalarda, retina neovaskülarizasyon oranı yaklaşık %22-24 olarak bildirilmektedir. RVDT çalışma grubu da perfüzyon derecesi gözönüne alınmadığında neovaskülarizasyon görülme oranını %22, beş disk çapı veya daha geniş retina nonperfüzyonu olan gözlerde ise %36 olarak bildirilmiştir. NVG ise yaklaşık %1.6 oranında görülmüştür. 2,30,34

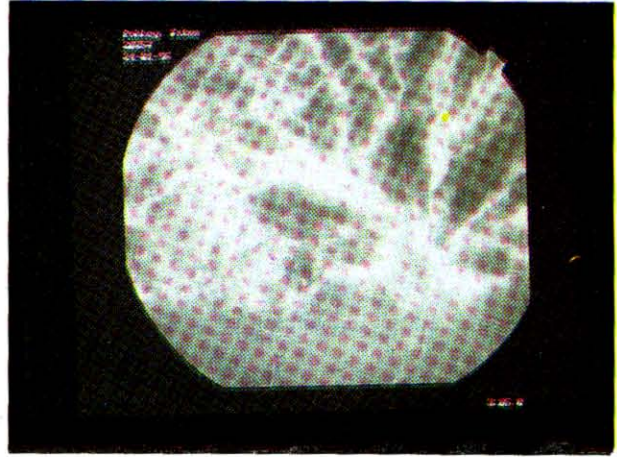
**5) Diğer komplikasyonlar:** Ekvator arkasında fibrovasküler proliferasyonun çekintisi nedeniyle oluşan retina delikleri retina dekolmanına yolaçabilir. Tıkanıklık alanı içinde iskemi ile ilgili olarak eksudatif retina dekolmanı da gelişebilir. Makülada epiretinal membran, pigment epitel düzensizliği, subretinal skar veya maküla deliği de gelişebilecek komplikasyonlardandır. 2,30

### HEMİSANTRAL RETİNA VEN TIKANIKLIĞI ( HSRVT )

Toplumda yaklaşık 5 gözün birinde retinanın üst ve alt yarılarını drene eden venler lamina kribrosanın proksimalinde birleşene kadar tek bir SRV oluşturmazlar. Bu gözlerde SRVT'ye yol açan patolojik olaylar, bu venlerin birini etkilediğinden, ven tıkanıklığı retinanın yalnız üst veya alt yarısını etkiler. Bazı durumlarda, zaman içinde tıkanıklığın ilerlemesiyle bulgular diğer hemisfere de yayılabilir. Klinik bulgular ve komplikasyonlar, SRVT ve/



Resim 15/a . HSRVT, arter-ven safhası. Üst temporalde iskemik alanlar.



Resim 15/b. Aynı olgunun geç ven safhası. Makülada ödem.

veya RVDT'deki gibidir. 1,2,35

Görme prognozu değişken, maküla ödemi siktir<sup>36</sup> (Res 15a,b) Hayreh ve ark. neovasküler komplikasyon riskinin değerlendirilmesi açısından HSRVT'yi de noniskemik ve iskemik olarak iki tipe ayırmıştır. Olguların 2/3' lük çoğunluğu oluşturan noniskemik tipte neovaskülarizasyonun görülmediğini, ancak iskemik tipte %13 oranında iris neovaskülarizasyonu, %25 disk ve %42 oranında retina neovaskülarizasyonu geliştiğini bildirmişlerdir 1,2.

İskemik HSVRT'de iris neovaskülarizasyonu gelişme riski, RVDT den yüksek, iskemik SRVT'den düşüktür. Disk ve retina neovaskülarizasyonu riski ise hem RVDT, hem iskemik SRVT'den yüksektir. Gutman ve ark. HSVRT, diabetes mellitus ile birlikteyse neovasküler komplikasyon riskinin arttığını bildirmiş, bu hastaların daha yakın takip edilmesini önermişlerdir.<sup>36</sup>

#### KAYNAKLAR

1. Clarkson JG: Central retinal vein occlusion. In Ryan SJ (Ed): Retina. CV Mosby Co.St. Louis 1989; Vol 2,pp: 421-6.
2. Weinberg DV, Seddon JM: Venous occlusive diseases of the retina. In Albert DM, Jacobiec FA (Ed.): Principles and practice of ophthalmology.WB Saunders Co. Philadelphia 1994; Vol 2 :735-46
3. Hayreh SS: So called "Central retinal vein occlusion".I.Pathogenesis, terminology, clinical features. Ophthalmologica 1976;172: 1-6.
4. Welch JC, Augsburger JJ: Assessment of angiographic retinal capillary nonperfusion in central retinal vein occlusion. Am J Ophthalmol 1987; 103: 761-6
5. Laatikainen L, Kohner EM : Fluorescein angiography and its prognostic significance in central retinal vein occlusion. Br J Ophthalmol 1976; 60: 411-18
- 6) Quinlan PM, Elman MJ, Bhatt AK, Maldesich P Enger C: The natural course of central retinal vein occlusion. Am J Ophtalmol 1990; 110: 118-23
7. Kado M, Jalkh AE, Yoshida A, Takahashi M, Wazen N, Trempe CL et al.: Vitreous changes and macular edema in central retinal vein occlusion. Ophthalmic Surg 1990; 21 (8): 544-9.
8. Guiffre G, Lodato G, Ponte F: Macular changes and visual acuity in central retinal vein occlusion. : The 3rd Meeting of the European Macular Group, 20-22 April 1994, Atina -Yunanistan.
9. Servais GE, Thompson HS, Hayreh SS: Relative afferent pupillary defect in central retinal vein occlusion. Ophthalmology 1986;93:301-3
10. Zegarra H, Gutman F, Zakov N, Carim M: Partial occlusion of the central retinal vein.Am J Ophtalmol.1983;96:330-7
11. Reyes ME, Barr CC, Gamel JW: Blood levels in macular cystoid spaces and their relationship to retinal vein obstruction. Retina 1994; 14: 14-8.
12. Atmaca L : Retina ven tıkanıklıkları . Özçetin H, Sarıçoğlu A (Ed.ler).XV. Ulus Türk Oft Kong (1981), Bursa Uludağ Üni. Basımevi, 1983, s 22.
13. Bayraktar MZ: Santral retinal ven oklüzyonu. T Klin Oftalmoloji 1993; 2 : 51-6.
14. Ohn YH, Katsumi O Kruger- Leite E, Larson EW, Hirose T: Electrooculogram in central retinal vein obstruction. Ophthalmologica 1991; 203: 232-5
15. Sabates R, Hirose T, McMeel JW: Electroretinography in the prognosis and classification of central retinal vein occlusion. Arch Ophthalmol. 1983; 101: 189-95
16. Breton ME, Montzka DP, Brucker AJ, Quinn GE: Electroretinogram in interpretation of central retinal vein occlusion. Ophthalmology 1991;98: 1837-44.
17. Karaçorlu S, Özkan Ş, Gürün R: Santral retina ven kök tıkanıklığının sınıflandırılması ve prognozunda elektoretinografinin değeri. Köker ÖF, Ersöz TR,Kaya A (Ed.ler). XXIII. Ulus Türk Of t Kong (1989), Adana Çukurova Üni. Basımevi, 1989, s 652
18. Baxter GM, Williamson TH: Color Doppler flow imaging in central retinal vein occlusion: A new diagnostic technique? Radiology 1993; 187: 847-50
19. Başmak H, Topbaş S, Cantürk E, Yurdakul S: Oftalmik ve santral retinal damarların Doppler ultrasonografisi : Normal, ven kök obstrüksiyonlu ve opere retina dekolmanlı olgular. T Klin Oftalmoloji 1994; 3: 178-81
20. Schimizu K : Retinal vascular permeability in indocyanine Green Videoangiography: The XIXTh Meeting of the Clup Jules Gonin , 9-13 September 1994, Versailles-Fransa.
21. Evans K, Wishart PK, Mc Galliard JN: Neovascular complications after central retinal vein occlusion. Eye 1993; 7: 520-524.

22. Viridi PS, Hayreh SS: Ocular neovascularization with retinal vein occlusion. I. Association with experimental retinal vein occlusion. *Arch Ophthalmol* 1982; 100: 331-41
23. Central Retinal Vein Occlusion Study Group : Baseline and early natural history report. *Arch Ophthalmol* 1993; 111: 1087-95.
24. Minturn J, Brown GC : Progression of nonischemic central retinal vein obstruction to the ischemic variant. *Ophthalmology* 1986; 93:1158-62.
25. Hayreh SS, Rocas P, Pothajsky P, Montague P, Woolson RF: Ocular neovascularization with retinal vascular occlusion. III. Incidence of ocular neovascularization with retinal vein occlusion. *Ophthalmology* 1983; 90:488-506.
26. Keenan JM, Dodson PM, Kritzinger EE: Are there medical conditions specifically underlying the development of rubeosis in central retinal vein occlusion. *Eye* 1993; 7: 407-10.
27. Müftüoğlu G, Oral Y, Akar S, Cicik E, Özkan Ş: Retina ven dal tıkanıklıklarında nadir görülen bir komplikasyon: Retina yırtıkları. *Ret-Vit* 1993; 1: 63-66
- 28) Segato T, Piermarocchi S, Bertoja E, Santin G: Central retinal vein occlusion as a possible cause of cilioretinal artery obstruction. *Sunu : The 3rd Meeting of the European Macula Group, 20-22 April 1994, Atina-Yunanistan*
29. Brown GC : Central retinal vein obstruction with lipid exudate. *Arch Ophthalmol* 1989; 107: 1001-5
- 30) Finkelstein D: Retinal Branch vein occlusion. In Ryan (Ed): *Retina CV Mosby Co. St.Louis* 1989; 2: 427-432.
31. Staurenghi G, Lonati C Aschero M, Orzalesi N: Arteriovenous crossing as a risk factor in branch retinal vein occlusion. *Am J Ophthalmol* 1994; 117: 211-3.
32. Clemett RS: Retinal Branch vein occlusion. Changes at the site of obstruction. *Br J Ophthalmol* 1974; 58: 548-52.
33. Bayraktar MZ: Retina ven branş oklüzyonları. *T Klin Oftalmoloji* 1993; 2 : 47-50
34. The Branch Retinal Vein Occlusion Study Group: Argon laser scatter photocoagulation for prevention of neovascularization and vitreous hemorrhage in branch retinal vein occlusion. *Arch Ophthalmol* 1986; 104: 34-8
35. Chopdar A: Dual trunk central retinal vein incidence in clinical practice. *Arch Ophthalmol* 1984; 102: 85-7.
36. Gutman FA Barnhost D: Natural course and complications of the hemicentral retinal vein occlusion: The XIXth Meeting of the Club Jules Gonin, 9-13 September 1994, Versailles-Fransa.