

# Suprakoroidal Masif Hemorajide Suprakoroidal Drenaj ve Vitrektomi

Kenan SÖNMEZ<sup>1</sup>, Coşar BATMAN<sup>1</sup>, Orhan ZİLELİOĞLU<sup>2</sup>

## ÖZET

**Amaç:** Masif suprakoroidal hemorajili (MSKH) olgumuza uyguladığımız ikincil cerrahi yaklaşımı ve sonucunu bildirmek.

**Gereç ve Yöntem:** Katarakt ameliyatı esnasında MSKH gelişen bir olgumuza suprakoroidal hemoraji drenajı sonrası sıvı perflorokarbon ve silikon yağı tamponatları kullanılarak pars plana vitrektomi (PPV) ve 360 derece endofotokoagülasyon yapıldı. Ameliyat sonrası olgu, görme, anatomik durum ve göz içi basıncı(GİB) yönünden takip edildi.

**Bulgular:** İkincil cerrahi öncesi görme keskinliği ışık hissi düzeyindeyken, cerrahi sonrası 3. ayda 2 metreden parmak sayma (mps) düzeyindeydi. Cerrahi sonrası ikinci günde yapılan fundus muayenesinde nazalde, ekvatoryal bölgenin önünde küçük bir alanda kendiliğinden rezorbe olmaya bırakılan koroid dekolmanı dışında retina ve koroid yatışık olarak izlendi. Bu dekolle alan da ikincil cerrahi sonrası 30. günde kendiliğinden rezorbe oldu. Üç aylık GİB takiplerinde, değerler normal sınırlardaydı.

**Sonuç:** Suprakoroidal hemoraji (SKH) drenajı ile birlikte yapılan vitrektomi, MSKH'li olgularda ameliyat sonrası anatomik ve işlevsel başarı

oranını artırmakta ve MSKH'nin sebep olabileceği komplikasyonları azaltmaktadır.

**Anahtar kelimeler:** Masif suprakoroidal hemoraji, pars plana vitrektomi

## COMBINED SUPRACHOROIDAL DRAINAGE AND VITRECTOMY IN MASSIVE SUPRACHOROIDAL HEMORRHAGE SUMMARY

**Aim:** To present our secondary surgical approach and its result of a patient with massive suprachoroidal hemorrhage (MSCH).

**Material and methods:** Pars plana vitrectomy with use of perfluorocarbon liquids and silicon oil along with 360 degrees endophotocoagulation after the drainage of suprachoroidal hemorrhage was performed on a patient who developed MSCH during extracapsular cataract extraction. Postoperative visual acuities, anatomical status of the retina and choroid and the intraocular pressures (IOP) were documented.

**Results:** Visual acuity was light perception preoperatively and 2 meters counting fingers postoperatively at 3 months. Fundus exam at the second day of the surgery showed that the retina and choroid were reattached except for a small

1- SSK Ankara Eğitim Hastanesi, 2. Göz Kliniği; Uzm. Dr.

2- SSK Ankara Eğitim Hastanesi, 2. Göz Kliniği; Klinik Şefi

area nasal to the equator, which was left to resolve spontaneously. This detached area resolved spontaneously at the first month postoperatively. IOPs were within normal limits during the 3 month follow-up period.

**Conclusion:** Vitrectomy with the drainage of SCH, increases the rate of postoperative anatomical and functional success in cases with MSCH and decreases the complications that MSCH may bring.

**Key words:** Massive suprachoroidal hemorrhage, pars plana vitrectomy

Ret - Vit 2003; 11 : Özel Sayı : 72-76

Tam görme kaybına yol açabilen masif suprakoroidal hemoraji (MSKH); göz içi dokularını kesi yerinden dışa doğru iten veya retina aposizyonuna yol açan suprakoroidal bölgeye olan arter kanamasıdır. Ameliyat sırası ve sonrasında, travma sonucu veya nadiren de spontan olarak meydana gelebilir<sup>1-3</sup>. Koroid hemorajileri sınırlı veya masif olarak ikiye ayrılır.

Masif koroid hemorajisi de, göz içi dokularının cerrahi kesi yerinden dışarı doğru çıkmasıyla seyreden ekspulsif veya ekspulsif olmayan şekilde görülür. Yapılan bir deneysel çalışmada MSKH'nin oluşumunda birbirini takip eden dört evrenin geliştiği bildirilmiştir<sup>4</sup>. Bunlar, koryokapillarisde konjesyon, özellikle arka kutba yakın yerlerde suprakoroidal efüzyon, efüzyonun gelişmesi sonucu koroid damarlarının gerilmesi ve yırtılması, ve masif kanamadır. Ameliyat esnasında gelişen ani göz içi basıncının (GİB) düşmesi suprakoroidal efüzyon gelişmesine neden olur. Bu gelişen efüzyon sınırlı kalmayıp bazı olgularda artarak damarlarda gerginliğe sebep olur. Bunun sonucunda uzun ve kısa arka silyer arterlerde yırtılma olabilir ve SKH gelişir. Suprakoroidal hemoraji gelişiminde çeşitli risk faktörleri vardır. Bunlar sistemik, oküler ve ameliyat esnasında olmak üzere üçe ayrılır.

Sistemik risk faktörleri; ileri yaş, arterioskleroz,

hipertansiyon, diabetes mellitus, obesite ve kan diskrazileridir. Oküler risk faktörleri ise, afaki, glokom, yüksek miyopi, koroidal sklerozis, daha önce geçirilmiş cerrahi müdahale ve üveittir. Ameliyat esnasındaki risk faktörleri ise taşikardi, ön-arka aks uzaması, göz içi basıncı artışı ve valsalva manevrasıdır<sup>1,5</sup>.

Gelişen vitreoretinal cerrahi tekniklere bağlı olarak, daha önceleri evisserasyon uygulanan MSKH'li olgulara tedavi yaklaşımları da değişmiştir. Bu çalışmada, MSKH'li olgumuza uyguladığımız suprakoroidal hemoraji drenajı ile birlikte pars plana vitrektomi (PPV) cerrahisinin sonucunu bildirmeyi amaçladık.

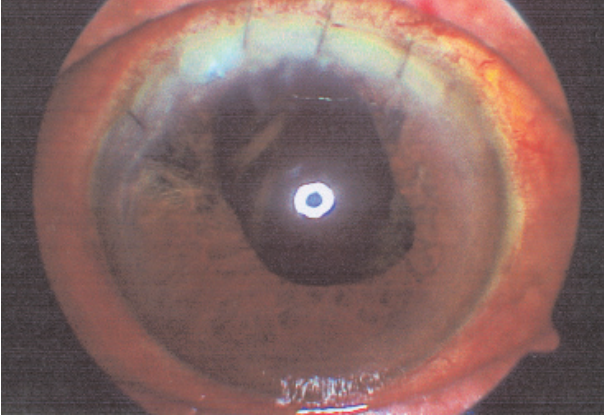
## OLGU

Yetmiş yaşında, sistemik bir hastalık bulgusu olmayan erkek hasta, sol gözde katarakt tanısıyla kliniğimize yatırıldı. Hastanın ameliyat öncesi sol gözün düzeltilmemiş görme keskinliği 0.1, düzeltilmiş görme keskinliği ise 0.2 idi. Biyomikroskopik muayenesinde sol gözde katarakt saptandı, fundus muayenesi ise doğaldı. Ameliyat öncesi sol göz GİB 15 mmHg olarak ölçüldü.

Başka bir cerrah tarafından sol göze yapılan katarakt ameliyatı sırasında MSKH gelişmiş olup, cerrahi kesi yerinde iris dokusu ve vitreus olması nedeniyle aynı cerrah tarafından hastaya bir gün sonra vitrektomi yapılmıştı. Hastanın görmesi ışık hissi düzeyinde saptandı. Biyomikroskopik muayenesinde afaki, ön kamarada yoğun vitreus nedeniyle pupilla saat 12'ye doğru çekik ve kornea hafif ödemli olarak tespit edildi (Resim 1).

Fundus muayenesinde makulayı etkileyen ve ikiden fazla kadranı içeren, ekvatoryal bölgenin gerisine yayılan suprakoroidal hemorajiye bağlı koroid dekolmanı ve periferde ekvatoryal bölgenin önünde sınırlı kalan bir alanda retina dekolmanı saptandı.

Olgumuza ilk ameliyattan 16 gün sonra lokal anestezi altında SKH drenajı ile birlikte PPV uygulandı. Konjonktiva ve tenonun 360° limbal

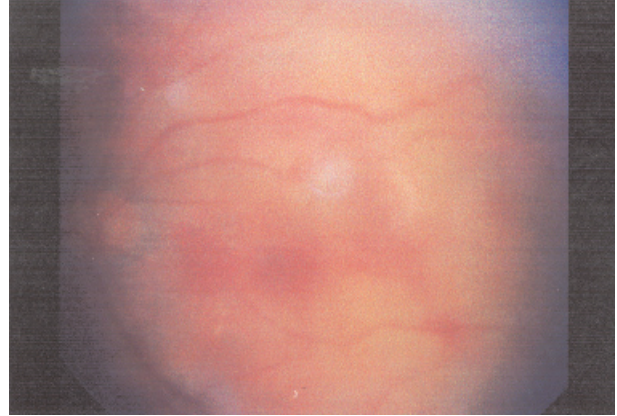


Resim 1: Olgunun katarakt ameliyatı sonrası biyomikroskopik görüntüsü

açılmasını takiben 6 mm uzunluğunda infüzyon kanülü limbustan 3.5 mm uzaklığa, alt temporal kadrana yerleştirildi. Üç yollu vitrektomi tekniği için üst temporal ve üst nazal kadrana da limbusdan 3.5 mm uzaklıkta iki adet sklerotomi yapıldı. Bu sklerotomi yerlerinden suprakoroidal hemorajinin bol miktarda gelmesi nedeniyle, arka drenaj sklerotomisi uygulamamıza gerek kalmadı.

Vitreus temizlendikten sonra sıvı perflorokarbon verilerek periferde bulunan dekole retina yatıştırıldı ve boşalmamış suprakoroidal hemorajinin bir kısmının daha boşalması sağlandı. Nazalde, ekvatoryal bölgenin önünde küçük bir alanda boşalmamış SKH kendiliğinden rezorbe olmaya bırakılarak, periferik retinaya 360° endolazer fotokoagülasyon yapıldı. Ameliyatta uzun süreli tamponad olarak silikon yağı (1000 cps) kullanıldı. İnfüzyon kanülü çıkartılıp, sklerotomi yerleri ve konjonktiva 6/0 vikril sûtür ile kapatıldı.

Olgumuz, ameliyat sonrası görme keskinliği, anatomik durum ve komplikasyon gelişimi yönünden değerlendirilmek üzere üç ay boyunca takip edildi. Cerrahi sonrası ikinci günde yapılan fundus muayenesinde arka kutup yatışık ve makulada hafif subretinal hemoraji alanları saptandı (Resim 2). Nazalde ekvatoryal bölgenin önünde küçük bir alanda kendiliğinden rezorbe olmaya bırakılan boşaltılmamış koroid hemorajisinin neden olduğu koroid dekolmanı

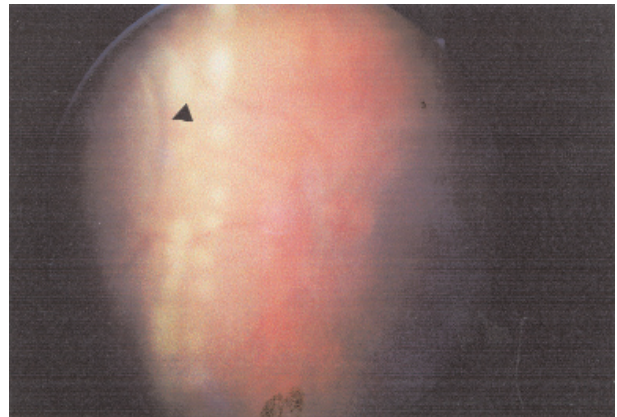


Resim 2: Olgunun vitrektomi sonrası 2. gündeki arka kutup görüntüsü

dışında retina ve koroid yatışık olarak izlendi (Resim 3). Bu nazal bölgedeki boşalmamış koroid hemorajisi ameliyat sonrası 30. günde kendiliğinden rezorbe oldu. Hastanın görme keskinliği ameliyat sonrası 30. günde 1 mps, 60 ve 90. günde ise 2 mps düzeyinde saptandı. Olgumuzun bu üç aylık takiplerinde G.İ.B. normal değerlerde izlendi ve ayrıca ameliyat sonrası herhangi bir komplikasyona rastlanmadı.

### TARTIŞMA

Ameliyat esnasında MSKH gelişen olgularda ilk müdahale cerrahi kesi yerini mümkün olan en kısa sürede kapatmaktır. MSKH geliştiği sırada yapılan arka drenaj sklerotomileri hemorajinin suprakoroidal boşlukta oluşturduğu tamponad



Resim 3: Nazal bölgede rezorbe olmaya bırakılan koroid dekolmanı (ok) ve bunu çevreleyen laser spotları

etkiyi ortadan kaldırır. Bundan dolayı suprakoroidal boşlukta trombus oluşum süresi de uzar<sup>6,7,8</sup>. Chu ve arkadaşlarının<sup>9</sup> bir çalışmada ameliyat sırasında gelişen MSKH'li 4 olguya arka drenaj sklerotomisi yapılmış, olguların hepsinde 24 saat içinde SKH ve koroid dekolmanının tekrar geliştiği gözlenmiştir. Bu nedenle MSKH gelişmesi esnasında cerrahi kesi yeri kapatılabiliyorsa, arka drenaj sklerotomisi yapmaktan kaçınılmalıdır.

Bazı olgularda İse, göz içi dokularının cerrahi kesi yerinden çıkması nedeniyle kesi yerini kapatmak mümkün olmamaktadır. Bu olgularda cerrahi kesi yerini kapatabilmek için arka drenaj sklerotomisi veya sklerotomileri yapılması gerekir. Arka drenaj sklerotomisi yapılan olgularda, drenaj sklerotomi yerlerinin sütüre edilmesi önerilir<sup>8</sup>.

Suprakoroidal hemorajili olguların tedavi yaklaşımları, hemorajinin yaygınlığına ve etyolojik nedenine göre değişiklik gösterir. Sınırlı suprakoroidal hemorajilerin kendiliğinden rezorbe olma oranı yüksektir. Böyle olgular genellikle 1-2 ay içinde herhangi bir komplikasyona neden olmadan kendiliğinden rezorbe olurlar<sup>3,10,11</sup>.

Bazı yayınlarda glokom cerrahisini takiben meydana gelen veya ameliyat sonrası görülen MSKH'lerin kendiliğinden rezorbe olma oranlarının yüksek olduğu bildirilmiştir<sup>9,12</sup>. Bazı araştırmacılar ise, bu olgularda erken cerrahi müdahale yapılmasının gerekliliğini savunmaktadır<sup>3,13</sup>.

Suprakoroidal hemorajili olgularda ikincil cerrahi müdahalenin kaçınılmaz olduğu durumlar vardır. MSKH ile birlikte şiddetli ağrı, yüksek GİB, kalıcı veya aşırı ön kamara darlığı, kesi yerinde vitreusun bulunması, vitreus hemorajisi ve retina dekolmanının bulunması ikincil cerrahi müdahaleyi gerektirir. Ayrıca "kissing koroid dekolmanı"nda, iki kadrandan geniş ve ekvatoriyal bölgenin gerisindeki koroid hemorajisinde veya makulayı etkileyen koroid hemorajilerinde ikincil cerrahi müdahale gerekir<sup>8</sup>. Bu durumlarda İkincil cerrahi müdahale yapılmazsa, bu gözlerde fitizis bulbi görülme oranı %100'lere ulaşmaktadır<sup>3,6,14</sup>.

Lombrou ve ark.<sup>14</sup>, PPV uyguladıkları MSKH'li olgularda ikincil cerrahi tedavinin başarısını olumsuz yönde etkileyen faktörleri saptamışlardır. Bunlar, ikincil cerrahi müdahalenin uygulama zamanının 14 günden fazla olması, MSKH gelişen olgulara sistemik steroid tedavisine başlanılmaması, MSKH İle birlikte vitreus hemorajisi olması ve MSKH'nin makulayı etkilemesidir. Ayrıca travma ve ameliyat esnasında gelişen MSKH'lerin prognozunun, gecikmiş MSKH'li olgulara göre daha kötü olduğu gösterilmiştir<sup>9</sup>. İkincil cerrahinin 16. günde yapıldığı olgumuzda koroid hemorajisinin makulayı etkilemiş olması ve hafif bir vitreus hemorajisinin eşlik etmesi prognozu olumsuz etkileyen faktörlerdir.

Cerrahi tekniklerde son yıllardaki gelişmeler nedeniyle MSKH'li olguların tedavi edilebilme oranlarında artma olmuştur. MSKH'li olguların cerrahi tedavi seçeneğindeki en iyi yaklaşım; PPV ve drenaj sklerotomilerinin birlikte uygulanmasıdır. Bu cerrahi yaklaşımla, glob vitreustan tamamen temizlendiğinden, infüzyon sıvısının yarattığı basınç, suprakoroidal bölgedeki hemorajinin sklerotomi yerlerinden daha fazla boşalmasını sağlamaktadır. Ayrıca bu olgularda göz içi hacmi ve basıncını artırarak SKH'yı drenaj sklerotomi yerlerinden daha fazla boşaltacak başka ajanlar da kullanılabilir. Bunlar arasında gaz, sodyum hyaluronat ve sıvı perflorokarbon sayılabilir. Ancak yapılan çalışmalarda sıvı perflorokarbonun, diğerlerine üstün olduğu gösterilmiştir<sup>8,15</sup>. Özellikle makulanın etkilendiği olgularda sıvı perflorokarbonun tamponad etkisi, operasyon esnasında en fazla arka kutupta olacağı için bu bölgedeki SKH'nin perifere doğru yer değiştirmesini sağlar. Bu yer değiştirme sayesinde SKH sklerotomi yerlerinden boşalır. Bu nedenle olgumuzda geçici tamponad olarak sıvı perflorokarbonu tercih ettik.

Pars plana vitrektomi yapılan MSKH'li olgularda uzun etkili tamponad olarak gaz, dengeli tuz çözeltisi (BSS) veya silikon yağı kullanılabilir. Silikon yağının, gaz veya BSS'e göre üstünlüğü

vardır. Operasyon sonrası erken görme rehabilitasyonu silikon yağı kullanılan olgularda, gaz ve BSS kullanılanlara göre daha iyidir. BSS kullanılan olgularda artık kalan hemorojiler ortamı bulanıklaştırabilirler. Ayrıca yeniden oluşacak olan koroid hemorajisine karşı silikon yağının koruyucu etkisi daha fazladır<sup>8</sup>.

Masif suprakoroidal hemoraji gelişen olgularda ikincil cerrahi tedavilere rağmen %24 ile %71 arasında değişen oranda hipotoni gelişmektedir<sup>6,8,16</sup>, Uzun süreli takiplerde silikon yağının kronik hipotoniye ve hipotoni nedeniyle tekrar gelişebilecek olan SKH'yi engellemekte gaz tamponadlara üstün olduğu saptanmıştır<sup>17</sup>. Bu nedenlerle, olgumuzda uzun süreli tamponad olarak silikon yağını kullandık. Ayrıca operasyon esnasında kullanılan silikon yağının boşatmamış SKH'lerin sklerotomi yerlerinden boşalmasına da yardımcı olduğunu saptadık.

Olgumuza uyguladığımız 360° endolazer foto-koagülasyon ile, periferik retinada artık kalan vitreusa bağlı gelişebilecek fraksiyonların yol açabileceği komplikasyonları engellemeyi amaçladık.

Sonuç olarak, posterior drenaj sklerotomisiyle birlikte yapılan PPV, komplikasyonları azaltmakta ve masif suprakoroidal hemorajinin tedavi edilebilirliğini artırmaktadır. Bununla birlikte, gelişmiş cerrahi tedavilere rağmen çoğu olguda görme prognozu istenilen düzeylerde değildir.

## KAYNAKLAR

1. Straatsma BR, Khwarg SG, Rajacich GM, et al.: Cataract surgery after expulsive choroidal hemorrhage in the fellow eye. *Ophthalmic Surgery* 1986;17:400-403.
2. Perry HD, Hsieh RC, Evans RM: Malignant melanoma of the choroid associated with spontaneous expulsive choroidal hemorrhage. *Am J Ophthalmol* 1977;84:205-208.
3. Gressel MG, Parrish RK II, Heuer DK: Delayed nonexpulsive suprachoroidal hemorrhage. *Arch Ophthalmol* 1984; 102:1757-1760.
4. Beyer CF, Peyman GA, Hill JM: Expulsive choroidal hemorrhage in rabbits. A histopathologic study. *Arch Ophthalmol* 1989;107:1648-1653.
5. Speaker MG, Guerriero PN, Met JA, et al.: A case-control study of risk factors for intraoperative suprachoroidal expulsive hemorrhage. *Ophthalmology* 1991;98:202-210.
6. Lakhanpal V, Schocket SS, Elman MJ, Dogra MR: Intraoperative massive suprachoroidal hemorrhage during pars plana vitrectomy. *Ophthalmology* 1990; 97: 1114-1119.
7. Wolter JR: White thrombi in massive subchoroidal hemorrhage: indicators of the site of its origin and of the mechanism of its control. *Br J Ophthalmol* 1985; 69: 303-306.
8. Meier P, Wiedemann P: Massive suprachoroidal hemorrhage: secondary treatment and outcome. *Graefe's Arch Clin Exp Ophthalmol* 2000;238: 28-32.
9. Chu TG, Cano MR, Green RL, et al.: Massive suprachoroidal hemorrhage with central retinal apposition. *Arch Ophthalmol* 1991; 109:1575-1581.
10. Wheeler TM, Zimmerman TJ: Expulsive choroidal hemorrhage in the glaucoma patient. *Ann Ophthalmol* 1987;19:165-166.
11. Ruderman JM, Harbin TS Jr, Campbell DG: Postoperative suprachoroidal hemorrhage following filtration procedures. *Arch Ophthalmol* 1986; 104: 201-205.
12. Ariano ML, Ball SF: Delayed nonexpulsive suprachoroidal hemorrhage after trabeculectomy. *Ophthalmic Surg* 1987; 18:661-666.
13. Canntng CR, Lavin M, McCartney AC; Hitchings RA, Greogor ZJ: Delayed suprachoroidal hemorrhage after glaucoma operations. *Eye* 1989;3:327-331.
14. Lambrou FH Jr, Meredith TA, Kaplan HJ: Secondary surgical management of expulsive choroidal hemorrhage. *Arch Ophthalmol* 1987; 105:1995-1998.
15. Desai UR, Peyman GA, Chen CJ, et al.: Use of perfluoroperhydrophenathrene in the management of suprachoroidal hemorrhages. *Ophthalmology* 1992; 99:1542-1547.
16. Tabandeh H, Sullivan PM, Smahliuk- P, et al.: Suprachoroidal hemorrhage during pars plana vitrectomy. Risk factors and outcomes. *Ophthalmology* 1999;106:236-242.
17. Abrams GW, Azen SP, McCuen BW, et al.: Vitrectomy with silicone oil or long-acting gas in eyes with severe proliferative vitreoretinopathy: results of additional and long-term followup. *Silicone Study Report 11. Arch Ophthalmol* 1997; 115:335-344.