

# Lazer Kullanan Askeri Araçlara Bağlı Olarak Ortaya Çıkan Maküla Hasarı

A. Hakan DURUKAN<sup>1</sup>, Atilla BAYER<sup>1</sup>, Güngör SOBACI<sup>2</sup>, M. Zeki BAYRAKTAR<sup>3</sup>, Yusuf AKAR<sup>4</sup>

## ÖZET

Bu çalışmada askeri amaçlı kullanılan ve lazer yayan cihazlara bağlı olarak ortaya çıkan maküla hasarının bildirmesi amaçlanmıştır. Dört olgunun 5 gözü sunulmuştur. Üç askerin 4 gözünde askeri amaçlı olarak mesafe ölçmek için kullanılan telemetre cihazının yaydığı lazer ışınlarına, bir askerde de arazide tank silahlarının hedefleyici lazer ışınlarına yanlışlıkla bakma hasardan sorumluydu. Hastaların ortak şikayeti görmede azalmaydı. İlk görme keskinlikleri 0.1 ile 0.3 arasındaydı. Üç gözde maküler ödem mevcuttu, bunların ikisinde hemoraji ödeme eşlik etmekteydi. Bir gözde maküla etrafında noktasal hemorajiler, bir gözde de subretinal eksudasyon mevcuttu. Fundus florescein anjiyografide (FFA) 3 gözde pencere defekti mevcuttu. Renk görme testinde gözlerin 4 ünde Tip III edinsel diskromatopsi tespit edildi. Flaş elektoretinografi (FERG) 3 gözde patolojikti. 3-4 aylık takip süresi sonunda görme keskinlikleri 0.1 ile 1.0 arasındaydı. Telemetre hasarı olan bir hastada santral skotom mevcuttu. Askeri

amaçlarla kullanılan lazer yayan cihazlar irreversibl maküler hasara neden olabilirler. Bu hasar sadece kullanıcıları değil, çevrede bulunanları da etkileyebileceğinden, bu personel potansiyel zararlar konusunda eğitilmelidir.

**Anahtar Kelimeler :** Lazere bağlı göz yaralanması, Telemetre, Maküla, Askeri Cihazlar

## MACULAR INJURY DUE TO MILITARY DEVICES WHICH USE LASER SUMMARY

In this study, it was aimed to report the cases with macular injury caused by military laser emitting devices. Four patients (five eyes) were presented. Accidental gaze to aiming laser beams of tank guns in one eye of a soldier in the vicinity, and range finder, a tool used for measurement of distances for military purposes, in four eyes of three soldiers were responsible for the injury. The common complaint was a decrease in visual acuity. Presenting visual acuities were between 0.1

1 GATA Göz Hastalıkları A.D., Yrd. Doç. Dr.

2 GATA Göz Hastalıkları A.D., Doç. Dr.

3 GATA Göz Hastalıkları A.D., Prof. Dr.

4 GATA Göz Hastalıkları A.D., Uzm. Dr.

and 0.3. There was a macular edema in 3 eyes, and hemorrhage was associated in 2 of these. There were punctate hemorrhages around the macula in one eye, and subretinal exudation in another. Fundus fluorescein angiography (FFA) demonstrated window defect in 3 eyes. Color vision test revealed Type III acquired dyschromatopsia at 4 of the eyes. Flash electroretinography (FERG) was pathologic in 3 eyes. At three to four months follow-ups, final visual acuities ranged from 0.1 to 1.0. A patient with range finder injury described central scotoma. Laser emitting devices, used for different purposes in the military may cause irreversible macular injury. Both users and the surroundings of these devices can be affected from laser injury. Users must be educated about the potential hazards.

**Key Words:** Laser induced eye injury, Macula, Range finder, Military devices.

(Ret - Vit 2003; 11 : 284-289)

## GİRİŞ

Günümüzde lazer kullanımının artışına paralel olarak, lazer enerjisine maruz kalma sonucu kazayla meydana gelen göz yaralanmalarının sayısında da artış olmuştur<sup>1-4</sup>. Son yıllarda lazerin tıpta, endüstride ve bilimsel amaçlarla kullanımına ek olarak askeri amaçlarla da kullanımı oldukça yaygınlaşmıştır. Askeri amaçlarla yaygın olarak kullanılan lazer tipleri Tablo 1 de gösterilmiştir. Askeri araçlarda kullanılan lazerlere bağlı olarak kazayla gelişen göz yaralanmalarıyla ilgili az sayıda yayın mevcuttur<sup>4-6</sup>. Bu amaçla en yaygın olarak kullanılan askeri araçlardan biri, her hangi bir objeye olan mesafeyi ölçmekte kullanılan telemetrelerdir. Bir diğer

araçta tank silahlarının nişanlama cihazıdır. Her iki cihazda da Neodmiyum YAG lazer kullanılmaktadır. Telemetrenin çalışması eko prensibine dayanmaktadır<sup>6</sup>. Ateşleme düğmesine basıldığında, kızıl ötesi bir ışın hedefe yollanır. Ateşlemeyle hedeften yansıyan ışık arasında geçen zaman aralığı mesafenin hesaplanmasında kullanılır. Gabel ve arkadaşları bir tank tatbikatı sırasında telemetreden çıkan lazer ışığıyla yaralanan bir sivili tanımladıkları bir olgu sunumu yayınlamışlardır<sup>4</sup>. Bu olguda retinal hasar bir ruby lazer tarafından meydana gelmiştir. Bu lazer 20 mJ gücünde, 20 ns süreli ve 694 nm dalga boyunda ışınım yapmaktadır. Modarres ve ark. yakın zamanda benzer bir olguyu yayınlamışlardır<sup>5</sup>.

Bu makalede askeri amaçlarla kullanılan ve lazer yayan cihazlara bağlı maküler hasar gelişen 4 hastanın 5 gözündeki bulgular sunulmuştur.

## OLGU SUNUMU

Üç askerin 4 gözünde telemetrenin neden olduğu, 1 askerin 1 gözünde de tank silahlarının nişanlama ışığına yanlılıkla bakma sonucu gelişen hasar mevcuttu. İlk muayenelerinde tüm hastalarda Snellen eşelinde düzeltilmiş en iyi görme keskinliği tespit edilmiştir. Biyomikroskop ve üç aynalı gonyolensle ön segment ve fundus muayeneleri yapılmıştır. Hastaların renkli fundus fotoğrafları alınmış ve FFA'ları çekilmiştir. Görme alanı, elektrofizyolojik testler ve renk görme muayenesi (100-Hue testi) yapılmıştır. Hastaların son yapılan muayenelerinde de aynı muayene metodları uygulanmıştır.

Olguların özellikleri Tablo 2 de özetlenmiştir.

### 1. Olgu

28 yaşında asker olan hasta sağ gözünde görme düşüklüğü ve çeşitli lekeler görme şikayetiyle polikliniğimize müracaat etti. Hasta 1.5 yıldır havan topu operatörüydü ve mesafe tespiti için telemetre kullanmaktaydı. 1.5 ay önce bu cihazı son kullandığında cihaz tarafından yayılan ışına yanlılıkla bakma sonucu sağ gözü etkilenmişti. Görme keskinliği bu gözde 0.1'di, ön segment ve vitreus normaldi. Sağ gözün fundus muayenesinde maküler hemoraji ve ödem mevcuttu (Resim 1). FFA'da maküler alanda pencere defektiyle uyumlu hiperfloresans izlenmekteydi (Resim 2). FERG'de fotopik beyaz ve flicker test amplitüplerinde kayıp mevcuttu. Diğer testler normaldi. Dördüncü ayda yapılan muayenede sağ gözde görme keskinliği 0.5'ti ve görme alanında santral bir skotom mevcuttu. Hemoraji rezorbe olmuştu. FFA'da pencere defekti halen izlenmekteydi.

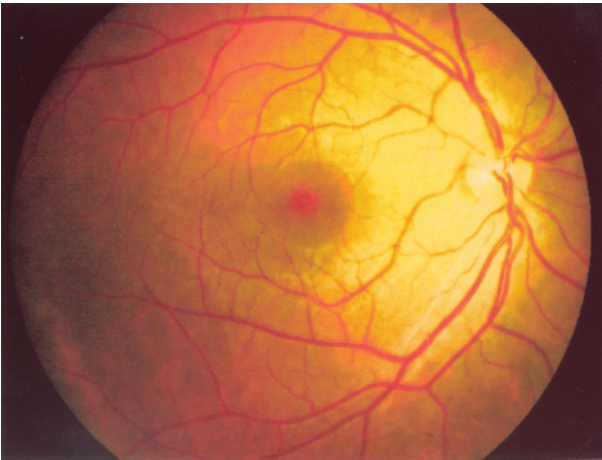
### 2. Olgu

22 yaşında asker olan hasta telemetrenin yaydığı ışına yanlılıkla baktıktan sonra, her iki gözünde de ani bir şekilde ortaya çıkan görme azlığı şikayeti ile olaydan 2 gün sonra

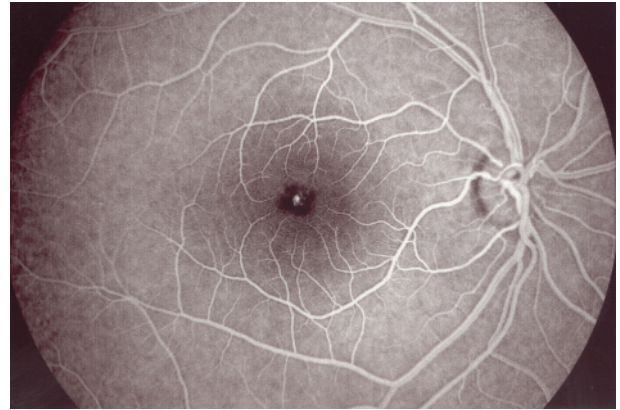
polikliniğimize müracaat etti. Görme keskinliği her iki gözde de 0.3'tü, ön segment ve vitreus normaldi. Fundus muayenesinde her iki gözde de maküler ödem ve sol gözde premaküler, yuvarlak maküla sınırlarını aşmayan bir hemoraji mevcuttu. FFA'da her iki gözde de makülada erken fazda başlayan hiperfloresans mevcuttu. Görme alanı ve elektrofizyolojik testler normal sınırlardaydı. Renk görme testinde tip III edinsel diskromatopsi tespit edildi. Tedavi olarak 3 gün günde total 100 mg. prednizon verildi ve ilaç daha sonraki 15 gün boyunca azaltılarak kesildi.

Hasta bir ay sonra kontrole çağrıldı. Görme keskinliği her iki gözde de 1.0'a çıkmıştı. Hasta metamorfopsiden yakınmaktaydı. Fundus muayenesinde her iki gözde de minimal maküler ödem mevcuttu ve sol gözdeki maküler hemoraji rezorbe olmuştu. FFA'da her iki gözde de pencere defekti izlenmekteydi.

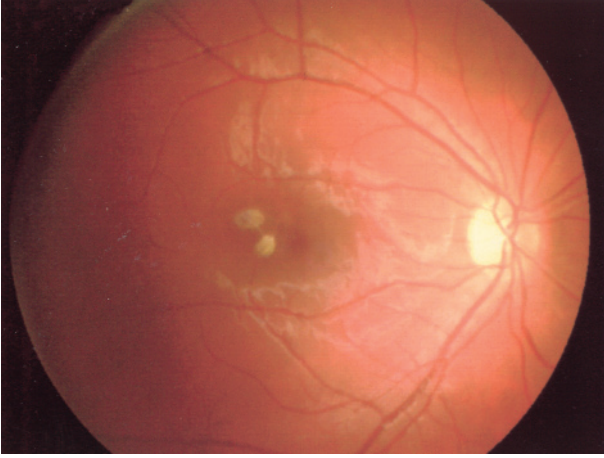
Kazadan üç ay sonra, hastanın ifadesine göre metamorfopsi önemli derecede azalmıştı ve her iki gözde de görme keskinliği 1.0'dı. FFA'da pencere defekti devam etmekteydi. Renk görme testinde tip III edinsel diskromatopsi tespit edildi.



**Resim 1.** Maküler hemoraji ve ödem (1. olgu, sağ göz)



**Resim 2.** FFA'da pencere defektine bağlı hiperfloresans (1. olgu, sağ göz)



**Resim 3.** Maküla temporalinde subretinal eksudasyon odakları (4. olgu, sağ göz)

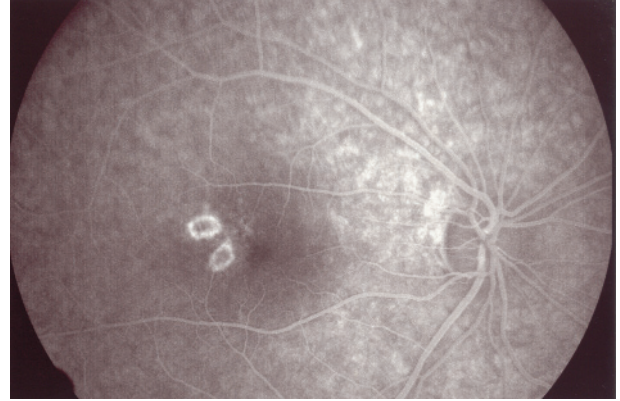
### 3. Olgu

22 yaşında asker olan hasta tank silahının nişanlama ışığına baktıktan 5 gün sonra, sol gözünde görme azalması şikayetiyle polikliniğimize müracaat etti. Görme keskinliği sol gözünde 0.2 idi, ön segment ve vitreus normaldi. Fundus muayenesinde maküla bölgesinde noktasal tarzda hemorajiler mevcuttu. FFA normaldi. FERG'de flicker testte dalga amplitüdlerinde kayıp mevcuttu. Renk görme testinde tip III edinsel diskromatopsi tespit edildi. Tedavi olarak 3 gün günde total 60 mg. prednizon verildi ve ilaç daha sonraki 15 gün boyunca azaltılarak kesildi.

Üçüncü ayda yapılan muayenede, görme keskinliği 0.8'di. Fundus muayenesinde maküla normal görünümdeydi. Dalga amplitüdlere düşüktü ve tip III edinsel diskromatopsi mevcuttu.

### 4. Olgu

22 yaşında asker olan hasta telemetrenin yaydığı ışına sağ gözüyle baktıktan 3 hafta sonra görme azalması şikayetiyle polikliniğimize müracaat etti. Yaklaşık 30 sn. kadar ışığa



**Resim 4.** 4. olgunun fundus lezyonlarının FFA görünümü (s)

bakmıştı. Görme keskinliği sağ gözünde 0.2 idi, ön segment ve vitreus normaldi. Fundus muayenesinde maküla temporalinde iki adet düzgün sınırlı subretinal eksudasyon tarzında sarı yuvarlak lezyonlar mevcuttu (Resim 3). FFA'da bu lezyonlar hiperfloresan bir kenarla çevrili, hipofloresan bir görünüm vermekteydi (Resim 4). Görme alanında santral bir skotom tespit edildi. FERG'te dalga latanslarında uzama vardı. Renk görme testinde tip III edinsel diskromatopsi tespit edildi. Tedavi olarak 5 gün günde total 80 mg. prednizon verildi ve ilaç daha sonraki 15 gün boyunca azaltılarak kesildi.

Üç ay sonra görme keskinliği 0.1'di. Fundus muayenesinde eski lezyon alanlarında skatrizasyon tarzında hiperpigmentasyon mevcuttu. Maküla dejenere görünümdeydi. Diğer muayene bulguları ilk muayenenin benzeriydi.

### TARTIŞMA

İlk lazerin 1960'larda üretiminden bu yana tıpta ve teknolojide kullanımının yaygınlaşmasıyla, kazayla meydana gelen göz yaralanmalarının sayısında da artış olmuştur. Bununla beraber askeri amaçlı kullanılan

Tablo 1. Askeri Amaçlarla Yaygın Olarak Kullanılan Lazer Tipleri

Lazer Tipi	Kullanıldığı Alet	Dalga Boyu (nm)	Bant
Ruby	Telemetre	694.3	Görülebilir (Kırmızı)
Neodmiyum: YAG	Telemetre	1064.0	İnfrared
Karbondioksit	Nişanlama Cihazı Telemetre	10.600.0	İnfrared

cihazlara bağlı yaralanmalar çok yaygın değildir. Olgularımızdaki maküler hasar, lazerin potansiyel tehlikeleri konusundaki eğitimsizlik nedeniyle meydana gelmiştir. Olguların tamamında hasar, lazer ışınına yanlılıkla bakma sonucu meydana gelmiştir ve hastaların hiçbiri bu sırada koruyucu gözlük kullanmamıştır.

Telemetrelerde ve tank silahlarının nişanlama cihazlarında kullanılan lazer 1064 nm. dalga boyunda Nd:YAG lazerdir<sup>6</sup>. Tek bir atışta 10 mj. luk enerji ortama salınır. Pupil çapına bağlı olarak, total olarak 0.06 mj. (2 mm. pupil çapında) ile 0.8 mj. (7 mm. pupil çapında) arasındaki bir enerji retinaya ulaşır. Kıyaslamak gerekirse, posterior kapsülotomi oluşturmak için ortalama 2 mj.luk Nd:YAG lazer kullanılmaktadır.

514 nm. dalga boyundaki argon lazerde, lazer ışığının yaklaşık % 50'si retina pigment epiteli (RPE) tarafından absorbe edilir.<sup>6</sup> Oysa telemetrelerde 1064 nm. dalga boyundaki lazer ışığının yaklaşık % 90'ı koroide geçer<sup>7</sup>. 1064 nm. dalga boyunda primer absorpsiyon yeri RPE ve koroidteki melanin granülleridir. Lazerin oluşturduğu hasarla ilgili en muhtemel mekanizma, RPE ve koroidte bulunan melanin granülleri civarındaki dokunun aşırı ısınmasına bağlı olarak doku genişlemesidir<sup>8</sup>. Dokudaki bu ani ısınma, koroid dokusunda sekonder mekanik genişlemeye ve koroidal damarlarda ve Bruch membranında hasara neden olur.

Nd:YAG lazer dokuda termomekanik bir hasara yol açmaktadır, oysa argon, kripton, dye ve diot lazerlerde retinal termal hasar oluşmaktadır.<sup>9</sup> Nd:YAG lazerin oluşturduğu bu mekanik hasarın retina ve koroid damarsal yapılarında zedelenmeye ve sonuçta da vitreus, intraretinal veya subretinal hemorjilere yol açabileceği ileri sürülmektedir<sup>9</sup>. Retina dokusundaki hasarın maküler pucker veya fibrovasküler proliferasyonla sonuçlanabileceği bildirilmiştir<sup>10</sup>.

Lazer yayan askeri araçların potansiyel tehlikeleri oldukça fazladır. Bu cihazların 300 metre mesafeden bile retinal hasar oluşturabilecekleri ileri sürülmektedir<sup>6</sup>. Bizim olgularımızda son muayenedeki görme keskinliği 0.1 ile 1.0 arasındaydı. İlk muayenedeki görme keskinlikleri ile karşılaştırıldığında, gözlerin dördünde görme keskinliğinde anlamlı derecede bir artış mevcuttu. Sonuç görme keskinliği iki gözde 1.0'dı. Gözlerin birinde sonuç görme keskinliği, başlangıca nazaran düşüktü. Roider ve ark. bu tarz yaralanmalarda görme kaybını sinir lifi defekti ve sonuçta gelişen koroidal neovaskülarizasyon ile açıklamışlardır<sup>6</sup>. İkinci olguda son görme keskinliği 1.0 olmasına rağmen, hastanın her iki gözünde de minimal düzeyde metamorfopsi şikayeti mevcuttu. Dördüncü olgu görme kalitesinin düşük olduğunu ifade etmekteydi ve görme keskinliği 0.1'di. Birinci olgu santral görmesini etkileyen

Tablo 2. Olguların Özellikleri

Olgu No.	Yaş	Göz	Kullanılan Araç	İlk Görme Keskinliği	Son Görme Keskinliği	Takip Süresi (Ay)
1	28	OD	Telemetre	0.1	0.5	4
2	22	OD	Telemetre	0.3	1.0	3
		OS	Telemetre	0.3	1.0	3
3	22	OS	Nişanlama Cihazı	0.2	0.8	3
4	22	OD	Telemetre	0.2	0.1	3

santral bir skotomdan yakınmaktaydı.

Gözlerin 4'ünde tip III edinsel diskromatopsi (mavi-sarı, tritan benzeri) mevcuttu. Retina hastalıklarına bağlı edinsel diskromatopsiler içinde en sık rastlanana Tıp III tür<sup>11</sup>. Bize göre, görme kaybının nedenini tam olarak hatırlayamayan ve bir veya iki gözünde klinik olarak bu tarz fotik makülopati görünümü olan hastalarda renk görme yararlı bir tanı testi olabilir.

Bu olgular için yaygın olarak kabul gören bir tedavi yöntemi yoktur. Sistemik steroidler, sistemik ve lokal antiinflamatuvar ilaçlar, günlük peribulber vit. C uygulamaları, toksik radikalleri nötralize etmek için antioksidanlar ve sikloplejik ajanlar önerilmiştir<sup>8</sup>. Roider ve ark. subretinal hemorajiyi uzaklaştırmak için intravitreal doku plazminojen aktivatörü ve C2F6 gaz enjeksiyonu yapmışlar, fakat bu yöntemi etkisiz bulmuşlardır<sup>6</sup>. Biz bazı olgularda sistemik steroid tedavisi uyguladık, fakat bu ilaçların etkinliğinden bahsedebilmek için daha geniş serilere ihtiyaç vardır.

Sonuç olarak, silahlı kuvvetlerde kullanılanlar da dahil olmak üzere lazer yayan cihazlar kazayla maküler hasara neden olabilirler. Bu nedenle mutlaka eğitimli kişilerce çalıştırılmalıdırlar. Kullanıcıları ve etrafta bulunanlar potansiyel tehlikeler konusunda mutlaka uyarılmalıdırlar.

#### KAYNAKLAR

1. Hirsch DR, Booth DG, Schocket S et al: Recovery from pulsed-dye laser retinal injury. Arch Ophthalmol 1992; 110: 1688.
2. Lam TT, Tso MO: Retinal injury by a neodymium:YAG laser. Retina 1996; 16: 42-46.
3. Luttrull JK, Hallisey J : Laser pointer-induced macular injury. Am J Ophthalmol 1999, 127: 95-96.
4. Gabel VP, Birngruber R, Lorenz B et al: Clinical observations of six cases of laser injury to the eye. Health Physics 1989; 56: 705-710.
5. Modarres ZM, Parvaresh MM, Pourbabak S et al: Accidental parafoveal laser burn from a standard military ruby range finder. Retina 1995; 15: 356-358.
6. Roider J, Buesgen P, Hoerauf H, et al : Macular injury by a military range finder. Retina 1999; 19: 531-535.
7. L'Esperance FA Jr.: Ophthalmic Lasers, Vol.I. St.Louis, MO: CV Mosby, 1989; 68.
8. Yumita A, Shirato S, Kitazawa Y: Retinal damage of ophthalmic Q switched Nd-YAG laser in monkey eyes. Jpn J Ophthalmol 1986; 30: 100-115.
9. Marshall J: Structural aspects of laser-induced damage and their functional implications. Health Phys 1989; 56: 617-624.
10. Alhalel A, Glovinsky Y, Treister G, et al: Long-term follow up of accidental parafoveal laser burns. Retina 1993; 13: 152-154.
11. Hart WM: Acquired Dyschromatopsias Surv Ophthalmol. 1987; 32: 10-31. Review.