

Skleral Fiksasyonlu Göziçi Lens İmplantasyonundan Sonra Yırtıklı Retina Dekolmanı

Bülent YAZICI¹, Öner GELİŞKEN², Haluk ERTÜRK², Remzi AVCI³

ÖZET

Amaç: Skleral fiksasyonlu göziçi lensi (SFGİL) yerleştirilmesini izleyen yırtıklı retina dekolmanı (RD) komplikasyonunun sıklığını ve gelişimiyle ilişkili etkenleri belirlemek.

Gereç ve Yöntem: Bu çalışma modifiye Lewis yöntemiyle SFGİL konulan 259 hastanın (172 erkek, 87 kadın; yaş aralığı: 2 - 83 yıl) 272 gözünü içerdi. Afaki, 226 gözde katarakt cerrahisine (159 gözde senil, 57 gözde travmatik ve 10 gözde konjenital katarakt), 46 gözde kristalin lens dislokasyonuna (30 gözde travmatik, 16 gözde gelişimsel) bağlıydı. Skleral fiksasyonlu göziçi lensi, 68 gözde kristalin lens çıkartımı ile aynı seansta, 204 gözde ikincil ameliyatta konuldu. Eşzamanlı olarak, 61 gözde pars plana vitrektomi (PPV), 15 gözde parsiyel penetran keratoplasti, 13 gözde silikon boşaltma, 9 gözde ön kamara göziçi lensi çıkartımı ve 3 gözde profilaktik skleral çevreleme uygulandı. Postoperatif izlem süresi ortalama 7.8 aydı (4 - 60 ay). Postoperatif RD komplikasyonu gelişen ve gelişmeyen iki grup çeşitli klinik parametreler açısından karşılaştırıldı.

Bulgular: Dokuz gözde (% 3.3) postoperatif yırtıklı RD gelişti. Lens konulması ile RD tanısı arasındaki ortalama süre, 5.2 haftaydı (1-13 hafta). Beş gözde retinal yırtık veya delik, 2 gözde retinal dializ, 1 gözde dev yırtık saptandı. Bir gözde retinal açılım bulunamadı. Postoperatif RD gelişen gözlerde, aksiyel göz uzunluğu anlamlı ölçüde daha fazlaydı (P=0.04, Student-t testi). Ayrıca primer SFGİL implantasyonu ve aynı seansta PPV yapılan gözlerde RD sıklığı anlamlı olarak daha yüksekti (P<0.001 ve P=0.01, Fisher'in kesin testi). Postoperatif RD'lı 9 gözden 7'sinde (%78) skleral çökertme ve/veya vitreus cerrahisi yöntemleriyle retinal yatisma sağlandı.

Tartışma: Yırtıklı RD komplikasyonu, SFGİL cerrahisinden sonra, diğer göziçi lens implantasyon yöntemlerine kıyasla daha sık görülür. Retinal açılımlar hem arka vitreus dekolmanı hem de periferik vitreus tabanı çekintisinden kaynaklanabilir. Hastalar, SFGİL ameliyatından sonra, rutin periferik fundus muayenesi ile izlenmelidir.

ANAHTAR SÖZCÜKLER : Retina dekolmanı, Skleral fiksasyonlu göziçi lens

RHEGMATOGENOUS RETINAL DETACHMENT AFTER SCLERAL-FIXATED INTRAOCULAR LENS IMPLANTATION

SUMMARY

Purpose: To determine the incidence of and factors related to rhegmatogenous retinal detachment

1 Yrd.Doç.Dr., Uludağ Ü.Tıp Fak. Göz Hast. A.D., Bursa.

2 Prof.Dr., Uludağ Ü.Tıp Fak. Göz Hast. A.D., Bursa.

3 Doç.Dr., Uludağ Ü.Tıp Fak. Göz Hast. A.D., Bursa.

(RD) following scleral-fixated intraocular lens (SFIOL) implantation.

Material and Method: This study included 272 eyes of 259 patients (172 male, 87 women; age range: 2 - 83 years) who underwent SFIOL implantation by modified Levis method. Aphakia was secondary to a cataract surgery in 226 eyes (in 159 eyes senil, in 57 eyes traumatic and in 10 eyes congenital cataract) and dislocation of the crystalline lens in 46 eyes (posttraumatic in 30 eyes and developmental in 16 eyes). Implantation of SFIOL was performed as a primary procedure in 68 eyes at the time of lens extraction and as a secondary procedure in 204 eyes. Simultaneously, pars plana vitrectomy (PPV) was performed in 61 eyes, partial penetrating keratoplasty in 15 eyes, silicone removal in 13 eyes, anterior chamber intraocular lens removal in 9 eyes and encircling in 3 eyes. Mean follow-up time was 7.8 months (4 - 60 months). The two groups with and without postoperative RD were compared for several clinical parameters.

Findings: Postoperative rhegmatogenous RD developed in 9 eyes (3.3 %). Mean time between the implantation and diagnosis of RD was 5.2 weeks (1-13 weeks). A retinal tear or hole was found in 5 eyes, retinal dialyses in 2 eyes and giant tear in 1 eye. No retinal break was found in 1 eye. Axial length of the eye was significantly greater in eyes with RD ($P=0.04$, Student-t test). Retinal detachment was also more frequent in eyes which underwent primary SFIOL implantation and simultaneous PPV surgery ($P<0.001$ and $P=0.01$, Fisher's exact test). Reattachment was obtained in 7 of 9 eyes (78%) by the methods of scleral indentation and/or vitreous surgery.

Discussion: Complication of RD occurs more frequently after SFIOL surgery when it is compared with other intraocular lens implantation methods. Retinal breaks may result from both posterior vitreus detachment and traction of the peripheral vitreous base. The patients should be followed with routine peripheral fundus examination after SFIOL surgery. **Ret-vit 2001; 10 : 60 - 68.**

KEY WORDS : Retinal detachment, scleral-fixated intraocular lens

GİRİŞ

Günümüzde katarakt cerrahisinde afakiyi düzeltmek için en fazla yeğlenen yöntem, arka kapsül önüne göziçi lensi (GİL) konulmasıdır. Arka kapsül desteği yeterli olmadığında, açılı destekli olarak ön kamaraya veya skleraya sütüre ederek arka kamaraya GİL konabilir. Skleral fiksasyonlu GİL'ni (SFGİL) tercih etmekle, ön kamara lenslerine bağlı kronik üveit, glokom ve büllöz keratopati gibi ciddi komplikasyonlardan kaçınmak mümkündür. Bu nedenle, son yıllarda SFGİL'leri yaygın biçimde kullanılmış, SFGİL'in penetran keratoplasti ve pars plana vitrektomi (PPV) ile birlikte uygulanması tanımlanmıştır¹⁻⁶. Ancak SFGİL cerrahisi, diğer yöntemlere kıyasla, gözün arka segmentinde daha fazla cerrahi manüplasyon yapılmasını gerektirmektedir. Bu yüzden, SFGİL cerrahisinden sonra, özellikle

yırtıklı retina dekolmanı (RD) komplikasyonunun gelişme riski görece yüksek olabilir¹. Bu çalışmada, SFGİL implantasyonundan sonra yırtıklı RD'nın sıklığı ve bu komplikasyonun gelişmesiyle ilişkili etkenlerin belirlenmesi amaçlanmaktadır

GEREÇ ve YÖNTEM

Bu çalışma 1995-2001 tarihleri arasında SFGİL konulan ardışık 259 hastanın 272 gözünü içerdi. Hastaların 172'si erkek, 87'si kadındı; ortalama hasta yaşı, 46.6 (2 - 83) idi. Retina dekolmanına yönelik vitreus cerrahisi uygulanan ve aynı seansta SFGİL konulan gözler çalışmaya alınmadı.

Primer lens patolojisi, 226 gözde katarakt (159 gözde senil, 57 gözde travmatik ve 10 gözde konjenital), 46 gözde kristalin lens dis-

lokasyonu (30 gözde travmatik, 16 gözde gelişimsel) idi. Skleral fiksasyonlu GİL, 68 gözde ise kristalin lens çıkartımı ile aynı seansta-primer olarak, 204 gözde ikincil ameliyatta konuldu. Daha önce lens cerrahisi geçiren 204 gözden 160'ı afakikti, 17 gözde kataraktöz lens veya 18 gözde GİL vitreusa düşmüştü, 9 göze ise ön kamara GİL konmuştu. On beş göze daha önce çeşitli nedenlerle göziçi arka segment cerrahisi uygulanmıştı.

Tüm hastalara ameliyattan önce biyomikroskopik ön segment ve fundus muayenesi yapıldı. Fundusun görülemediği gözlerde arka segmenti değerlendirmek için ultrasonografi yapıldı. Skleral fiksasyonlu GİL implantasyonu modifiye Lewis yöntemiyle gerçekleştirildi^{3,6}. Tüm gözlerde işlem sırasında sürekli göziçi sıvı (dengeli tuz solüsyonu) enfüzyonu uygulandı. Enfüzyon kanülü limbusun veya (aynı seansta PPV uygulanan gözlerde), skleranın alt temporal kısmından yerleştirildi. Lens implantasyonundan önce vitrektomi probuyla ön kamara, pupilla ve arka kamara alanında bulunan vitreus temizlendi. Lensin haptikleri, saat 3 ve 9 hizasında limbusun 1.0 - 1.5 mm gerisinden 10-0 polipropilen sütür (Alcon 304901- Pair pak) ile karşılıklı olarak skleraya tespit edildi. Propilen sütürün 16 mm uzunluğundaki düz iğnesini göziçinden geçirmek için karşı taraftan girilen 27 gauge dental iğnenin rehberliğinden yararlanıldı. Skleral fiksasyonlu GİL implantasyonu ile aynı seansta yapılan cerrahi işlemler, 61 gözde pars plana vitrektomi (PPV) ve diğer vitreus cerrahisi işlemleri, 15 gözde parsiyel penetran keratoplasti, 13 gözde silikon boşaltma, 9 gözde ön kamara GİL çıkartımı ve 3 gözde profilaktik skleral çevreleme idi.

Skleral fiksasyonlu GİL'in kırma gücünü

belirlemek için toplam 212 gözde aksiyel uzunluk ölçümü yapıldı, diğer gözlerde ampirik olarak 20.0 - 21.5 dioptri arasında GİL kullanıldı. Yüzseksenbeş olguda ameliyat edilecek gözün aksiyel uzunluğu ölçüldü; 27 gözde ise sağlam olan gözün aksiyel uzunluğundan yararlanıldı.

Ameliyattan sonra hastalar, 1. gün, 1. hafta, 1. ve 3. ayda kontrole çağrıldı. Ortalama izlem süresi 7.8 aydı (4 - 60 ay).

Yırtıklı RD komplikasyonu gelişen gözlerle ait çeşitli klinik veriler, bu komplikasyonun gelişmediği gözlerle Student- t ve Fisher'in kesin testi yardımıyla karşılaştırıldı.

BULGULAR

Skleral fiksasyonlu göziçi lens konulan 272 gözden 9'unda (%3.3) postoperatif yırtıklı RD komplikasyonu gelişti. Postoperatif RD gelişen 9 hastanın 8'i erkek, 1'i kadındı; ortalama yaş 47 idi (19 - 76 yıl).

Primer lens patolojisi 8 gözde katarakt (6 gözde senil, 2 gözde travmatik katarakt), 1 gözde travmatik lens dislokasyonu idi (Tablo 1). Yedi gözde katarakt ameliyatında arka kapsül desteğinin yetersiz olması ve vitreus kaybı nedeniyle arka kamara GİL konulamamıştı, 1 gözde yırtık arka kapsül önüne konan GİL vitreusa düşmüştü. Afaki, 1 gözde künt travma sonucunda kristalin lensin vitreus içine düşmesine bağlıydı. Travmatik kataraktı veya lens dislokasyonu bulunan 3 gözden 2'sinde aynı zamanda vitreus kanaması vardı. Bir olgu, daha önce yırtıklı RD nedeniyle lokal skleral çökertme ameliyatı geçirmişti.

Beş gözde kristalin lensin çıkartıldığı seansta, primer SFGİL implantasyonu yapılmıştı, 4 göze ikincil ameliyatta SFGİL konmuştu. Üç gözde aynı zamanda PPV yapılmış, yanısıra

Tablo1. Skleral fiksasyonlu göziçi lens implantasyonundan sonra yırtıklı RD gelişen hastaların çeşitli pre- ve peroperatif özellikleri.

Olgu No	Cinsiyet – Yaş (yıl)	Primer Lens Patolojisi	SFGİL Endikasyonu	Arka Segment Patolojisi	SFGİL Zamanı	Eşzamanlı Cerrahi
1	E / 76	Senil katarakt	Operatuar afaki	---	Primer	---
2	E / 75	Senil katarakt	Operatuar afaki	---	Primer	---
3	K / 59	Senil katarakt	Operatuar afaki	---	Primer	---
4	E / 64	Senil katarakt	Operatuar afaki	---	Primer	---
5	E / 63	Senil katarakt	Operatuar afaki	---	Sekonder	---
6	E / 19	Travmatik katarakt	Operatuar afaki	---	Sekonder	---
7	E / 63	Senil katarakt	GİL dislokasyonu	---	Sekonder	PPV ve GİL çıkartımı
8	E / 23	Travmatik lens dislokasyonu	Travmatik afaki	VH ve vitreusa lens düşmesi	Primer	PPV ve lenspektomi
9	E / 34	Travmatik katarakt	Operatuar afaki	VH	Sekonder	PPV

SFGİL: Skleral fiksasyonlu göziçi lensi, RD: Retina dekolmanı, VH: Vitreus hemorajisi, PPV: Pars plana vitrektomi

endofakoemülsifikasyon uygulanmış veya vitreustan GİL çıkartılmıştı.

Skleral fiksasyonlu GİL ameliyatı ile RD tanısı arasındaki ortalama süre, 5.2 haftaydı (1-13 hafta) (Tablo 2). Retina dekolmanının nedeni, 5 gözde retinal yırtık veya delik, 2 gözde retinal dializ ve 1 gözde dev yırtık idi. Bir gözde ise herhangi bir retinal açılım bulunamadı. Dört gözde üst kadranda atnalı yırtık, 1 gözde üst nazalde periferik delik belirlendi. Retinal yırtık ya da delik, 4 gözde SFGİL sütürlerinin geçiş yerlerinin 2 saat kadranı çevresinde, 1 gözde bu sınırların dışındaydı (Şekil 1). İki gözde alt nazalde retinal dializ gelişmişti. Bir gözde üst kadrandan aşağı doğru yaklaşık 240 derecelik dev yırtık saptandı (Şekil 1, olgu no 6). Biri dışında, tüm gözlerde maküla dekolle olmuştu. Üç gözde

RD ile birlikte vitreus içinde hafif kanama vardı.

Dokuz gözden 7'sinde (%78) skleral çökertme ve/veya vitreus cerrahisi yöntemleriyle retinal yatışma sağlandı (Tablo 2). Dev yırtık gelişen gözde PPV ve silikon yağı uygulamasıyla retina yatıştı. Ancak 7. ayda silikonun boşaltılmasından sonra RD tekrarladı ve proliferatif vitreoretinopati nedeniyle başarısız oldu. Diğer gözün geçirilmiş RD öyküsü vardı ve SFGİL sütürünün geçiş yerinin iki saat kadranı üstünde, önceki çökertmenin kenarında bir retinal delik saptandı (Şekil 1, olgu no 3). Çevreleme, ray ile çökertme ve boşaltma uygulanan bu gözde ön segment iskemisi ve proliferatif vitreoretinopati gelişmesi nedeniyle göz kaybedildi. Retinanın yatıştığı 7 gözden 3'ünde postoperatif düzeltilmiş görme

Tablo 2. Skleral fiksasyonlu göziçi lens implantasyonunu izleyen retina dekolmanlarının klinik özellikleri ve tedavi sonuçları.

Olgu No	SFGİL – RD Süresi (hafta)	Retinal Açılım ve Yeri	Primer Cerrahi	İkincil Cerrahi	Sonuç
1	1	Üst temporalde atnalı yırtık	Ç+B+SÇ	PPV + Silikon yağı	0.1
2	6	Üst temporalde atnalı yırtık	Ç+B+SÇ	—	0.4
3	2	Üst temporalde delik	Ç+B+SÇ	—	Ön segment iskemisi ve PVR
4	2	Üst nazalde atnalı yırtık	Ç+B+SÇ	—	0.05
5	7	Üst temporalde atnalı yırtık	Lokal SÇ	—	1.0
6	7	Dev yırtık	Ç+PPV+Silikon yağı	—	PVR
7	13	Bulunamadı	Ç+B+SÇ	—	0.8
8	7	Alt nazalde retinal dializ	Ç+SÇ	PPV+Silikon yağı	1 mps
9	2	Alt nazalde retinal dializ	PPV+Silikon yağı	—	0.5

SFGİL: Skleral fiksasyonlu göziçi lensi, RD: Retina dekolmanı, Ç: Çevreleme, B: Boşaltma, SÇ: Skleral çökertme, PPV: Pars plana vitrektomi, PVR: Proliferatif vitreoretinopati.

keskinliği 0.1 veya daha azdı, diğerlerinde 0.4 ile 1.0 arasında değişti. Bu grupta postoperatif izlem süresi, 14 ile 55 ay arasında, ortalama 27 aydı.

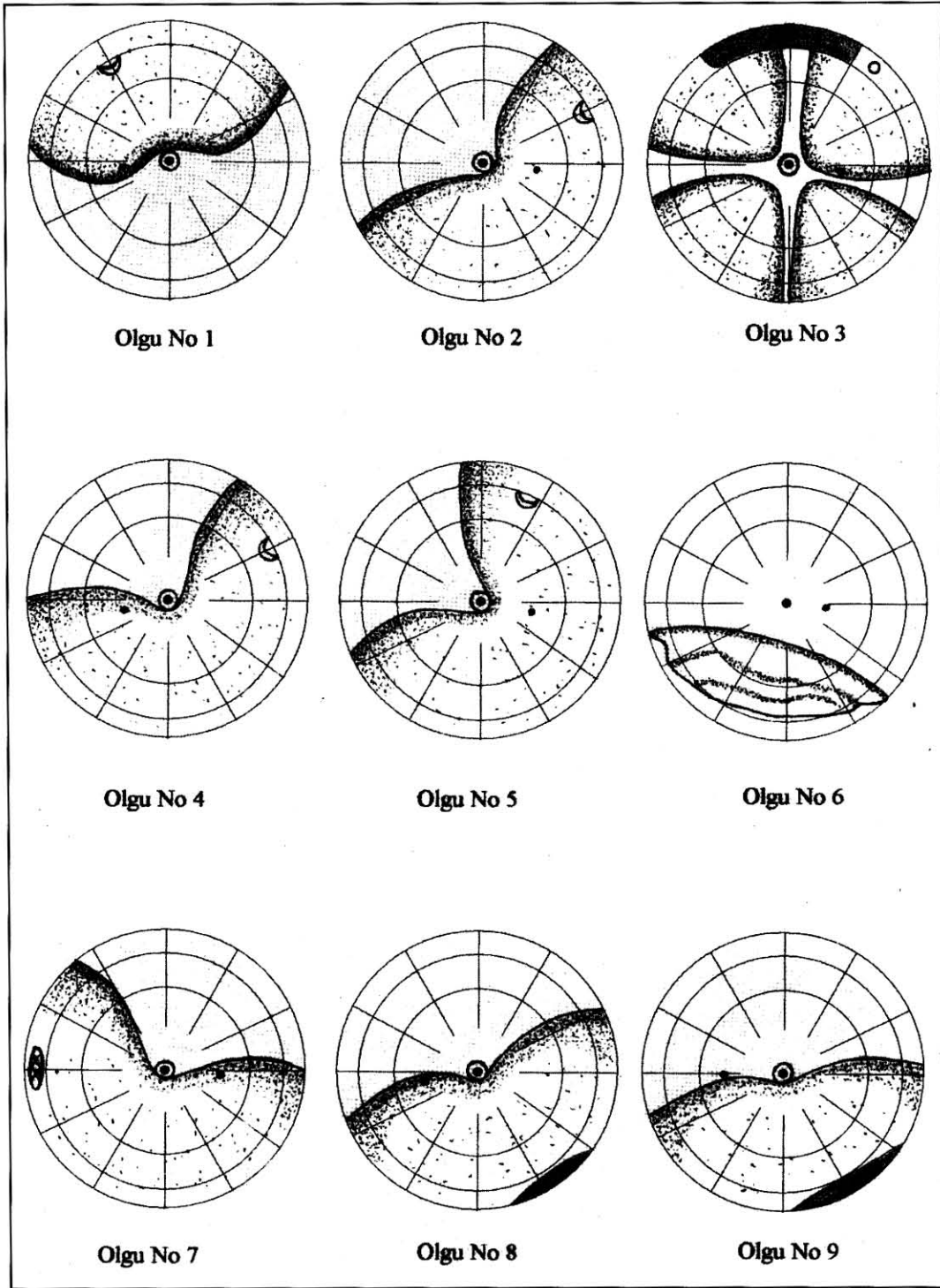
Ortalama aksiyel göz uzunluğu, SFGİL implantasyonundan sonra RD gelişen grupta 24.1 mm, RD gelişmeyen grupta 23.2 mm idi; farklılık anlamlıydı ($P=0.04$, Student-t testi). İki grup arasında cinsiyet dağılımı ve yaş açısından anlamlı bir fark yoktu ($P=0.28$, Fisher'in kesin testi ve $P=0.46$, Student-t testi).

Primer SFGİL implantasyonu yapılan grupta RD, ikincil SFGİL grubuna kıyasla (%7.4'e karşılık %2.0) anlamlı ölçüde daha sıkı ($P<0.001$, Fisher'in kesin testi). Aynı seansta PPV yapılan hasta grubunda postoperatif RD sıklığı (%4.9), sadece SFGİL konulan hasta grubuna göre (%2.8) daha fazlaydı ($P=0.01$, Fisher'in kesin testi).

TARTIŞMA

Günümüzde katarakt cerrahisi yırtıklı RD'ın önde gelen nedenlerinden biridir. Katarakt ameliyatı geçiren bireylerde RD riski, genel popülasyona kıyasla 100-200 kat daha fazladır⁷. Çeşitli çalışmalar, ekstrakapsüler katarakt ekstraksiyonu ve arka kapsül önüne GİL implantasyonundan sonra, %0.8-%1.8 oranında yırtıklı RD bildirmektedir⁸⁻¹⁰. Çalışmamızda 272 gözde SFGİL implantasyonundan sonra RD'ın sıklığı incelendi ve %3.3 olarak bulundu. Diğer çalışmalarda, SFGİL cerrahisini izleyen yırtıklı RD'ın sıklığı, %1.4 - %8.1 arasındadır^{2,3,11-15}. Bu veriler göstermektedir ki SFGİL cerrahisinden sonra RD riski, arka kapsül önüne GİL konmasına kıyasla birkaç kat daha yüksektir.

Bu farklılık, öncelikle SFGİL cerrahisinin RD açısından daha riskli gözlerde yapılmasıyla ilişkili olabilir. Skleral fiksasyonlu GİL cer-



Şekil 1.

Skleral fiksasyonlu göziçi lens implantasyonundan sonra gelişen yırtıklı retina dekolmanlarının şematik görünüşleri.

rahisi katarakt ameliyatında vitreus kaybı gelişen ya da bir göz travması geçirmiş olan gözlerde endikedir. Vitreus kaybı ve oküler travma öyküsü, katarakt cerrahisinden sonra RD

komplikasyonunun gelişmesiyle ilişkili belli başlı etkenlerdir^{7,16,17}. Vitreus kaybı gelişen gözlerde RD'nin sıklığı, arka kapsülün korunduğu gözlerle kıyasla 4- 5 kat daha fazladır⁸.

Skleral fiksasyonlu GİL cerrahisi, en sık katarakt ameliyatında arka kapsül yetersizliği nedeniyle arka kamara GİL konamayan senil kataraktlı gözlerde uygulanmaktadır. Çalışmamızda bu grupta 159 gözün 6'sında (%3.8) postoperatif RD gelişti. Bu oran, Lee ve ark.in¹⁴ çalışmasında %4.9, Bourke ve ark.in¹² çalışmasında % 4.5'dir.

Skleral fiksasyonlu GİL implantasyonunu izleyen yırtıklı RD, ameliyattan sonra görece kısa bir süre içinde gelişmektedir. Çalışmamızda, SFGİL konulması ile RD arasındaki ortalama süre, 5.2 haftaydı (1-13 hafta). Bu süre, diğer iki çalışmada, 6.4 hafta (3-18 hafta) ve 14.3 haftadır (1-32 hafta)^{12,14}. Katarakt cerrahisi ile RD arasındaki ortalama süre, afak bırakılan gözlerde 37-52 ay, arka kapsül önüne GİL konulan gözlerde 7-20 ay arasında gelişmektedir^{18,19}.

Katarakt ekstraksiyonu ve ön kamara ya da arka kamara GİL implantasyonundan sonra, miyopik gözlerde daha sıklıkla RD komplikasyonu gelişmektedir^{9,17,18}. Önceki iki çalışmada, miyopi SFGİL implantasyonunu izleyen RD açısından da önemli bir risk etkenidir^{12,14}. Çalışmamızda da RD gelişen grupta ortalama aksiyel göz uzunluğu anlamlı ölçüde daha fazlaydı.

Çalışmamızda primer SFGİL implantasyonu yapılan grupta RD oranı, sekonder SFGİL grubuna göre anlamlı ölçüde daha yüksekti (%7.4'e karşılık %2.0; P<0.001). Lee ve ark.¹⁴ da primer SFGİL grubunda RD oranını daha yüksek bulmuştur (%8.1'e karşılık %1.7). Bir çalışma, tümü en az bir yıldan beri afakik olan 624 gözde, sekonder SFGİL implantasyonundan sonra, görece düşük, %1.4 oranında RD bildirmektedir¹³.

Skleral fiksasyonlu GİL implantasyonundan sonra retinal yırtık gelişmesinin me-

kanizması tam olarak bilinmemektedir. Katarakt ameliyatında arka kapsül perforasyonu ve vitreus kaybı, arka vitreus dekolmanını uyarılmaktadır²⁰. Arka vitreusun retinadan ayrılıp öne doğru yer değiştirmesi, vitreusun retinaya sıkıca yapışık olduğu yerlerde çekinti ve yırtıklara yolaçmaktadır. Arka vitreus dekolmanı, tipik olarak, ekvator hizasında atnalı biçiminde retinal yırtıklara neden olmaktadır²¹. Özellikle primer SFGİL implantasyonundan sonra RD gelişen gözlerin bir bölümünde, retinal yırtıklar, arka vitreus dekolmanına bağlı olabilir. Çalışmamızda 4 gözde RD ekvatoryal atnalı yırtıklara bağlıydı ve bu gözlerin 3'ünde primer SFGİL implantasyonu uygulanmıştı. Sekonder SFGİL konulan gözlerde, arka vitreus dekolmanı, ilk ameliyattan sonra gelişip tamamlanmış olacağı için, bu etkene bağlı retinal yırtıklar daha az görülebilir.

Skleral fiksasyonlu GİL cerrahisi periferik vitreus tabanıyla ilişkili retinal açılımlara da yolaçabilir. Ora serrata bölgesinde, vitreus tabanının retina üstündeki çekintileri, genel olarak travmatik RD'ında olduğu gibi, retinal diliz, dev yırtık ya da periferik yuvarlak delik biçiminde retinal açılımlara yolaçar^{21,22}. Fiksasyon sütürünü taşıyan iğne, arka kamaradan geçişi sırasında, özellikle giriş yeri çevresinde, vitreus tabanında çekintiye neden olabilir¹². Göziçi lensinin haptikleri de periferik ön vitreus-retina ilişkisini bozabilir. Vitreusun iğnenin skleradan geçtiği yerlere inkarsere olması ve geçiş bölgelerinde meydana gelen kanama, vitreus tabanında proliferatif reaksiyonları uyurabilir ve retinal çekintiye artırabilir. Bourke ve ark.¹² SFGİL cerrahisinden sonra RD gelişen gözlerde, vitrektomi sırasında, skleral indentasyon ve endoilluminasyon yardımıyla anterior vitreoretinal ilişkiyi incelemiş ve yırtıklardan iğnenin geçiş

hattı boyunca uzanan vitreus uzantıları gözlemiştir. Çalışmamızda, 4 gözde retinal açılımlar periferik vitreus tabanının çekintisine bağlı olabilir. Bu gözlerden 2'sinde retinal dializ, 1'inde dev yırtık, 1'inde de periferik retinal delik vardı. Retinal dializli 2 olgunun bir göz travması öyküsü vardı. Bu gözlerde retinal dializin, SFGİL cerrahisinden önce, travma sonucunda gelişmiş olması da mümkündür.

Skleral fiksasyonlu GİL implantasyonunda sütür iğnesinin veya lens haptiğinin retinaya değmesi de yırtığa yolaçabilir. Ancak, diğer çalışmalarda olduğu gibi çalışmamızda da, RD'ın özellikleri, direkt retinal yaralanmadan ziyade, öncelikle vitreoretinal çekintinin sorumlu olduğunu düşündürmektedir.

Çalışmamızda, 4 gözde retinal açılım, iğne geçiş yerlerinin iki saat kadranı çevresinde yerleşmişti. Lee ve ark.¹⁴ postoperatif RD'lı 6 gözden 4'ünde, retinal yırtıkları, fiksasyon sütürünün geçiş doğrultusuyla aynı meridyende gözlemiştir. Bourke ve ark.¹² 8 gözden 5'inde retinal yırtığın sütür iğnesinin geçişi veya GİL'in konması ile ilişkili olabileceğini düşünmüştür. Domuz gözünde yapılan bir çalışmada, arka kamarada vitreus bulunduğunda, sütür iğnesi ve GİL hareketlerinin, vitreus çekintisine ve inkarserasyonuna yolaçtığı gözlenmiştir²³. Lens implantasyonundan önce, ön vitreusun mümkün olduğu ölçüde temizlenmesi, periferik vitreus çekintisi ve retinal yırtık riskini azaltacaktır^{2,23-25}. İşlem sırasında sürekli göziçi sıvı infüzyonu uygulanması, yüksek ve homojen bir göziçi basıncı sağlamaktadır. Bu basıncın, vitreusun ani hareketlerini ve yırtık riskini azalttığını düşünüyoruz.

Çalışmamızda postoperatif RD'lı 9 gözden 7'sinde (%78) anatomik başarı elde edildi. Beş

gözde ilk girişimde, 2 gözde ikincil girişimde retinal yatışma sağlandı. Dört gözde eksternal cerrahi yeterli olduğu halde, 3 gözde PPV ve silikon tamponadı uygulanması gerekti. İki gözde proliferatif vitreoretinopati ve ön segment iskemisi nedeniyle başarısız olundu. Diğer iki çalışmada, SFGİL implantasyonunu izleyen RD'da anatomik başarı oranları, % 50 ve %100'dür^{12,14}.

Özet olarak, SFGİL cerrahisinden sonra yırtıklı RD riski, arka kapsül önüne GİL implantasyonuna kıyasla birkaç kat daha fazladır. Retinal açılım hem arka vitreus dekolmanına hem de ora serrata bölgesinde vitreoretinal çekintiye bağlı olarak gelişebilir. Retina dekolmanı çoğunlukla ameliyattan sonraki ilk birkaç ay içinde ortaya çıkmaktadır. Ameliyatta ön vitreusun mümkün olduğu ölçüde geniş biçimde temizlenmesi bu komplikasyonu azaltabilir. Ameliyattan sonra, hastaların retinal yırtık ve dekolman açısından erken dönemden itibaren periferik fundus muayenesi ile izlenmesi yararlı olacaktır.

KAYNAKLAR

1. Sugar A. Posterior chamber intraocular lens implantation in the absence of capsular support. *Ophthalmol Clin of N Am.* 1991;4: 345-53.
2. Yıldırım A, Özgün C, Gücükoğlu A. Transskleral arka kamara göziçi lens implantasyonları. In: Doğan ÖK, Aydın RÇ, TOD XXVIII. Ulusal Kongre Bülteni. Yeni İnan Ofset, Tekirdağ, 1994, Cilt 1; 328-31.
3. Ersöz TR, Canataroğlu H, Özdemir VN ve ark. Lewis tekniği ile skleral fiksasyonlu arka kamara lens implantasyonları. In: Andaç K, Menteş J, Yağcı A ve ark. TOD XXVII. Ulusal Kongre Bülteni. Yenyol Matbaası, İzmir, 1993, Cilt 2; 1445-50.
4. Kasım R, Aslan BS, Duman S. Transskleral fiksasyonlu arka kamara göziçi lensleri. In: Kural G, Duman S. TOD XXX. Ulusal Kongre Bülteni, 1996, Cilt 2; 291-4.
5. Holland EJ, Daya SM, Evangelista A et al. Pe-

- netrating keratoplasty and transscleral fixation of posterior chamber lens. *Am J Ophthalmol* 1992;114:182-7.
6. Johnston RL, Charteris DG, Horgan SE et al. Combined pars plana vitrectomy and sutured posterior chamber implant. *Arch Ophthalmol* 2000;118:905-10.
7. Rho DS, Kahn M, Obstbaum SA. Complications of Cataract Surgery. In: JF Charlton, GW Weinstein, Ophthalmic Surgery Complications. JP Lippincott, Philadelphia, 1995. P: 95-115.
8. Javitt JC, Street DA, Tielsch JM et al. National outcomes of cataract extraction: retinal detachment and endophthalmitis after out-patient surgery. *Ophthalmology*, 1994;101:100-6.
9. Smith PW, Stark WJ, Maumenee AE, et al. Retinal detachment after extracapsular cataract extraction with posterior chamber intraocular lens. *Ophthalmology* 1987;94:495-504.
10. Müftüoğlu G, Aksu A, Akar S et al. Katarakt cerrahisi sonrası gelişen retina dekolmanları. *Retina-Vitreus* 1995;3:147-50.
11. Yılmaz T, Demir T, Kükner Ş et al. Transskleral sütünlül göziçi lens implantasyonunda görsel prognoz ve komplikasyonlar. *T Klin Oftalmoloji* 2001;10:20-4.
12. Bourke RD, Gray PJ, Rosen PH et al. Retinal detachment complicating scleral-sutured posterior chamber intraocular lens surgery. *Eye* 1996;10: 501-8.
13. Uthoff D, Teichmann KD. Secondary implantation of scleral-fixated intraocular lenses. *J Cataract Refract Surg* 1998;24:945-50.
14. Lee JG, Lee JH, Chung H. Factors contributing to retinal detachment after transscleral fixation of posterior chamber intraocular lenses. *J Cataract Refract Surg* 1998;24:697-702.
15. Çiftçi F, Acar S, Örgü Y et al. Transskleral fiksasyonlu GİL implantasyonunda sütün tekniklerinin değerlendirilmesi. *T Oft Gaz* 1996;26:216-20.
16. Coonan P, Fung WE, Webster RG Jr et al. The incidence of retinal detachment following extracapsular cataract extraction. A ten-year study. *Ophthalmology* 1985;92:1096-1101.
17. Nielsen NE, Naeser K. Epidemiology of retinal detachment following extracapsular cataract extraction: a follow-up study with an analysis of risk factors. *J Cataract Refract Surg* 1993;19: 675-680.
18. Yoshida A, Ogasawara H, Jalkh AE et al. Retinal detachment after cataract surgery. Predisposing factors. *Ophthalmology* 1992;99:453-9.
19. Snyder WB, Bernstein I, Fuller D, Hutton WL, Vaizer A. Retinal detachment and pseudophakia. *Ophthalmology* 1979;86:229-41.
20. Mc Donnell PJ, Patel A, Green WR. Comparison of intracapsular and extracapsular surgery: histopathologic study of eyes obtained postmortem. *Ophthalmology* 1985;92:1208-25.
21. Green WR. Vitreoretinal juncture. In: *Retina*, Ryan SJ. ed. St Louis, Mosby 1989, Vol.3:13-69.
22. Landers MR, Hjelmeland LM. Types of pathogenetic mechanisms of retinal detachment. In: *Retina*, Ryan SJ, Retina. The CV Mosby Co. St Louis, 1989, Vol.3, P:105-9.
23. Tsunoda K, Migita M, Nakashizuka T, Kohzuka T. Treatment of anterior vitreous before suturing and intraocular lens to the ciliary sulcus. *J Cataract Refract Surg* 1996;22:222-6.
24. Oshima Y, Oida H, Emi K. Transscleral fixation of acrylic intraocular lenses in the absence of capsular support through 3.5 mm self-sealing incisions. *J Cataract Refract Surg* 1998;24:1223-9.
25. Mesci C, Şentürk AH, Gönenç D et al. Transskleral fiksasyonlu arka kamara sekonder göziçi lens implantasyonlarındaki başarı, komplikasyonlar ve operasyonlarda ön vitrektominin yeri. In: Kural G, Duman S: *TOD XXX.. Ulusal Kongre Bülteni*. eds. 1996, Cilt 2; 282-90.