

# Regmatojen Retina Dekolmanlı Olguda Dekolman Cerrahisi Sonrası Multifokal Elektoretinografi

## Multifocal Electroretinography After Detachment Surgery in a Patient with Regmatogenous Retinal Detachment

Fevzi ŞENTÜRK<sup>1</sup>, Hakan ÖZDEMİR<sup>1</sup>, Serra ARF KARAÇORLU<sup>2</sup>, Murat KARAÇORLU<sup>3</sup>

### ÖZ

Bu çalışmada regmatojen retina dekolmanı nedeniyle retina dekolman cerrahisi uygulanan bir olgudaki multifokal elektoretinografi (mfERG) değişiklikleri incelenmiştir. Foveayı kısmen tutan regmatojen retina dekolmanı olan 25 yaşındaki erkek hastaya retina dekolmanı cerrahisi uygulandı. Cerrahi müdahale öncesi çekilen mfERG'de dekolman bölgesinde P1 amplitütlerinde düşme gözlenmekteydi. Optik koherens tomografi ile foveayı kısmen tutan retina dekolmanı görüntülendi. Cerrahi müdahale sonrası görme keskinliği 0.7'den 1.0'a yükseldi ve P1 amplitütleri normale döndü. Optik koherens tomografi de normaldi. Bu olgu retina dekolman cerrahisi sonrası mfERG'nin lokal retina fonksiyonlarını değerlendirmede faydalı bir yöntem olduğunu göstermiştir.

**Anahtar Kelimeler:** Regmatojen retina dekolmanı, multifokal elektoretinografi, optik koherens tomografi.

### ABSTRACT

In this report the changes of multifocal electroretinogram (mfERG) after retinal detachment surgery in a patient with regmatogenous retinal detachment were evaluated. Twenty-five years old stoperatively, visual acuity increased from 0.7 to 1.0 and P1 amplitude became normal in all area. Optical coherence tomography was normal. Our data showed that mfERG is a useful tool to evaluate the local retinal function after retinal detachment surgery.

**Key Words:** Rhegmatogenous retinal detachment, multifocal electroretinography, optical coherence tomography.

Ret-Vit 2006;14:217-220

Geliş Tarihi : 18/10/2005

Kabul Tarihi : 22/11/2005

Received : October 18, 2005

Accepted: November 22, 2005

- 1- İstanbul Retina Enstitüsü Şti., İstanbul, Uzm. Dr.
- 2- İstanbul Retina Enstitüsü Şti., İstanbul, Doç. Dr.
- 3- İstanbul Retina Enstitüsü Şti., İstanbul, Prof. Dr.

- 1- M.D. İstanbul Retina Enstitüsü Şti. İstanbul / TURKEY  
ŞENTÜRK F., retina@pobox.com  
ÖZDEMİR H., retina@pobox.com
- 2- M.D. Associate Professor, İstanbul Retina Enstitüsü Şti. İstanbul / TURKEY  
KARAÇORLU S.A. skaracorlu@superonline.com
- 3- M.D. Professor, İstanbul Retina Enstitüsü Şti. İstanbul / TURKEY  
KARAÇORLU M., retina@pobox.com

**Correspondence:** M.D. Professor Murat KARAÇORLU  
İstanbul Retina Enstitüsü Şti. Fulya Hakkı Yeten Caddesi No:8/7 34349  
İstanbul / TURKEY

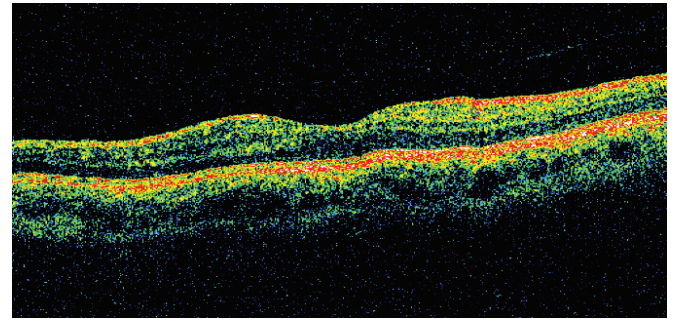
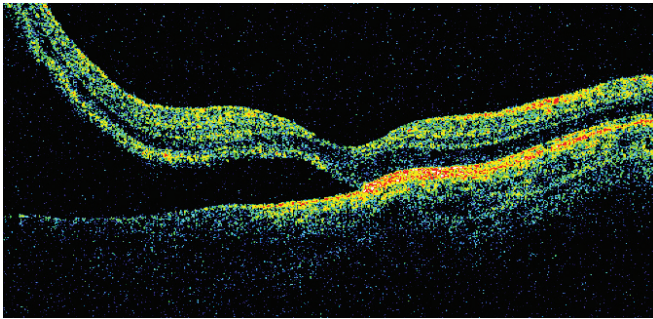
## GİRİŞ

Regmatojen retina dekolmanı retinadaki yırtık ya da delik nedeniyle nörosensöriyel retinanın retina pigment epiteli tabakasından ayrılması ile ortaya çıkan bir klinik tablodur.<sup>1</sup> Günümüzde cerrahi müdahale ile büyük oranda başarılı bir şekilde tedavi edilen regmatojen retina dekolmanlarının özellikle geçmiş olgularda ciddi görsel sorunlara yol açtığı bilinmektedir. Hatta bazı olgularda başarılı bir müdahale sonrası görme keskinliklerinde önemli kazanımlar sağlansa dahi renkli görme bozuklukları, ışık hassasiyeti ve karanlık adaptasyon güçlüğü gibi şikayetler ortaya çıkmaktadır.<sup>2</sup> Bu noktada retinanın fonksiyonel olarak değerlendirmesine yardım eden testlerin önemi yadsınamaz. Bizim çalışmamızda foveayı kısmen içine alan regmatojen retina dekolmanı olan bir olguda başarılı cerrahi müdahale sonrası multifokal elektoretinografi (mfERG) değişiklikleri ve bunların anatomik düzelme ile uyumu irdelenmiştir.

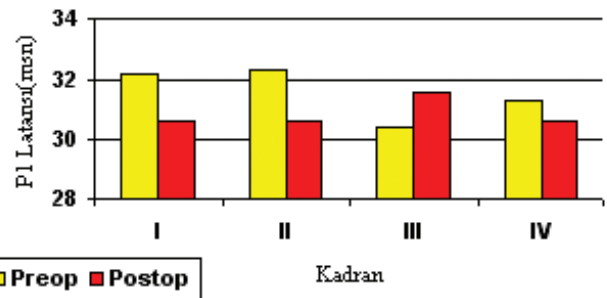
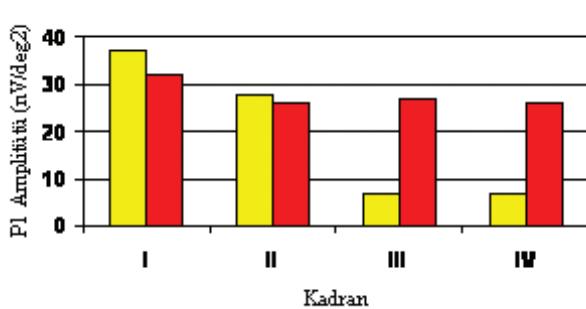
## OLGU SUNUMU

Bir haftadır sağ gözünde görme azalması şikayeti olan 25 yaşındaki erkek hastanın görme keskinliği sağ gözde 0.7, sol gözde 1.0 seviyesinde idi. Hastanın refraksiyon kusuru sağ gözde -2.00 (-0.75α180°), sol gözde -2.00 (-1.00α175°) olarak ölçüldü. Ön segment muayenesinde herhangi bir patolojik bulgu izlenmeyen hasta-

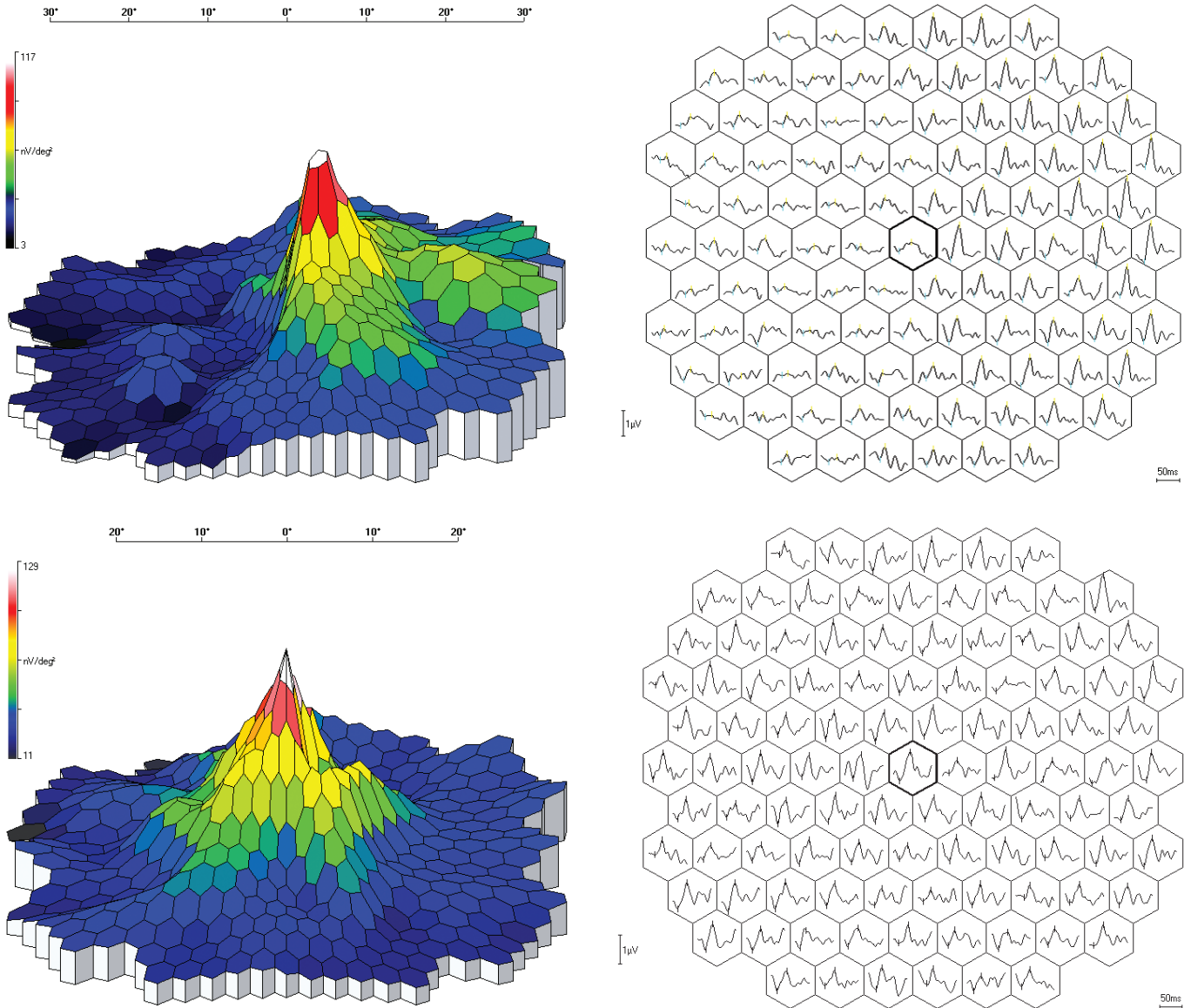
nın göz içi basıncı ölçümü her iki gözde normal sınırlar içinde idi. Gözdibi muayenesinde sağ gözde temporal kadranda makülaya kadar uzanan ve foveayı kısmen etkileyen retina dekolmanı saptandı. Saat 9 hizasında bir adet retina yırtığı tespit edildi. "Macular thickness map" programı ve 6 mm'lik kesitlerle yapılan optik koherens tomografi incelemesinde (OCT-3, Carl Zeiss Ophthalmic System Inc., Humphrey Division, Dublin, CA, USA) foveanın kısmen tutulduğu retina dekolmanı görüntüledi. Retina dekolmanı bulunan bölgede retinanın altında hiporeflektans özellikle boşluk vardı. Retina yüzeyi, retina içi yapılar ve retina pigment epiteli normaldi (Resim 1-A). Retina fonksiyonlarının elektrofizyolojik olarak değerlendirilmesi amacıyla mfERG incelemesi yapıldı. Kayıt için skleral altın yaprak elektrotlarının kullanıldığı testte RETI-scan (Roland Consult, Weisbaden, Germany) bilgisayar yazılımında mevcut olan kadrana analizi yapılarak her bir kadrandaki "first order kernel" dalgasının P1 amplitütü ve P1 latansının ortalamaları hesaplandı. Toplamda 4 kadranın bulunduğu değerlendirilmede retina dekolmanı ile uyumlu bölgeyi temsil eden III ve IV numaralı kadrarlarda P1 amplitütlerinde azalma saptandı (Resim 2-A). mfERG üç boyutlu topografi haritasında ilgili bölgede depresyon gözlemlendi (Resim 3-A). Benzer şekilde dalga formlarının gösterildiği haritada da dekolman bölgesinde dalga formlarının bozulduğu izlendi (Resim 3-B). Retina dekolmanı bulunmayan bölgelerde patolojik bir



**Resim 1: A)** Operasyon öncesi yatay optik koherens tomografi kesitinde foveayı kısmen tutan retina dekolmanı izlenmektedir. Retina dekolmanı bulunan bölgede retinanın altında hiporeflektans özellikle boşluk var. Retina yüzeyi, retina içi yapılar ve retina pigment epiteli normal görünümde. **B)** Operasyon sonrası yapılan çekimlerde aynı kesitte retinanın yatışık olduğu gözlenmektedir. Retina yüzeyi, retina içi yapılar ve retina pigment epiteli normal görünümde.



**Resim 2:** mfERG incelemesinde RETI-scan bilgisayar yazılımında mevcut olan kadrana analizi ile her bir kadrandaki "first order kernel" dalgasının P1 amplitütü ve P1 latansının ortalamaları hesaplandı. Retina dekolmanı bölgesine uyan III ve IV numaralı kadrarlarda operasyon öncesindeki P1 amplitütlerindeki azalmanın (A) operasyon sonrası belirgin olarak düzeldiği görülmekte (B). P1 latanslarında ise farklılık yok.



**Resim 3:** Operasyon öncesi yapılan değerlendirmede, mfERG üç boyutlu topografi haritasındaki depresyon (A) ve dalga formlarının gösterildiği haritadaki bozukluk (B) operasyon sonrası değerlendirilmede normale dönmekte (C ve D).

bulgu yoktu. Skleral çökertme, subretinal sıvı drenajı, kriyoretinopeksi ve perfloropropan gaz tamponadını kapsayan cerrahi müdahaleden 8 ay sonra tekrarlanan muayenede görme keskinliği 1.0 düzeyine yükselmişti ve retina yatıştı. Optik koherens tomografi incelemesinde makülanın yatışık olduğu gözlemlendi; retina içi yapılar, retina yüzeyi ve retina pigment epiteli normaldi (Resim 2-A). mfERG değerlendirmesinde tüm kadrantlardaki P1 amplitütlerinin normale döndüğü, üç boyutlu topografi haritasının ve dalga formlarının düzeldiği gözlemlendi (Resim 2-B, Resim 3-C, Resim 3-D).

## TARTIŞMA

Retinanın fonksiyonel olarak incelenmesinde kullanılan flaş ERG ile sadece tüm retinanın verdiği cevapların değerlendirilmesi mümkünken, Sutter ve arkadaşları

tarafından geliştirilen mfERG ile santral retinanın birçok noktasının ayrı ayrı incelenmesi mümkün olmaktadır.<sup>3</sup>

Fotoreseptör hücre tabakası, bipolar hücreler ve Müller hücrelerinin fonksiyonları hakkında bilgi verdiği düşünülen mfERG ile bir çok retina hastalığında sağlanan bölgesel değerlendirmenin önemi bilinmektedir.<sup>4-7</sup> Bizim çalışmamızda foveayı kısmen içine alan regmatojen retina dekolmanı olan bir olguda başarılı cerrahi müdahale sonrası mfERG ile elde edilen P1 amplitütlerindeki düzelme ve bunların anatomik düzelme ile uyumu gösterilmiştir. Bu olgu retina dekolmanı cerrahisi sonrası retina fonksiyonlarını bölgesel bir şekilde değerlendirmede mfERG incelemesinin önemini pekiştirmektedir.

---

**KAYNAKLAR**

---

1. Ghazi NG, Green WR.: Pathology and pathogenesis of retinal detachment. *Eye*. 2002;16:411-421.
2. Moschos MM, Mallias J, Ladas I, et al.: Multifocal ERG in retinal detachment surgery. *Eur J Ophthalmol*. 2001;11:296-300.
3. Sutter EE, Tran D.: The field topography of ERG component in man. Part 1. The photopic luminance response. *Vision Res*. 1992;32:433-446.
4. Li J, Tso MO, Lam TT.: Reduced amplitude and delayed latency in foveal response of multifocal electroretinogram in early age related macular degeneration. *Br J Ophthalmol*. 2001;85:287-290.
5. Han Y, Bearse MA, Schneck ME, et al.: Towards optimal filtering of "standard" multifocal electroretinogram recordings: findings in normal and diabetic subjects. *Br J Ophthalmol*. 2004;88:543-550.
6. Wu D, Gao R, Zhang G, et al.: Comparison of pre-and post-operational multifocal electroretinogram of retinal detachment. *Chin Med J*. 2002;115:1560-1563.
7. Sasoh M, Yoshida S, Kuze M, et al.: The multifocal electroretinogram in retinal detachment. *Doc Ophthalmol*. 1988;94:239-252.