

# Yaşa Bağlı Maküla Dejenerasyonu Sonucu Gelişen Jukstafoveal Koroid Neovaskülarizasyonu Olgularında Fotodinamik Tedavi

## Photodynamic Therapy in Patients with Juxtafoveal Choroidal Neovascularization Secondary to Age-Related Macular Degeneration

Fevzi ŞENTÜRK<sup>1</sup>, Serra ARF KARAÇORLU<sup>2</sup>, Hakan ÖZDEMİR<sup>1</sup>, Murat KARAÇORLU<sup>3</sup>

Klinik Çalışma

Original Article

### ÖZ

**Amaç:** Bu çalışmanın amacı, yaşa bağlı maküla dejenerasyonu sonucu gelişen jukstafoveal koroid neovaskülarizasyonlarında uygulanan fotodinamik tedavi sonuçlarını değerlendirmektir.

**Gereç ve Yöntem:** Fotodinamik tedavi sonuçları değerlendirilirken olguların görme keskinliği ve sistemik oftalmolojik muayeneleri yapıldı; renkli fundus fotoğrafları, floresein anjiyografileri çekildi. Tedavi sonrası olgular birinci ve üçüncü aylarda ve daha sonraki takiplerde ise üçer ay aralar ile kontrol edildi. Tedavi sonrası üçüncü aydaki muayenede koroid neovaskülarizasyonunda orta derecede sızıntı ya da ilerleme izlenen olgularda tedavi protokolü tekrarlandı.

**Bulgular:** Yaşa bağlı maküla dejenerasyonu sonucu gelişen jukstafoveal koroid neovaskülarizasyonu olan 16 olgunun, 16 gözü değerlendirildi. Çalışma kapsamındaki hastaların takip süreleri 12 ay ile 36 ay arasındaydı. Bir yılda olguların 3'üne(%19) bir kez, 8'ine (%50) 2 kez, 5'ine (%31) 3 kez FDT uygulandı. Tedavi öncesi ortalama görme keskinliği 0.44 ( $\pm 0.1$ ) iken, 1. ayda 0.50 ( $\pm 0.2$ ), 3 ayda 0.44 ( $\pm 0.2$ ), 6 ayda 0.43 ( $\pm 0.2$ ) ve 12. ayda 0.40 ( $\pm 0.2$ ) idi. Bir yıllık takip sonucunda tedavi öncesi görme keskinliği ölçümlerine göre 3 (%19) olguda görme keskinliği aynı kaldı, 6 (%38) olguda görme keskinliğinde 1 ile 3 sıra artış saptanırken, 7 (%44) olguda 3 ile 1 sıra azalma tespit edildi.

**Sonuç:** Bu çalışmada yaşa bağlı maküla dejenerasyonu sonucu gelişen jukstafoveal koroid neovaskülarizasyonu olgularında fotodinamik tedavi uygulaması ile görme keskinliğinin takip süresi boyunca korunduğu gözlemlenmiştir.

**Anahtar Kelimeler:** Yaşa bağlı maküla dejenerasyonu, koroid neovaskülarizasyonu, jukstafoveal, fotodinamik tedavi.

### ABSTRACT

**Purpose:** To evaluate the results of photodynamic therapy in patients with juxtafoveal choroidal neovascularization related to age-related macular degeneration.

**Materials and Methods:** Visual acuity testing, systemic ophthalmologic examination, color photographs, and fluorescein angiography were used to evaluate the results of photodynamic therapy. Follow-up examinations were scheduled at 1 month and 3 months after the treatment and thereafter every 3 months. Retreatments were considered when leakage was observed at the 3-month intervals.

**Results:** Sixteen eyes of 16 patients with juxtafoveal choroidal neovascularization due to age-related macular degeneration were studied. Follow up ranged from 12 to 36 months. Mean visual acuity was 0.44 ( $\pm 0.1$ ) at baseline, 0.44 ( $\pm 0.2$ ) at 3 months, 0.43 ( $\pm 0.2$ ) at 6 months, and 0.40 ( $\pm 0.2$ ) at 12 months. At the end of the year, there was no change in visual acuity in 3 (19%) patients, a 1 or 3 line increase in 6 (38%) patients, and a 1 or 3 line decrease in 7 (44%) patients, with regard to baseline measurements.

**Conclusions:** This study showed that in juxtafoveal choroid neovascularization related to age-related macular degeneration visual acuity could be stabilized for 12 months after photodynamic therapy.

**Key Words:** Macular degeneration, choroidal neovascularization, photodynamic therapy.

Ret-Vit 2007;15:239-242

Geliş Tarihi : 08/02/2007

Kabul Tarihi : 19/09/2007

Received : February 08, 2007

Accepted: September 09, 2007

- 1- İstanbul Retina Enstitüsü Şti., İstanbul, Uz. Dr.
- 2- İstanbul Retina Enstitüsü Şti., İstanbul, Doç. Dr.
- 3- İstanbul Retina Enstitüsü Şti., İstanbul, Prof. Dr.

- 1- M.D., İstanbul Retina Institute, Inc. Şişli İstanbul/TURKEY  
ŞENTÜRK F., retina@pobox.com  
ÖZDEMİR H., retina@pobox.com

- 2- M.D. Associate Professor, İstanbul Retina Institute, Inc. Şişli İstanbul/TURKEY  
KARAÇORLU S.A., retina@pobox.com
- 3- M.D. Professor, İstanbul Retina Institute, Inc. Şişli İstanbul/TURKEY  
KARAÇORLU M., retina@pobox.com

**Correspondence:** M.D. Professor, Murat KARAÇORLU  
İstanbul Retina Institute, Inc. UNIMED CENTER, Hakkı Yeten Cad. No:8/7  
Sisli İstanbul/TURKEY

## GİRİŞ

Yaşa bağlı maküla dejenerasyonu (YBMD) ileri yaşlardaki görme kaybı nedenlerinin başında gelmektedir.<sup>1</sup> Eksüdatif tip YBMD sonucu gelişen koroid neovaskülarizasyonu (KNV) görme kaybının en önemli sebebidir. KNV fundus floresein anjiyografik (FFA) özelliklerine göre klasik veya gizli, fovea avasküler zonun merkezinden olan uzaklığına göre ise ektrafoveal, jukstafoveal veya subfoveal olarak sınıflandırılmaktadır.<sup>2</sup> Maküler Fotokoagülasyon Çalışma Grubu [The Macular Photocoagulation Study Group (MPS)] YBMD sonucu gelişen jukstafoveal KNV'nunda (KNV'ye ait hiperflöresan sınırların foveal avasküler zonun merkezinden 1-200  $\mu$  kadar uzağında olduğu lezyonlar) termal laser tedavisinin görme kaybını azalttığını bildirmiştir.<sup>3</sup> Ancak jukstafoveal KNV olan gözlerin tedavisinde termal laser bazı riskleri beraberinde getirmektedir.

Jukstafoveal KNV fovea santraline çok yakındır ve uygulanan termal laser tedavisinin lezyon dışındaki foveaya zarar vermesi çoğu zaman kaçınılmazdır. Jukstafoveal KNV tedaviye rağmen tekrarlamakta ve fovea santraline doğru ilerleme eğilimi göstermektedir. Laser fotokoagülasyonun neden olduğu ablasyon bölgesi de zamanla genişlemekte ve ciddi skotomlara yol açmaktadır. Ayrıca katarak gibi fundus görüntüsünü bozan sebepler varlığında fovea avasküler zon tam olarak değerlendirilememekte, laser uygulanacak bölge sınırları tam olarak çizilememektedir.<sup>3</sup> Fotodinamik tedavi (FDT) verteporfinin (Visudyne, Novartis AG, Basel, İsviçre) termal etkisi olmayan laser ışınları kullanılarak uyarılması ile KNV endotelinde seçici hasar oluşturma prensibine dayanan bir yöntemdir. Böylece sadece KNV bölgesi etkilenmekte, komşu dokular korunmakta, ancak birden fazla uygulama gerekebilmektedir.<sup>4-5</sup> FDT, günümüzde çok farklı nedenlerle oluşan KNV'lerinin tedavisinde kullanılmaktadır.<sup>4-7</sup> Çalışmamızda YBMD sonucu gelişen jukstafoveal KNV olgularındaki FDT sonuçları değerlendirilmiştir.

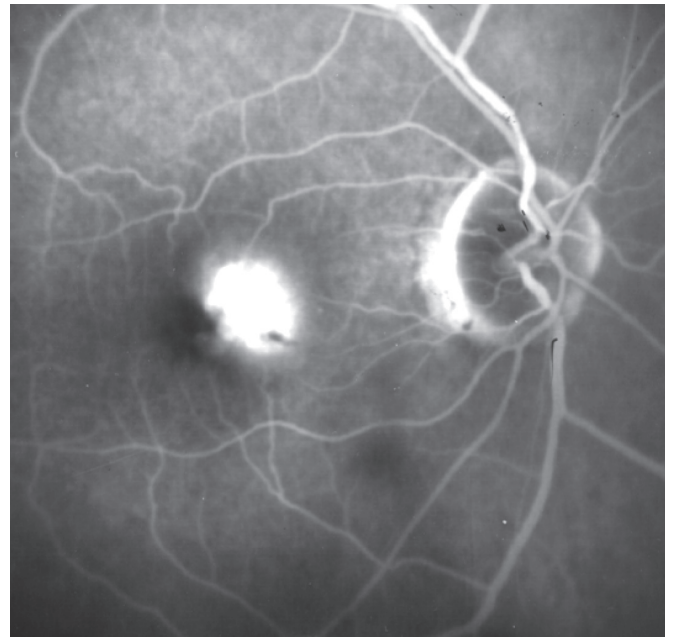
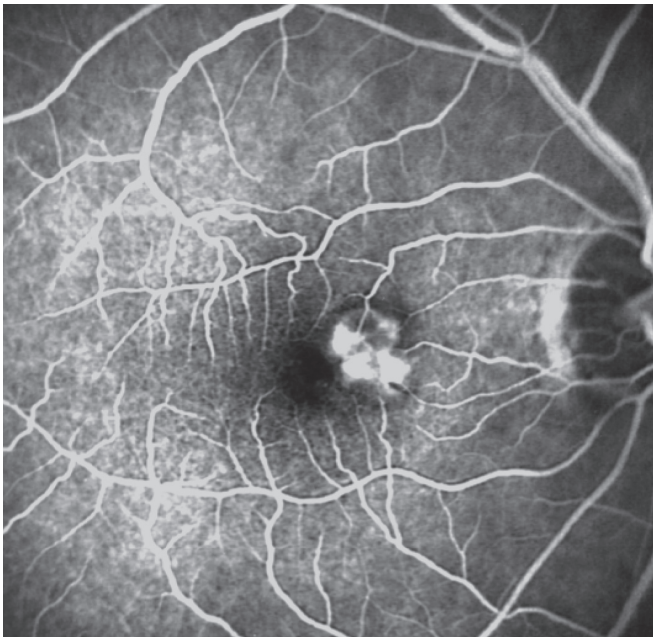## GEREÇ VE YÖNTEM

YBMD sonucu gelişen jukstafoveal KNV nedeniyle FDT uygulanan ve en az 12 ay takip edilen 16 olgu incelendi. FFA'sinde sınırları foveal avasküler zon merkezinden 1-199  $\mu$ 'luk alan içerisinde yerleşmiş jukstafoveal KNV'ları ve KNV'nun en büyük doğrusal çapının (GLD) 9 MPS disk alanından (maküla fotokoagülasyon çalışma grubu disk alanı) küçük olduğu (ortalama 5400  $\mu$ ) gözler çalışma kapsamına alındı. Yoğun lens kesafeti ya da başka bir retina patolojisi olan olgular çalışma dışında bırakıldı.

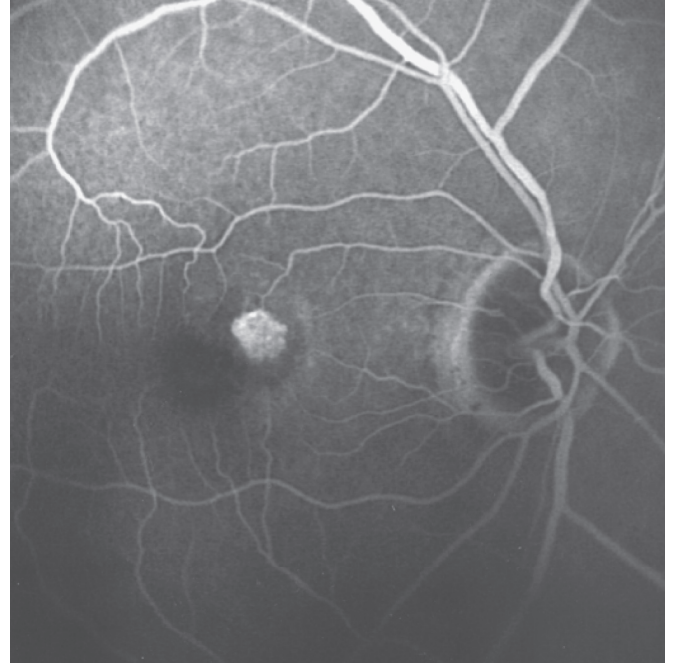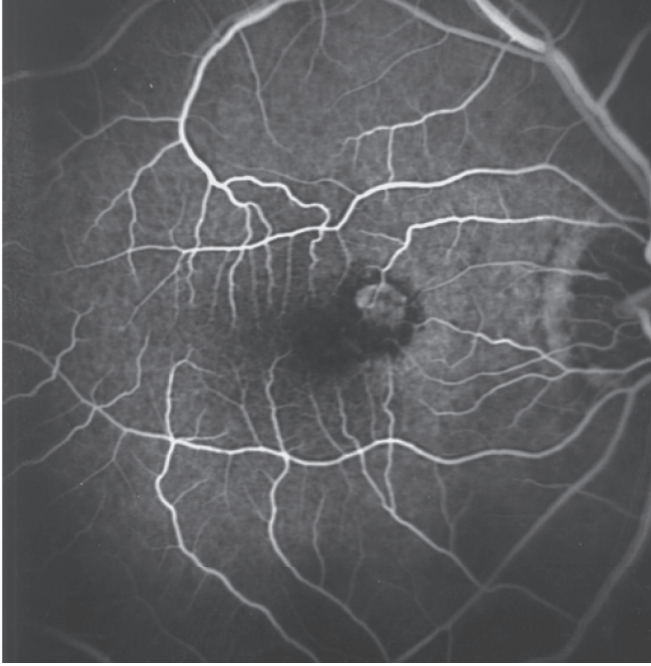Olguların görme keskinlikleri ETDRS eşeli ile ondalık değerlerleri şeklinde belirlendi. Hastaların standart fundus kamera ile monokromatik ve renkli fundus fotoğrafları, Heidelberg Tarayıcı Laser Oftalmoskop (Heidelberg Engineering, Heidelberg, Germany) ile FFA'leri çekildi. FDT uygulaması için 6 mg/m<sup>2</sup> verteporfin, %5 dekstroz içerisinde 30 ml solüsyon şeklinde 3 ml/dakika hızla intravenöz olarak verildi. İnfüzyonun başlamasından 15 dakika sonra diod laser uygulandı. Lezyonun en büyük doğrusal çapı FFA'nin venöz fazında, dijital anjiyografi sistemi kullanılarak ölçüldü. Laser ışınının spot büyüklüğü tedavi edilecek lezyonun en büyük doğrusal çapına (GDL) 1000 $\mu$  eklenerek hesaplandı. Laser uygulaması 50 J/cm<sup>2</sup> şiddetinde 83 saniye süresince yapıldı.

Olguların kontrol muayeneleri FDT sonrası birinci ve üçüncü aylarda ve sonraki muayenelerde üçer ay ara ile yapıldı. Her kontrolde FFA çekilerek KNV'daki değişimler kaydedildi. Lezyonların floresein sızdırma özelliklerine göre KNV'daki değişimler dört gruba ayrıldı:

- 1) İlerleme (KNV'da ilk muayenedeki sınırların dışına taşacak şekilde sızdırma olması)
- 2) Orta derecede sızıntı (İlk muayenedeki lezyonun %50'sinden büyük ama lezyonun tümünden küçük bir alanda sızıntı varlığı)
- 3) Az sızıntı (İlk muayenedeki lezyonun %50'sinden küçük bir alanda sızıntı varlığı)



**Resim 1:** Üç numaralı olguya ait tedavi öncesi erken (A) ve geç (B) dönem FFA'leri gösterilmiştir.



**Resim 2:** Üç numaralı olgunun tedaviden 6 ay sonra çekilen FFA'lerinin erken (A) ve geç (B) dönem görüntüleri.

#### 4) Sızıntı olmaması.<sup>5</sup>

Üç aylık kontrol muayenelerinde KNV'nda orta derecede sızıntı ya da ilerleme gözlenen olgularda FDT tekrarlandı.

### BULGULAR

Yaşa bağlı maküla dejenerasyonu sonucu gelişen jukstafoveal KNV tespit edilen 16 olgunun 16 gözü çalışma kapsamına alındı. Olguların 8'i erkek, 8'i kadındı. Olguların yaşları 56 ile 79 arasında değişmekte olup ortalama yaş  $71 \pm 6$  yıldır. Olguların 8'inde klasik, 8'inde ise baskın klasik tip KNV vardı. Olguların ilk muayenede saptanan görme keskinliği 3/10 ile 6/10 arasında de-

ğişmekteydi. Çalışma kapsamındaki hastaların takip süreleri 12 ay ile 36 ay arasında değişmekteydi. Bir yılda olguların 3'üne (%19) bir kez, 8'ine (%50) 2 kez, 5'ine (%31) 3 kez FDT uygulandı. FDT sonrası 1. ayda çekilen FFA'sinde tüm olgularda sızıntının gerilediği saptandı ve tekrar FDT'ye gerek görülmedi. Üçüncü ayda çekilen FFA'sine göre 9 (%56) olguya, 6. ayda çekilen FFA sonucuna göre ise 4 (%25) olguya FDT uygulandı. Sonraki takiplerde 1. yılda 4 (%25) olguya daha tekrar FDT uygulandı. Takip süresince hiçbir olguda tedavi uygulaması ile ilişkili bir komplikasyona rastlanmazken 3 (%19) olguya 1 kez, 8 (%50) olguya 2 kez, 4 (%25) olguya 3 kez FDT uygulanmıştır. Tedavi öncesi ortalama görme keskinliği  $0.44 (\pm 0.1)$  iken, tedavi sonrası 1. ayda  $0.50 (\pm 0.2)$ , 3.

**Tablo:** Olguların yaş, cinsiyet ve görme keskinliği dağılımları; FDT uygulanma sayısı ve koroid neovaskülarizasyonunun tipi gösterilmiştir.

Hasta no	Yaş	Cinsiyet	Göz	FDT	B	Görme Keskinliği				KNV
						1. ay	3. ay	6. ay	12. ay	
1	75	E	Sağ	2	4/10	4/10	1/10	1/10	1/10	Baskın klasik
2	56	K	Sol	1	6/10	9/10	9/10	9/10	9/10	Klasik
3	75	E	Sağ	1	5/10	8/10	8/10	8/10	8/10	Klasik
4	73	E	Sağ	2	3/10	3/10	3/10	3/10	3/10	Klasik
5	72	K	Sol	2	3/10	1/10	1/10	1/10	1/10	Baskın klasik
6	73	K	Sağ	2	4/10	4/10	3/10	2/10	2/10	Baskın klasik
7	76	E	Sol	3	6/10	2/10	2/10	2/10	2/10	Klasik
8	75	K	Sağ	1	5/10	6/10	6/10	6/10	6/10	Klasik
9	73	E	Sol	1	3/10	3/10	3/10	3/10	2/10	Klasik
10	65	E	Sol	3	5/10	7/10	5/10	6/10	5/10	Baskın klasik
11	72	K	Sol	1	3/10	4/10	5/10	5/10	3/10	Baskın klasik
12	76	E	Sağ	3	6/10	8/10	8/10	7/10	7/10	Baskın klasik
13	79	K	Sağ	3	4/10	4/10	5/10	5/10	5/10	Baskın klasik
14	60	E	Sol	3	4/10	7/10	2/10	2/10	2/10	Klasik
15	65	K	Sol	2	5/10	5/10	4/10	4/10	3/10	Klasik
16	74	K	Sol	1	4/10	5/10	6/10	5/10	5/10	Baskın klasik

FDT= Fotodinamik tedavi; KNV= Koroid neovaskülarizasyonu; E=Erkek; K=Kadın; B=Başlangıç.

ayda 0.44(±0.2), 6. ayda 0.43 (±0.2) ve 12. ayda 0.40 (±0.2) olarak ölçülmüştür. Bir yıllık takip sonucunda tedavi öncesi görme keskinliği ölçümlerine göre 3 (%19) olguda görme keskinliği aynı kalırken, 6 (%38) olguda 1 ile 3 sıra arasında artış, 7 (%44) olguda 1 ile 3 sıra arasında azalma olmuştur (Tablo). Resim 1'de 3 numaralı olguya ait FDT'den önce ve tedaviden 6 ay sonra elde edilen FFA'ler gösterilmiştir.

## TARTIŞMA

Koroid neovaskülarizasyonlarını fovea avasküler zonun merkezinden uzaklıklarına göre ektrafoveal, jukstafoveal veya subfoveal olarak sınıflandırmak mümkündür.<sup>2</sup> MPS çalışma grubu YBMD sonucu gelişen jukstafoveal KNV'larını, KNV'una ait hiperflöresan sınırın foveal avasküler zonun merkezinden 1-200 µ kadar uzağında lezyonlar olarak kabul eder. Yine aynı çalışma grubunun verilerinde jukstafoveal yerleşimli KNV'nunun termal laser tedavisi sonucunun doğal seyirden daha iyi olduğunu bildirmiştir. MPS çalışma grubu sonuçlarına göre YBMD sonucu gelişen jukstafoveal KNV olan olguların 1 yıllık takibi sonucu tedavi edilen grupta %31, tedavi edilmeyen grupta ise %45 oranında ileri görme kaybı gelişmiştir. Tedavi edilen grubun 1 yıl içinde gözlenen nüks oranı %22'dir.<sup>3,8</sup> Öz ve ark.<sup>7</sup> YBMD sonucu gelişen jukstafoveal KNV'nu ve 2 idyopatik jukstafoveal KNV'nu içeren hasta grubunda yaptığı çalışmada termal laser fotokoagulasyonu sonucunda %55.5 oranında nüks gözlenirken, %33.3 olguda tek seans tedavi ile membranın tamamen kapandığı gösterilmiştir.<sup>9</sup> MPS çalışma grubunun sonuçları termal laser tedavisinin jukstafoveal KNV olan olgularda uygulanabilecek bir tedavi seçeneği olduğunu göstermesi yanında 1 yıllık takiplerde olguların yaklaşık üçte birinde ileri görme kaybının gelişebileceğini de ortaya koyduğu unutulmamalıdır.<sup>3,8</sup> Ayrıca jukstafoveal KNV olan gözlerin tedavisinde termal laser fotokoagulasyonunun taşıdığı skar genişlemesi, fovea yanıkları ve hastanın günlük hayatını etkileyen santral skotomlar gibi risklerin mevcudiyeti vurgulanması gereken bir başka noktadır.<sup>10</sup>

Son yıllarda geliştirilen FDT termal laserin tersine teorik olarak KNV dışında kalan retinaya hasar vermemektedir.<sup>11</sup> Bu da fovea yanıkları, skar oluşumu ve skotom gibi komplikasyonların gelişmemesi anlamına gelir. FDT günümüzde çeşitli nedenlerle ortaya çıkan subfoveal yerleşimli KNV'larının tedavisinde etkinliği ve güvenilirliği kontrol gruplu çalışmalarıyla ispatlanmış bir tedavi seçeneğidir.<sup>12</sup> Bu çalışmalardan biri olan TAP çalışmasında (Treatment of AMD with Photodynamic Therapy) subfoveal KNV'ları yanında jukstafoveal KNV'larının da FDT sonrası seyirleri irdelenmiştir. Elde edilen sonuçlar jukstafoveal lezyonlu 11 olgunun bir yıllık takibinde 10 olguda görme keskinliğinin ya aynı seviyede kaldığını ya da 1 sıradan az artış elde edildiğini göstermektedir. Bir olguda ise FDT sonucu görme keskinliği 3 sıra artış göstermiştir.<sup>12</sup> Frennesson tarafından düzenlenen bir başka çalışmada ise YBMD sonucu gelişen jukstafoveal KNV olan 30 olguda FDT sonrası 1 yıllık takiplerde ortalama 3.3±0.9 kez tedavi ile %80 olguda sızıntının durduğu, %63.3 olguda ise görme keskinliğinin stabil kaldığı bildirilmiştir.<sup>13</sup> Bu iki çalışmanın sonuçları jukstafoveal KNV olan YBMD olgularında FDT uygulamasının hastalığın doğal seyirden daha iyi görsel sonuçlar sağ-

ladığını ortaya koymaktadır. Her ne kadar bu tip olgularda laser fotokoagulasyonu ile FDT sonuçlarını benzer gruplar içinde birebir karşılaştıran çalışmalar henüz düzenlenmemiş olsa bile, laser fotokoagulasyonu sonucu ortaya çıkabilecek bazı komplikasyonların FDT'de rastlanmadığı bilinmektedir.

Bizim çalışmamızın sonuçları da literatürdeki aynı hasta grubunu inceleyen diğer iki çalışmayla benzerlikler göstermektedir. Çalışmamızda 1 yıllık takiplerde %19 olguda görme keskinliği aynı seviyede kalmış, %38 olguda 1 ile 3 sıralık artışlar sağlanmıştır. Ortalama görme keskinliği tedavi öncesi 0.44 (±0.1) iken, tedaviden 6 ay sonra 0.43 (±0.2), 12 ay sonra 0.40 (±0.2) olarak ölçülmüştür. Hiçbir olguda 3 sıranın üzerinde görme keskinliği azalması saptanmazken 1 ile 3 sıralık görme keskinliği azalması %44 olguda ortaya çıkmıştır. Bu noktada hastalığın doğal seyirinde %45 olguda ciddi görme kaybı yaşandığının bir kez daha vurgulanması faydalı olacaktır.<sup>3,8</sup>

Çalışmamız YBMD sonucu gelişen jukstafoveal KNV olgularında FDT ile elde edilen görsel sonuçların hastalığın doğal seyirden daha iyi olduğunu desteklemektedir. Takip süreleri içinde uygulanan tedavi ile ilişkili hiçbir komplikasyon gözlenmemiştir. Olgu sayısının az olması, kontrol grubunun olmaması, takip süresinin kısa olmasına rağmen çalışmamızın sonuçları YBMD sonucu gelişen jukstafoveal KNV olan olguların tedavisinde FDT güvenli bir yöntem olduğunu göstermektedir.

## KAYNAKLAR/REFERENCES

1. Klein R, Klein B, Linton K: Prevalance of age related maculopathy. *Ophthalmology*. 1992;99:933-942.
2. Maguire MG: Natural History. In: Berger JW, Fine SL, Maguire MG editors. *Age-Related Macular Degeneration*. St. Louis: Mosby, 1999:17-30.
3. Macular Photocoagulation Study Group: Laser photocoagulation for jukstafoveal choroidal neovascularisation: five year results from randomized clinical trials. *Arch Ophthalmol*. 1994;112:500-509.
4. Karacorlu M, Karacorlu S, Özdemir H, et al.: Photodynamic therapy with verteporfin for choroidal neovascularization in patients with angioid streaks. *Am J Ophthalmol*. 2002;134:360-366.
5. Treatment of age related macular degeneration with photodynamic therapy (TAP) Study Group: Photodynamic therapy of subfoveal choroidal neovascularization in age-related macular degeneration with verteporfin. One-year results of 2 randomized clinical trials- TAP report 1. *Arch Ophthalmol*. 1999;117:1329-1345.
6. Karaçorlu M, Karaçorlu S, Özdemir H: Klasik koroid neovaskülarizasyonu ve gizli koroid neovaskülarizasyonlu yaşa bağlı maküla dejenerasyonu olgularındaki fotodinamik tedavi uygulamasının 12 aylık takip sonuçları. *Ret-Vit*. 2003;11:13-18.
7. Karaçorlu S, Özdemir H, Karaçorlu M: Patolojik miyopiye bağlı subfoveal koroid neovaskülarizasyonu olgularında fotodinamik tedavi. *T Oft Gaz*. 2002;32:313-320.
8. Macular Photocoagulation Study Group: Persistent and recurrent neovascularization after krypton laser photocoagulation for neovascular lesions of age-related macular degeneration. *Arch Ophthalmol*. 1990;108:825-831.
9. Öz Ö, Taşkıntuna İ, Teke MY, Tarkan F ve ark.: Jukstafoveal yerleşimli koroid neovasküler membranların laser fotokoagülasyon ile tedavisi. *Ret-Vit*. 1993;1:44-48.
10. Marshall J, Bird AC: A comparative histopathological study of argon and krypton laser irradiations of the human retina. *Br J Ophthalmol*. 1979;63:657-668.
11. Kramer M, Miller JW, Michaud N, et al.: Liposomal benzoporphyrin derivate verteporfin photodynamic therapy: selective treatment of choroidal neovascularization in monkeys. *Ophthalmology*. 1996;103:427-438.
12. Improvement After Verteporfin Therapy Writing Committee for the TAP Study Group: Improvement after verteporfin therapy. *Arch Ophthalmol*. 2003;121:415-416.
13. Frennesson CI: Photodynamic therapy with verteporfin in patients with age-related macular degeneration and jukstafoveal choroidal neovascularization. *Acta Ophthalmol Scand*. 2004;82:651-655.