

Klasik ve Gizli Koroid Neovaskularizasyonlarında Mikroperimetrik Değişiklikler

Microperimetric Changes in Classic and Occult Choroidal Neovascularization

Fevzi ŞENTÜRK¹, Serra ARF KARAÇORLU², Hakan ÖZDEMİR¹,
Murat KARAÇORLU³, Ömer UYSAL⁴

Klinik Çalışma

Original Article

ÖZ

Amaç: Yaşa bağlı maküla dejenerasyonuna (YBMD) sekonder gelişen klasik ve gizli koroid neovaskularizasyonundaki (KNV) mikroperimetrik değişiklikleri karşılaştırmak.

Gereç ve Yöntem: YBMD sekonder KNV'ü olan 23 hastanın 27 gözü çalışmaya dahil edildi. Hastaların rutin oftalmoskopik muayenelerinin yanında fundus flöresein anjiyografileri (FFA) çekildi. Mikroperimetrik değerlendirme MP-1 mikroperimetri ile yapıldı. Fiksasyon özellikleri iki farklı parametre altında incelendi: fiksasyon stabilitesi ve fiksasyon lokalizasyonu. Mikroperimetri ile tespit edilen fiksasyon özellikleri iki grup arasında (klasik ve gizli KNV) karşılaştırıldı.

Sonuçlar: Gözlerin 13'ünde (%48) klasik, 14'ünde (%52) gizli tip KNV vardı. Klasik ve gizli tip KNV'ü olan gözler arasında görme keskinliği, fiksasyon stabilitesi ve lokalizasyonu ile absolu skotom sıklığı açısından istatistiksel bir fark olmadığı saptandı ($p>0.05$).

Yorum: YBMD'na sekonder klasik ve gizli tip KNV olan olgularda mikroperimetrik inceleme sonucunda fiksasyon özellikleri açısından anlamlı farklılığa rastlanmamıştır.

Anahtar Kelimeler: Yaşa bağlı maküla dejenerasyonu, koroid neovaskularizasyonu, mikroperimetri, fiksasyon stabilitesi, fiksasyon lokalizasyonu, skotom.

ABSTRACT

Purpose: To compare the microperimetric changes in classic and occult choroidal neovascularization (CNV) secondary to age-related macular degeneration (AMD).

Materials and Methods: Twenty-seven eyes of 23 patients with CNV secondary to AMD were evaluated. Besides the routine ophthalmoscopic examination, fundus fluorescein angiography (FFA) was also performed. Microperimetric evaluation was done with MP-1 microperimetry. Fixation properties were evaluated in two different parameters: fixation stability and fixation location. Results of fixation properties obtained by microperimetry were compared between two groups (classic and occult CNV).

Results: Thirteen eyes (48%) had classic and 14 eyes (52%) had occult CNV. There were no statistically significant differences between the two CNV groups in terms of visual acuity, fixation stability, fixation localization, or the frequency of absolute scotoma ($p>0.05$).

Conclusion: There was no significant difference between patients with classic and occult CNV secondary to AMD with regard to the fixation properties obtained by microperimetry.

Key Words: Age-related macular degeneration, choroidal neovascularization, microperimetry.

Ref-Vit 2007;15:277-281

Geliş Tarihi : 21/03/2007
Kabul Tarihi : 31/07/2007

Received : March 21, 2007
Accepted: June 31, 2007

- 1- İstanbul Retina Enstitüsü Şti, İstanbul, Uzm. Dr.
- 2- İstanbul Retina Enstitüsü Şti, İstanbul, Doç. Dr.
- 3- İstanbul Retina Enstitüsü Şti, İstanbul, Prof. Dr.
- 4- İ.Ü. Cerrahpaşa Tıp Fakültesi, Biostatistik A.D., İstanbul, Uzm. Dr.

- 1- M.D., İstanbul Retina Institute, Inc. Şişli İstanbul/TURKEY
ŞENTÜRK F., retina@pobox.com
ÖZDEMİR H., retina@pobox.com
- 2- M.D. Associate Professor, İstanbul Retina Institute, Inc. Şişli İstanbul/TURKEY
KARAÇORLU S.A., retina@pobox.com
- 3- M.D. Professor, İstanbul Retina Institute, Inc. Şişli İstanbul/TURKEY
KARAÇORLU M., retina@pobox.com
- 4- M.D. University of İstanbul, Cerrahpaşa School of Medicine Department Statistics
UYSAL O.,

Correspondence: M.D. Professor, Murat KARAÇORLU
İstanbul Retina Institute, Inc. UNIMED CENTER, Hakkı Yeten Cad. No:8/7 Sisli
İstanbul/TURKEY

GİRİŞ

Yaşa bağlı maküla dejenerasyonu (YBMD) geri dönüşümü olmayan görme kaybı nedenlerinin başında gelmektedir.¹⁻² Olguların çoğunda görme kaybı subfoveal bölgede gelişen koroid neovaskülarizasyonuna (KNV) bağlı olarak ortaya çıkar.³ KNV gelişiminde, Bruch membranındaki çatlaktan fibrovasküler dokunun retina altı boşluğa doğru ilerlemesi önemli bir basamaktır.⁴ Bu fibrovasküler yapının neden olduğu sıvı birikimi, kanama ve fibrosis neticesinde fotoreseptör hücrelerinde kalıcı hasar gelişir.⁵

KNV'larını fundus flöresein anjiyografideki (FFA) özelliklerine göre klasik ve gizli olarak sınıflandırmak mümkündür.⁶ Klasik KNV'ları retina pigment epitelinin (RPE) iyi sınırlı kabarıklıkları şeklinde görülür. Eşlik edebilecek retina altı kanama ya da seröz sıvı nedeni ile lezyonda eksüdatif özellik gösteren alanlar bulunabilir. Bazı olgularda erken FFA'daki hiperflöresan karakter, anjiyografinin geç fazlarında yerini artan sızıntıya bırakabilir. Gizli KNV'larının ise tipik anjiyografik özellikleri yoktur. Kanama, seröz eksüstasyon, RPE atrofisi ya da hiperplazisi gibi bir çok bulgu gizli KNV'larının klinik görünümünü belirler.⁷ Farklı anjiyografik görünümlere sahip bu iki KNV tipinin klinik seyirleri de farklılıklar göstermektedir.⁷

Bu çalışmada YBMD nedeniyle ortaya çıkan KNV'larının iki farklı tipinde (klasik ve gizli) retina hassasiyeti ve fiksasyon özellikleri hakkında değerlendirme olanağı sağlayan mikroperimetri tekniği ile yapılan ölçümlerin karşılaştırılması olarak değerlendirilmesi amaçlanmıştır.

GEREÇ VE YÖNTEM

YBMD'na sekonder subfoveal KNV'nu olan 23 hastanın 27 gözü çalışmaya dahil edildi. Görme keskinliği ölçümlerinde "Early Treatment Diabetic Retinopathy Study" (ETDRS) eşeli kullanıldı. Hastaların biomikroskopik ve fundus muayeneleri yapıldı. Renkli fundus fotoğrafları ve FFA'ları çekildi. KNV'ları FFA özelliklerine göre klasik ve gizli olmak üzere iki grupta değerlendirildi.⁸

Mikroperimetrik incelemede bir otomatik fundus perimetri cihazı olan MP-1 mikroperimetrisi (Nidek Technologies, Italy) kullanıldı. Perimetri yapılırken aynı anda fundus görüntüsünün de takip edilmesine olanak sağlayan MP-1 mikroperimetrisinde arka plan aydınlanması

4 apostibl (1,27 cd/m²; 1 asb= 0.31831 cd/m²) olacak şekilde ayarlandı. Test sırasında uyarıların şiddeti 0 desibel (dB) ile 20 dB aralığında birer dB artış gösterecek şekilde değiştirildi. Fovea merkezli 20° kapsayan dairesel alan içinde toplam 74 Goldmann III uyarısından oluşan testte 4-2 stratejisi uygulandı. Statik perimetride olduğu gibi uyarılar belli bir sıra olmaksızın rasgele yanıp sönmekteydi. Test sonucunda fiksasyon lokalizasyonu ve fiksasyon stabilitesi belirlendi. Fiksasyon özelliklerinin belirtilmesinde kullanılan bu iki parametrenin tespiti testin başlangıcında hastaya fiksasyon belirtecine bakması söylendiği sırada saptanan alanın her 40 msn'de (25 Hz) yer değişikliklerini belirleyip test süresince kaydedilmesi ile sağlandı. Fiksasyon lokalizasyonu tanımlamasında foveal avasküler zonun santrali ile hastanın saptanan fiksasyon lokalizasyonu arasındaki ilişki belirleyici olurken, fiksasyon stabilitesi hastanın fiksasyon noktasını test süresince devam ettirebilme yeteneği olarak değerlendirildi.

Hastaların fiksasyon özellikleri belirlenirken Fujii ve ark. tarafından tanımlanan ve foveanın santralindeki 2°'lik (yaklaşık 700 mikron) dairesel alanın (standart fiksasyon alanı) göz önüne alındığı sınıflandırma sistemi kullanıldı.⁹ Buna göre test süresince kaydedilen fiksasyon noktalarının %50'den fazlası santral standart fiksasyon alanının içinde yer alıyorsa "predominant santral fiksasyon", %50-25'i santral standart fiksasyon alanı içinde ise "zayıf santral fiksasyon", %25'den azı santral standart fiksasyon alanı içinde ise "predominant eksantrik fiksasyon" olarak kabul edildi. Fiksasyon stabilitesinde ise şu tanımlamalar kullanıldı: Fiksasyon noktalarının %75 ve daha fazlasının 2°'lik daire içinde olması "stabil fiksasyon"; 2°'lik dairesel alan içinde %75'den az, fakat 4°'lik dairesel alan içinde %75 ve daha fazla fiksasyon noktası bulunması "rölatif stabil olmayan fiksasyon", 4°'lik dairesel alan içinde %75'den az fiksasyon noktası bulunması ise "stabil olmayan fiksasyon" olarak kabul edildi. Fiksasyon özellikleri standart fiksasyon halkasının foveal avasküler zonun santraline yerleştirildikten sonra MP-1 mikroperimetrisinin bilgisayar yazılımında mevcut olan program ile otomatik olarak hesaplanmasıyla tespit edildi. Eğer foveal avasküler zonun merkezi kesin olarak belirlenemiyor ise Sunness ve arkadaşlarının önerdiği şekilde diskin temporalinden 2 disk çapı uzakta ve disk merkezinden 1/3 disk çapı alt bölgesi tahmini foveal

Tablo 1: Hastaların görme keskinlikleri ve KNV membran tipine göre dağılımları.

Görme keskinliği logMAR (desimal)	n	Göz %	KNV			
			Klasik n	%	Gizli N	%
0.2-0.6 (6/10-3/10)	17	63	8	62	9	64
0.7-0.9 (2/10-1/10)	4	15	3	23	1	7
1.0-1.3 (1/10'dan düşük görme)	6	22	2	15	4	29
Toplam	27	100	13	100	14	100

Tablo 2: Fiksasyon lokalizasyonunun KNV tipine göre dağılımı.

Fiksasyon lokalizasyonu	n	Göz	%	KNV			
				Klasik		Gizli	
				n	%	n	%
Predominant santral	15		55	7	54	8	57
Zayıf santral	4		15	3	23	1	7
Predominant eksantrik	8		30	3	23	5	36
Toplam	27		100	13	100	14	100

avasküler zon santrali olarak değerlendirildi.¹⁰ KNV tipine göre grupların nicel özelliklerinin kıyaslanmasında MannWhitney U testi, var-yok biçiminde kategorik değişkenler için ise kıkare veya Fisher kesin olasılık hesabı kullanıldı. Fiksasyon lokalizasyonu ve fiksasyon stabilitesi arasındaki ilişkinin gücünü ortaya koymak için Spearman korelasyon katsayısı hesaplandı. Tüm testlerde anlamlılık seviyesi 0.05 kabul edildi.

SONUÇLAR

Çalışma kapsamındaki olguların yaşları 60-91 yaş arasında olup ortalama yaş 70 ± 8 'di. Semptomların ortalama süresi 5 ± 6 aydı (aralık 0.5-18 ay). Yirmi yedi gözün 13'ü (%48) sağ, 14'ü (%52) soldu. Dört hastanın her iki gözü çalışma kapsamına alındı. KNV yirmi yedi gözün 13'ünde (%48) klasik, 14'ünde (%52) ise gizli tipte idi. Görme keskinliği 6/10 ile 2 metreden parmak sayma arasında değişmekteydi. Gizli ve klasik tip KNV'larında saptanan görme keskinlikleri arasında istatistiksel olarak anlamlı fark yoktu ($p = 0.75$) (Tablo1).

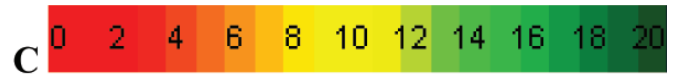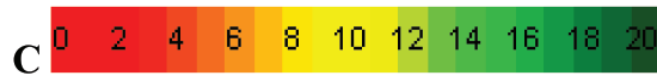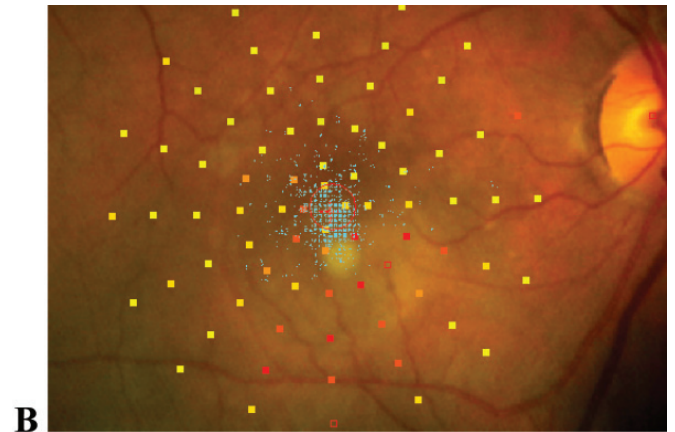
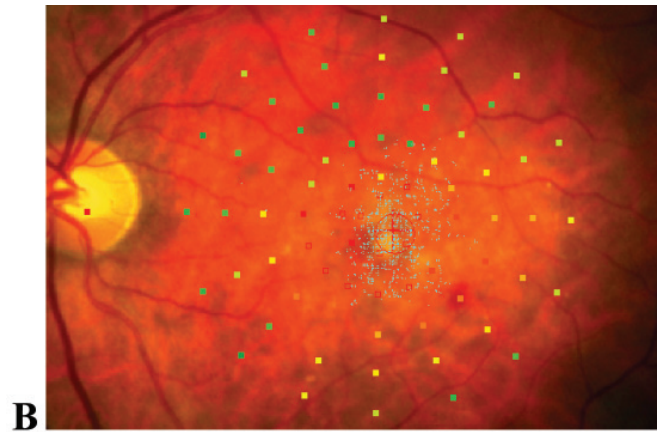
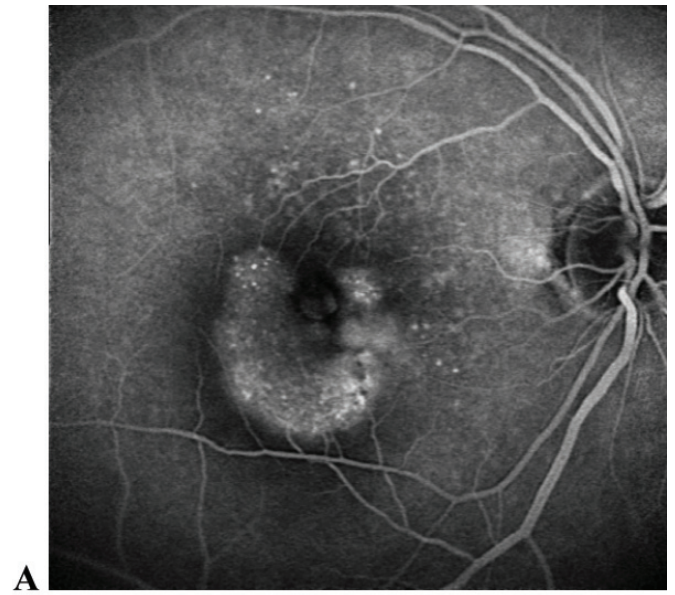
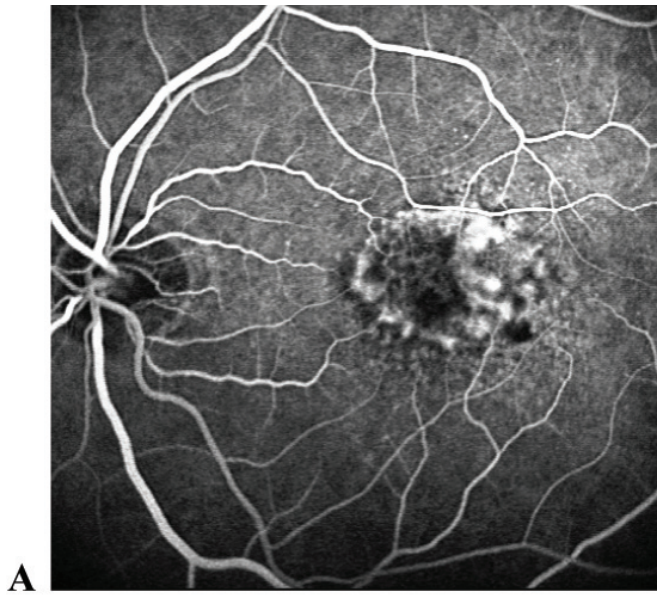
Fiksasyon lokalizasyonu dağılımları şu şekildeydi: Yirmi yedi gözün 15'inde (%56) predominant santral, 4'ünde (%15) zayıf santral ve 8'inde (%30) ise predominant eksantrik fiksasyon (Tablo 2). Klasik ve gizli KNV'larında saptanan fiksasyon lokalizasyonu arasında anlamlı fark görülmedi ($\chi^2 = 1.53$, $p = 0.46$). Fiksasyon stabilitesi dağılımı ise; 27 gözün 12'si (%44) stabil, 7'si (%26) rölatif stabil olmayan, 8'i (%30) ise stabil olmayan fiksasyon şeklindeydi (Tablo3). Klasik ve gizli KNV'larında saptanan fiksasyon stabilitesi özellikleri arasında da anlamlı fark saptanmazken ($\chi^2 = 0.43$, $p = 0.80$), fiksasyon stabilitesi ve fiksasyon lokalizasyonu arasında aynı yönde kuvvetli ilişki vardı ($r_s = 0.88$, $p < 0.001$). Absolu skotom 23 gözde (%85) saptandı. Absolu skotom varlığı da her iki KNV tipinde benzer oranlardaydı ($p = 0.59$) (Tablo 4). Çalışma kapsamındaki klasik ve gizli KNV'lu birer olguya ait FFA ve mikroperimetri sonuçları resim 1 ve 2'de verilmiştir.

Tablo 3: Fiksasyon stabilitesinin KNV tipine göre dağılımları.

Fiksasyon Stabilitesi	n	Göz	%	KNV			
				Klasik		Gizli	
				n	%	n	%
Stabil	12		44	5	38	7	50
Rölatif stabil olmayan	7		26	4	31	3	21
Stabil olmayan	8		30	4	31	4	29
Toplam	27		100	13	100	14	100

Tablo 4: Absolu skotom ile KNV tipi arasındaki ilişki.

Absolu skotom	n	Göz	%	KNV			
				Klasik		Gizli	
				n	%	n	%
Saptandı	23		85	12	92	11	79
Saptanmadı	4		15	1	8	3	21
Toplam	27		100	13	100	14	100



Resim 1: Klasik KNV olan bir olguya ait FFA (A) ve mikroperimetri (B) sonuçları. FFA incelemesinde hastanın sol gözünde subfoveal yerleşimli klasik KNV görülmekte. Aynı hastanın mikroperimetrik incelemesinde KNV ile uyumlu alanda saptanan retinal hassasiyette azalma renklerle sembolize edilerek (C) gösterilmekte.

Resim 2: Gizli KNV olan bir olguya ait FFA (A) ve mikroperimetri (B) sonuçları. FFA incelemesinde hastanın sağ gözünde subfoveal yerleşimli gizli KNV görülmekte. Aynı hastanın mikroperimetrik incelemesinde KNV ile uyumlu alanda saptanan retinal hassasiyette azalma renklerle sembolize edilerek (C) gösterilmekte.

TARTIŞMA

Rutin muayenede kullanılan görme keskinliği ölçümü YBMD hastalarının günlük yaşam aktivitelerini ne kadar yapabildiği konusunda yeterli bilgi vermemektedir.¹¹ Bu nedenle YBMD gibi görme merkezini etkileyen retina hastalıklarında görme fonksiyonunun değerlendirilmesi için daha detaylı incelemeler gerekmektedir. Mikroperimetri bu testlerden biridir. MP-1 mikroperimetri ile retinanın fiksasyon özellikleri ve retina hassasiyeti değerlendirilebilmektedir. Özellikle santral görme kaybına neden olan patolojilerde mikroperimetri ile yapılan değerlendirme konvansiyonel görme alanları ile yapılan değerlendirmelerden üstünlükler taşımaktadır. Konvansiyonel görme alanı test edilen gözün stabil ve santral fiksasyona sahip olduğu kabul edilerek uygulanır. Eğer fiksasyon stabil değilse, test sırasında oluşan belirgin göz hareketleri,

skotom boyutunun yanlış saptanmasına neden olacaktır. Genellikle maküla hastalıklarında eksantrik ve stabil olmayan fiksasyon bir arada gözlenmektedir. Bu ise konvansiyonel görme alanı test sonuçlarının hatalı olmasına neden olabilmektedir. Mikroperimetri incelemesinde ise fiksasyon farklılıklarından doğabilecek sapmalar "göz sabitleyici" sistemi ile önlenmektedir.¹²

Mikroperimetri ile fiksasyon özellikleri, lokalizasyon ve stabilite olarak iki ayrı parametre şeklinde incelenmektedir. Santral fiksasyon fovea hücrelerinin sağlıklı olduğunun kuvvetli bir kanıtıdır. Fiksasyon lokalizasyonu ile fiksasyon stabilitesi arasında aynı yönde kuvvetli bir ilişki olduğu bilinmektedir. Genellikle santral olan fiksasyon stabil olmakta, eksantrik fiksasyon ise stabil olmayan özellik göstermektedir.¹³ Bizim çalışmamızda bu kuvvetli korelasyon her iki grup KNV için de gösteril-

miştir ($r_s=0.88$, $p<0.001$). Ancak ekzantrik fiksasyonu olan gözlerin hepsinde stabil olmayan fiksasyon görülmemektedir. Bu nedenle lokalizasyon ve stabilite ayrı olarak değerlendirilmektedir. Foveal hücrelerin fonksiyonunu tamamen yitirmiş olduğu gözlerde dahi görme fonksiyonu ekzantrik fiksasyon ile sağlanabilmektedir. Bu özellikle ileri YBMD hastalarında günlük aktiviteleri sağlamada önemli bir mekanizmadır. Zaman içinde ekzantrik fiksasyon gelişen bazı gözlerde fiksasyon stabilitesinin de arttığı bilinmektedir. Başka bir ifade ile hasta önce fiksasyonunun lokalizasyonunu değiştirmekte, daha sonra bu yeni fiksasyonun stabilitesini sağlamaktadır. Fiksasyon stabilitesinin sağlanmasının okuma gibi oldukça önemli bir günlük aktivitenin yerine getirilmesinde etkili olduğu gösterilmiştir.¹⁴

YBMD hastalarında hastalığın erken döneminde görülen semptomların santral retina hassasiyeti azalması ve fiksasyon stabilitesinin bozulması ile arttığı bilinmektedir.¹⁵ Yaş tip YBMD'da görülen subfoveal KNV'unun doğal seyri de buna katkıda bulunur. Bressler ve ark. yaptıkları bir çalışmada semptomların başlangıcından 2 yıl sonra gözlerin %70'inde görme keskinliğinin 1/10 ve altında olacağı gösterilmiştir.¹⁶ "Maküler Fotokoagülasyon Çalışma Grubunun" verilerine göre de subfoveal KNV'nu olan YBMD hastalarının, rölatif olarak başlangıç görmeleri iyi olan grubunda dahi %55-65'inde ciddi görme kaybı oluşacağı bildirilmektedir.⁸ Bazı çalışmalarda membranların anjiyografik özelliklerine göre yapılan farklı değerlendirmelerde klasik tip membranlarda görme keskinliği sonuçlarının daha kötü olduğu vurgulanmıştır.^{6,17} Görme keskinliği değerlendirmelerine göre ortaya çıkan bu karamsar tablo retina fonksiyonlarını inceleyen mikroperimetrik testlerde de ortaya çıkar mı? Özellikle hastalığın klasik ya da gizli tipte oluşu fonksiyonel yanıtı etkileyebilir mi? Literatürde bu sorulara yanıt aramak üzere düzenlenen çalışmalarda farklı sonuçlar bildirilmiştir. Fujii ve ark. klasik tip KNV olan gözlerin %62.5'inde predominant ekzantrik fiksasyon saptarken, gizli tip KNV olan gözlerde ise bu oranın %25 olduğunu bildirilmişlerdir. Semptomların başlangıcı ile incelemelerin yapıldığı tarih arasında geçen ortalama sürenin 9 ay olduğu bu çalışmada klasik tip KNV'larının fiksasyon lokalizasyonunu daha kötü yönde etkilediği dikkat çekilmiştir.¹⁵ Midena ve arkadaşlarının çalışmasında ise görme keskinliklerinin gizli KNV grubunda daha iyi olmasına rağmen fiksasyon özellikleri bakımından gizli ve klasik KNV grupları arasında farklılık olmadığı vurgulanmıştır.¹³ Bizim çalışmamızda ise görme keskinlikleri benzer iki grup arasında (gizli ve klasik KNV) fiksasyon stabilite ve fiksasyon lokalizasyonu açısından anlamlı farklılık bulunmamıştır. Mikroperimetrinin özellikle santral görme kaybına neden olan patolojilerdeki fiksasyonu belirlemede faydalı bir yöntem olması yanında, gruplar arasındaki lezyon özelliklerinin farklılıklar gösterebilmesi hiç kuşkusuz sonucu etkileyen önemli bir faktördür. Örneğin subfoveal yerleşimli retina altı kanaması olan ya da olmayan iki farklı gizli tip KNV'lu gözdeki fiksasyon özellikleri hiç kuşkusuz benzer nitelikte olmayabilir. Benzer yaklaşımı pigment epiteli dekolmanı mevcudiyeti için de getirmek mümkün-

dür. Bizim çalışmamızda da literatürde hiçbir çalışmada olmayan bu alt gruplandırma sisteminin uygulanmamış olması hiç kuşkusuz sonuçlara etki etmiş olabilir. Hatta bu yaklaşım literatürdeki farklı çalışmalardaki sonuçlar arasındaki çelişkiyi açıklamakta kullanılabilir. Bununla birlikte gerek teşhiste, gerekse tedavi kararı aşamasında çok önemli bir yaklaşım getiren klasik-gizli KNV sınıflandırması çerçevesinde çalışmamızın sonuçları iki KNV tipinin fiksasyon özellikleri açısından anlamlı farklılıklar göstermediğini desteklemektedir.

KAYNAKLAR/REFERENCES

1. Hyman LG, Lilenfield AM, Ferris F III, et al.: Senile macular degeneration: a case control study. *Am J Epidemiol.* 1983;118:213-227.
2. Klein R, Klein B, Linton K.: Prevalence of age-related maculopathy. *Ophthalmology.* 1992;99:933-942.
3. Ferris F III, Fine SL, Hyam LG.: Age-related macular degeneration and blindness due to neovascular maculopathy. *Arch Ophthalmol.* 1984;102:1640-1642.
4. Vingerling J, Dielemans I, Hofmann A.: Prevalence of age-related maculopathy in the Rotterdam Study. *Ophthalmology.* 1995;102:205-210.
5. Green WR, Key SN.: Senile macular degeneration: a histopathologic study. *Trans Am Ophthalmol Soc.* 1977;75:180-254.
6. Maguire MG. Natural History. In: Berger JW, Fine SL, Maguire MG editors. *Age-related Macular Degeneration.* St Louis: Mosby. 1999:17-30.
7. Kwun RC, Guyer DR.: Indocyanine Green Angiography. In: Berger JW, Fine SL, Maguire MC editors. *Age-related Macular Degeneration.* St Louis: Mosby. 1999:237-247.
8. Macular Photocoagulation Study Group: Visual outcome after laser photocoagulation for subfoveal choroidal neovascularization secondary to age related macular degeneration. The influence of initial lesion size and initial visual acuity. *Arch Ophthalmol.* 1994;112:480-488.
9. Fujii GY, de Juan E, Sunness JS, et al.: Patient selection for macular translocation surgery using the scanning laser ophthalmoscope. *Ophthalmology.* 2002;109:1737-1744.
10. Sunness JS, Bressler NM, Tian Y: Measuring geographic atrophy in advanced age-related macular degeneration. *Invest Ophthalmol Vis Sci.* 1999;40:1761-1769.
11. Hazel CA, Petre KL, Armstrong RA: Visual function and subjective quality of life compared in subjects with acquired macular disease. *Invest Ophthalmol Vis Sci.* 2000;41:1309-1314.
12. Sunness JS, Schuchard RA, Shen N: Landmark-driven fundus perimetry using the scanning laser ophthalmoscope. *Invest Ophthalmol Vis Sci.* 1995;36:1863-1874.
13. Midena E, Radin PP, Pilotto E: Fixation pattern and macular sensitivity in eyes with subfoveal choroidal neovascularization secondary to age-related macular degeneration. A microperimetry study. *Semin Ophthalmol.* 2004;19:55-61.
14. Deruaz A, Matter M, Whatham AR, et al.: Can fixation instability improve text perception during eccentric fixation in patients with central scotomas? *Br J Ophthalmol.* 2004;88:461-463.
15. Fujii GY, Jr de Juan E, Humayun MS: Characteristics of visual loss by scanning laser ophthalmoscope microperimetry in eyes with subfoveal choroidal neovascularization secondary to age related macular degeneration. *Am J Ophthalmol.* 2003;136:1067-1078.
16. Bressler SB, Bressler NM, Fine SL, et al.: Natural course of choroidal neovascular membranes within the foveal avascular zone in senile macular degeneration. *Am J Ophthalmol.* 1982;93:157-163.
17. Bressler NM, Arnold J, Benchaboune M, et al.: Verteporfin therapy for subfoveal choroidal neovascularization in patients with age-related macular degeneration: additional information regarding baseline lesion composition's impact on vision outcomes-TAP report no 3. *Arch Ophthalmol.* 2002;120:1443-1454.