

Retina Ven Tıkanıklıklarına Bağlı Gelişen Maküla Ödeminde Güncel Tedavi Yöntemleri

Recent Treatment Modalities For Macular Edema Secondary to Retinal Vein Occlusions

Mehmet Cüneyt ÖZMEN¹, Şengül ÖZDEK²

Güncel Konu

Quest Editorials

ÖZ

Retina ven tıkanıklıklarının oldukça sık gözlenen bir bulgusu olan maküla ödemi, tıkanıklık sonrası gelişen görme keskinliğindeki ciddi azalmanın temel nedenlerinden biridir. Yapılan klinik çalışmalarda ven tıkanıklığına bağlı gelişen maküla ödemi tedavisinde çeşitli tıbbi ve cerrahi yöntemler tanımlanmıştır. Ancak bu yöntemlerin çoğu geniş prospektif randomize çalışmalarla desteklenmemiştir. Son yıllarda retinal ven tıkanıklıklarına bağlı gelişen maküla ödemi tedavisinde intravitreal anti-vasküler endotelial büyüme faktörü kullanımı, moleküler düzeyde ödemin nedenine yönelik bir tedavi olarak kullanılmaya başlanmıştır. Bu makalede retina ven tıkanıklığı epidemiyolojisi, sınıflaması, patogenezi, tedavi seçenekleri tartışılmış ve özellikle literatürde bildirilmiş olan intravitreal bevacizumab tedavisi uygulanan retina ven tıkanıklığı olgularının meta analizi yapılmıştır.

Anahtar Kelimeler: İntravitreal bevacizumab, retina ven dal tıkanıklığı, santral retina ven tıkanıklığı.

ABSTRACT

Macular edema is one of the most common findings and the main reason for decreased visual acuity in retinal vein occlusions. Many medical and surgical treatment modalities have been described for macular edema due to retinal vein occlusion. However, most of these treatment modalities are not supported by large prospective clinical trials. In recent years intravitreal anti-vascular endothelial growth factor application has been presented as a treatment modality. In this article, epidemiology, classification, pathogenesis, treatment options are discussed and especially a meta analysis of patients who received intravitreal bevacizumab treatment for macular edema from retinal vein occlusions is performed.

Key Words: Intravitreal bevacizumab, branch retinal vein occlusion, central retinal vein occlusion.

Ret-Vit 2008;16:1-8

Geliş Tarihi : 17/03/2008

Kabul Tarihi : 24/03/2008

Received : March 17, 2008

Accepted : March 24, 2008

1- Gazi Üniversitesi Tıp Fakültesi, Göz Hastalıkları A.D., Ankara, Araş. Gör. Dr.
2- Gazi Üniversitesi Tıp Fakültesi, Göz Hastalıkları A.D., Ankara, Doç. Dr.

1- M.D. Resident, Gazi University Faculty of Medicine, Department of Ophthalmology Beşevler Ankara/TURKEY
ÖZMEN M.C., mcozmen@gmail.com
2- M.D. Associate Professor, Gazi University Faculty of Medicine, Department of Ophthalmology Beşevler Ankara/TURKEY
ÖZDEK Ş., sozdek@gazi.edu.tr

Correspondence: M.D., Mehmet Cüneyt ÖZMEN

Gazi University Faculty of Medicine, Department of Ophthalmology Beşevler Ankara/TURKEY

GİRİŞ

Retina ven tıkanıklığı (RVT) diabetik retinopatiden sonra en sık izlenen retina damar hastalığıdır ve ciddi görme kaybı ile sonuçlanabilmektedir. RVT ilk defa 1854 yılında Leiberich tarafından tanımlanmış ve "retinal apopleksi" olarak adlandırılmıştır. 1877'de RVT'ni tanımlayan Leber, bu durumu "hemorajik retinit" olarak adlandırmıştır.¹ RVT tanısında dilate fundus muayenesi yeterli olmaktadır. Fundusta; retinal hemorajiler, venlerde kıvrımlanma ve kalibrasyonda artış, yumuşak veya sert eksudalar ve retina ödemi ile karakterizedir. Santral retina ven tıkanıklığı (SRVT) olgularında ek olarak optik sinir ödemi de izlenebilmektedir. Flöresein anjiyografik olarak her ne kadar bazı olgularda hemorajilere bağlı blokaj izlense de, etkilenmiş damarlardan sızıntı ve kapiller nonperfüzyon alanları ile karakterizedir. RVT olgularında maküla disfonksiyonu temelde persistan maküla ödemine bağlı olmakla birlikte, parafoveal kapiller nonperfüzyon ve maküler hemorajiye bağlı retina pigment epiteli değişiklikleri de etkili olmaktadır. Neovaskülarizasyon gelişen olgularda vitreus hemorajisi ve maküler epiretinal membranlar da görme keskinliğinde azalmaya neden olabilmektedir.

EPİDEMİYOLOJİ VE SINIFLAMA

RVT temelde iki alt grupta incelenmektedir; retina ven dal tıkanıklığı (RVDT) ve SRVT. Hemisantral retinal ven tıkanıklığı olarak tanımlanan, santral retinal venin ana dallarından birinin tıkanması ile seyreden bir grup daha varsa da bu klinik durum, etyopatogenez ve klinik seyir açısından SRVT'nin alt grubu olarak düşünülmektedir. SRVT olguları ayrıca kapiller nonperfüzyon bölgelerinin genişliğine göre (10 disk alanı) iskemik ve noniskemik olarak iki alt grupta incelenmektedir. Yapılan çeşitli çalışmalarda RVT prevalansının %0.7 ile %1.6 arasında olduğu bildirilmiştir.^{2,3} Popülasyon temelli yapılan bir çalışmada 40 yaş üzerindeki kişilerde semptomatik RVT'nin %0.21 oranında izlendiği bildirilmiştir.⁴ Hayreh ve arkadaşlarının 1229 göz üzerinde yapmış oldukları geniş çalışmada, kadın erkek arasında VDT açısından fark olmadığı bildirilmiştir. Yine bu çalışmada RVDT geçiren olguların 4 yıl içerisinde diğer gözlerinde RVT geçirme ihtimalleri %7 oranındadır.⁵ Yapılan geniş prospektif çalışmalarda RVT geçiren olguların beyin veya kalp hastalıklarına bağlı ölüm risklerinin arttığı bildirilmiştir. Bu nedenle RVT olan tüm olguların uzmanlar tarafından sistemik risk faktörleri açısından değerlendirilip tedavi edilmeleri uygun olacaktır.⁶

PATOGENEZ

RVT'nin patogenezi çok faktörlüdür. Çok çeşitli nedenlere bağlı gelişebilmesine rağmen RVT üç temel mekanizma ile gelişmektedir:

1. Arteriovenöz kesişme noktasında venin basıya uğraması,

İlk defa Koyanagi tarafından 1928'de tanımlanan⁷ arteriovenöz kesişme noktası ve RVDT ilişkisi günümüzde anatomik ve histolojik çalışmalarla pekiştirilmiştir. Venöz lümenin bu kesişme noktasındaki daralması RVDT patogenezinde önemli bir faktördür. Bu kesişme nokta-

sında retinal arter ve ven ortak bir adventisyal kılıfa sahiptirler. Anatomik olarak sert duvarlı arter ile çok sayıda hücre içeren nispeten sert retina arasında kaldığı durumda venin özellikle sklerotik arter tarafından basıya uğradığı bildirilmiştir. Her ne kadar, Zhao ve ark. yapmış oldukları çalışmada, RVDT olan 109 göz incelenmiş ve arteriovenöz kesişme noktasında %99 oranda venin arterin arkasında yer aldığı bildirilmiş olsa da aynı çalışmada RVDT bulunmayan gözlerdeki arteriovenöz kesişme noktaları incelendiğinde retinal venin %60 oranda arterin arkasında seyrettiği görülmüştür. Sonuçta bu durumun mutlak olmadığı ve patogenezin çok faktörlü olduğu bilinmelidir.⁸ SRVT için de benzer bir durum söz konusudur ve lamina kribrozanın hemen gerisinde ortak adventisyal kılıfa sahip santral retinal arter ile santral retinal venin bulunduğu ve bu noktada santral retinal vende tromboz geliştiği bilinmektedir.⁹

2. Damar duvarında dejeneratif değişikliklerin oluşması,

Basıya uğrayan venin endotel ve intima tabakasında histolojik olarak tanımlanmış değişiklikler oluşmaktadır. Bu değişikliklerin temelde türbülant kan akımına bağlı olduğu düşünülmektedir.¹⁰⁻¹² Seitz ve ark., RVDT patogenezinde temelde, arterin basısına uğrayan venin endotel ve intima tabakasında gelişen değişikliklerin yattığını bildirmişlerdir.¹⁰ Bu durumda trombus oluşumu sekonder olarak izlenmektedir. Frangieh ve ark. yapmış oldukları çalışmada %90 olguda ven duvarında intima media hiperplazisi ve trombüs oluşumu izleyerek Seitz'in hipotezini desteklemişlerdir.¹¹ RVT bulunan olgularda sistemik hipertansiyon, diabetes mellitus, ateroskleroz ve sigara kullanımı gibi damar duvarında dejenerasyona neden olan durumların normal popülasyondan daha fazla izlendiği de bildirilmiştir.^{2,3}

3. Anormal hematolojik faktörler.

Yapılan çalışmalarda, RVDT ile hematokrit yüksekliğine bağlı hiperviskozite durumunun ilişkili olduğunu bildirilmiştir.^{13,14} Kan viskozitesi, düşük kan akımı ve eritrosit agregasyonu ile artmaktadır. Viskozite temelde hematokrite ve plazma fibrinojen'ine bağlıdır. RVT ile ilişkilendirilen bir başka durum da tromboz-fibrinoliz dengesinin bozulmasıdır. Bu denge birçok faktöre bağlıdır. Tablo 1'de bu faktörler belirtilmektedir. Yapılan çalışmalarda koagülasyon faktörleri ile ilgili çelişkili sonuçlar bildirilmektedir ve halen RVT ve koagülasyon faktörleri arasındaki ilişki tam olarak anlaşılammıştır.¹⁵ Literatür tarandığında bu faktörlerden sadece serum homosistein artışının RVT için bağımsız risk faktörü olarak belirlendiği izlenmektedir.¹⁶⁻¹⁸

Tablo 1: Retina ven tıkanıklıklarının etyolojisinde incelenen koagülasyon ve antikoagülasyon bozuklukları.

- Aktive protein C rezistansı (Faktör V Leiden mutasyonu)
- Protein C ve protein S yetmezliği
- Antitrombin III yetmezliği
- Protrombin (faktör II) gen mutasyonu
- Antifosfolipid antikorları
- Hiperhomosisteinemi

MAKÜLA ÖDEMİ

RVT'ye bağlı maküla ödemi, iç kan retina bariyerinin (KRB) bozulması ile Starling yasasına göre damardan dokuya sıvı sızıntısı sonucu gelişmektedir. KRB bozulması; kapiller endotel hücre harabiyeti, vitreoretinal yapışıklıklar ve retinadan vitreusa salınan damar geçirgenliğini artıran faktörler sonucu meydana gelmektedir.¹⁹⁻²⁴ Vasküler tıkanma sonucu meydana gelen iskemi, retinadan vasküler endotelial büyüme faktörü (VEGF) ve interlökin-6 (IL-6) salınmasına ve bunun sonucunda KRB'nin bozulmasına neden olmaktadır.²⁴ Böylece VEGF ve IL-6 RVT'deki vasküler maküla ödeminin gelişimine katkıda bulunmaktadır. Maküla ödemi retinal hipoksi ile, foveadaki hipoksi de görme keskinliğindeki azalma ile ilişkilidir. Eğer belirgin hipoksi uzun süre devam ederse makülada geri dönüşümsüz yapısal değişiklikler oluşmakta ve görme kaybı hemen her zaman kalıcı bir hale gelmektedir. RVT'deki maküla ödemi ve hemorajiler 6-12 ay içerisinde kaybolabilmektedir.¹⁵ Bu olgularda sıklıkla kollateral damar sistemleri gelişmektedir. Tedavinin temel amacı spontan regresyon olmadığı durumlarda ödemin süresini azaltarak fotoreseptör hasarının en aza indirilmesidir.

TEDAVİ SEÇENEKLERİ

Günümüzde RVT'de tedavi seçenekleri, tıkanıklığın olduğu bölgedeki sekonder değişiklikler üzerinde odaklanmıştır. Maküla ödemi, epiretinal membranlar, traksiyonel retina dekolmanları ve neovaskülarizasyonlara sekonder gelişen vitreus hemorajileri ve göz içi basınç artışları tedavideki temel nedenleri oluşturmaktadır. Tablo 2'de günümüze kadar RVT'de literatürde bildirilen tedavi seçeneklerini gösterilmektedir.

Tablo 2: Retina ven tıkanıklıklarında tedavi seçenekleri.

Santral retina ven tıkanıklığı	Retina ven dal tıkanıklığı
<ul style="list-style-type: none"> • Sistemik risk faktörü tedavisi • Antiagregan tedavi • Fibrinoliz • Radial optik nörotomi • Vitrektomi • Laser fotokoagülasyon • Kortikosteroidler • İntravitreal anti-VEGF 	<ul style="list-style-type: none"> • Sistemik risk faktörü tedavisi • Antiagregan tedavi • Fibrinoliz • İzovolemik hemodilüsyon • Vitrektomi ve kılıf rahatlatılması • Laser fotokoagülasyon • Kortikosteroidler • İntravitreal anti-VEGF

tPA: doku plazminojen aktivatörü, VEGF: vasküler endotelial büyüme faktörü.

Antiagregan tedavi ve fibrinoliz

SRVT için denenmiş sistemik heparin, intravenöz tromboliz ve asetilsalisilik asit tedavilerinin faydalı olmadığı gösterilirken bu metodların RVDT için denendikleri klinik çalışmalar bulunmamaktadır. Retinal ven kanülasyonu ile genellikle üst temporal retinal vene optik sinire yakın bir bölgeden doku plazminojen aktivatörü enjeksiyonu işlemi, her ne kadar SRVT olgularında görmeyi artırdığı bildirilse de teknik zorluklardan dolayı genel olarak kabul görmüş bir tedavi yöntemi değildir.²⁶ RVDT olgularında incelenen bir trombosit agregasyon inhibitörü grubundan bir ajan olan tiklopidinin etkisi ise plase-

boya göre anlam ifade etmemektedir.²⁷ Yapılan bir çalışmada, eritrosit ve trombosit agregasyonunu azaltan ve eritrosit deformabilitesini artıran kapiller dengeleyici olan troxerutin isimli ajanın RVT olgularında 4 aylık bir süre sonunda daha iyi görme keskinliği sağladığı bildirilse de bu fark istatistiksel olarak anlamlı bulunmamıştır.²⁸

İzovolemik hemodilüsyon

İzovolemik hemodilüsyon ile tedavi edilen RVT olgularında her ne kadar bazı çalışmalarda görme keskinliğinde artış gösterilmiş olsa da çalışmaların az sayıda hasta gruplarıyla yapılmış olmaları ve bazı çalışmalarda istatistiksel fark gösterilememesinin yanı sıra çalışmalarda diğer tedavi seçeneklerinin de birlikte uygulanmış olması nedeniyle günümüzde kabul görmüş bir tedavi seçeneği değildir.²⁹⁻³⁴ Muhakkak ki, klinik kullanıma girerek yaygınlaşmadan önce, randomize klinik çalışmalarla desteklenmesi gerekmektedir.

Cerrahi Tedaviler

Vitrektomi-Arteriovenöz Kılıf Rahatlatılması

İlk defa Osterloh ve Charles tarafından bildirilen retinal ven kılıf rahatlatılması ile RVDT olgularında görme keskinliğinin arttığı bildirilmiştir. Bu teknikte vitrektomi yapılarak arteriovenöz bileşkeye ulaşılmakta ve arter-ven ortak adventisyal kılıfın kesilerek rahatlatılması uygulanmaktadır. Literatürde arteriovenöz kılıf rahatlatılması ile birlikte veya tek başına vitrektomi yapılmasının maküla ödemi geriletmediğini bildiren bir çok yayın mevcuttur.³⁵⁻⁴⁷ Garcia-Arumi ve ark. vitrektomi ve kılıf rahatlatılması ile birlikte intravenöz doku plazminojen aktivatörü uygulamış ve görme keskinliği ve maküla ödeminde iyileşme olduğu yönünde sonuçlar bildirmişlerdir.³⁶ Kliniğimizden, Gürel ve ark. yapmış oldukları bir çalışmada da RVDT'de arteriovenöz kılıf rahatlatılmasının görme keskinliğini artırmada ve maküla ödemi azaltmada etkin olduğu bildirilmiştir.⁴⁷ Bu konuda yapılmış çalışmalardan çıkan sonuç, maküla ödeminin azaltılmasında temel olarak vitrektominin önemini vurgulamaktadır. Vitrektomi ile birlikte retinal oksijenlenme artmakta ve maküla ödeminde azalma izlenmektedir. Bildirilen tekniklerin; katarakt gelişimi, hemoraji, retinal yırtık oluşumu, retina dekolmanı ve postoperatif gliosis gibi çeşitli önemli komplikasyonları bulunmaktadır.

Radial Optik Nörotomi

İlk defa Opremcak ve ark. tarafından 1999 yılında tanımlanan ve SRVT olgularında uygulanan radyal optik nörotomi (RON) tekniği ise seçilmiş olgularda uygulanmış ve görme keskinliğinde artış ve maküla ödeminde azalma sağlamıştır.⁴⁸⁻⁵³ Opremcak ve arkadaşları 2006 yılında yayınladıkları 117 vakalık serilerinde görme keskinliği 20/200'ün altında olan SRVT olgularında uyguladıkları RON tekniğinin sonuçlarını bildirmişlerdir.⁵⁰ Bu çalışmada, %95 olguda klinik bulgularda çeşitli oranlarda iyileşme, %95 olguda da görme keskinliğinde artış elde etmişlerdir. Her ne kadar çalışmalarında görme keskinliğini tehdit edici bir komplikasyon bildirmemiş olsalar da, RON tekniğinde; santral retinal arter ve ven laserasyonu, optik sinir hasarı, glob perforasyonu, retina dekolmanı, subretinal hemoraji ve vitreus hemorajisi gibi görme keskinliğini tehdit edici potansiyel komplikasyonlar bulunmaktadır.

Retinakorodial Venöz Anastomoz

Peyman ve ark. cerrahi olarak retinakoroidal venöz anastomoz (RKVA) uygulayarak tıkalı santral retinal venden bağımsız bir koroidal dışa akım yolu oluşturmuşlardır.⁵⁴ Böylece maküla ödeminde ve retinal perfüzyonda iyileşme sağlamışlardır. Takip eden çalışmalar da yöntemi modifiye ederek benzer sonuçlara ulaşmışlardır. Bu teknikte vitrektomi sonrası özel yapım bıçaklar ile venden başlanarak skleranın iç katlarına kadar bir insizyon yapılmakta ve RKVA oluşturulmaktadır. Buradaki sonuçlara, vitrektomi ile arka hyaloidin alınmasının katkısının ne oranda olduğu bilinmemektedir. Komplikasyonlara vitreus hemorajisi, katarakt gelişimi ve retina dekolmanı bildirilmiştir.⁵⁴⁻⁵⁶

Günümüzde RVT'de cerrahi tedavi ile ilgili yapılmış randomize klinik bir çalışma bulunmamaktadır. Komplikasyonlar ve teknik zorluklar göz önünde bulundurulduğunda; RVT'ye bağlı gelişen maküla ödemi tedavisinde cerrahi seçeneklerin yaygın klinik kullanıma girmesi öncesinde; prospektif, kontrollü, randomize klinik çalışmaları beklemek daha doğru olacaktır.

Lazer tedavisi

Lazer tedavisi temelde, ven tıkanıklıklarına bağlı gelişen çeşitli komplikasyonlar için kullanılmıştır. Neovasküler komplikasyonların geliştiği durumlarda panretinal fotokoagülasyon, maküla ödemi için ise grid şeklinde fotokoagülasyonun etkinliği çeşitli çalışmalarda bildirilmiştir. Bu konuda yapılmış en kapsamlı ve prospektif randomize kontrollü çalışmalardan biri Ven Dal Tıkanıklığı Çalışmasıdır (Branch Retinal Vein Occlusion Study- BRVOS). Bu çalışmaya maküler nonperfüzyonun olmadığı, görme keskinliğinin 20/40'ın altında olduğu ve 3 aylık takip sürecinde düzelme izlenmeyen olgular dahil edilmiştir. BRVOS'ta RVDT'ye bağlı gelişen maküla ödemi tedavisinde grid şeklinde fotokoagülasyon uygulanmasının ödemi azalttığı ve görme keskinliğini arttırdığı bildirilmiştir.⁵⁷ Ancak SRVT için yapılan benzer bir çalışmada; her ne kadar SRVT'ye bağlı gelişen maküla ödeminde grid lazer fotokoagülasyonun ödemi azalttığı gösterilse de görme keskinliğine etkisi olmadığı için tedavide önerilmemektedir.⁵⁸ Barbazetto ve ark. RVDT'de lazer tedavisi sonrası gelişen skotomların görme fonksiyonuna etkisini araştırmışlar ve yapmış oldukları 58 olguluk çalışma sonucunda lazer tedavisine bağlı gelişen skotomların foveadan çekilmesi sonrasında bile santral görme fonksiyonunda artışın sadece %25 gözde sağlanabildiğini bildirmişlerdir.⁵⁹

RVDT'ye bağlı gelişen ileri derecede maküla ödemi varlığında kullanılan alternatif bir lazer tekniğinde, arteriolar daraltma ("crimping" tekniği) uygulanmıştır. İlk defa 1978 yılında L'esperance'nin tanımladığı bu teknikte, venöz blokajın olduğu bölgenin afferent arteriolünün etrafına 1/2 disk çapı aralıkla argon lazer uygulaması yapılmaktadır.⁶⁰ Böylece arteriel basınçtaki düşüş ile kan akımındaki azalma sonucunda maküla ödemi gerilemektedir. Takip eden yıllarda bu teknik, modifiye edilerek çeşitli serilerde uygulanmış ve görme keskinliğinde 2 aylık takip süresinin sonunda 20/40'ın üzerinde değerlere ulaşıldığı bildirilmiştir.⁶¹ Ülkemizden yapılan bir çalışmada Erdöl ve Akyol, maküler grid lazer ile birlikte uygulanan arteriolar daraltmanın ile tek başına arteri-

olar daraltmaya göre daha iyi görme keskinliği sağladığını bildirmişlerdir. Ancak maküla ödeminde azalma açısından gruplar arasında fark izlememişlerdir.⁶²

SRVT'ye bağlı gelişen maküla ödemi tedavisinde ilk defa 1995 yılında McAlister ve Constable tarafından tanımlanan lazer ile sağlanan RKVA ile tıkalı santral retinal venden bağımsız bir koroidal dışa akım yolu oluşturulmuştur.⁶³ Bu teknikte argon lazer ve gerekli olduğu durumlarda nd:YAG lazer kullanılarak Bruch membranı ve komşuluğundaki retina ven dalı rütüre edilmekte ve anastomoz oluşması sağlanmaktadır. Lazer ile sağlanan RKVA sonucunda maküla ödeminde gerileme, iskemide düzelme ve görme keskinliğinde iyileşme olduğu bildirilmiştir. Erken dönem komplikasyonlar olarak; intraretinal subretinal ve vitreus hemorajisi bildirilmiştir. Çekilmeyen vitreus hemorajisi, fibrovasküler proliferasyon, sekonder neovaskülerizasyon (koroidal, retinal ve anterior segment) ve traksiyonel retina dekolmanı ise geç dönem komplikasyonlar olarak bildirilmiştir.⁶³⁻⁶⁶

Lazer tedavisine bağlı gelişen skotomların, ödem gerilese bile görme fonksiyonunu etkilemesi, SRVT olgularında laserin etkisinin sınırlı olması nedeniyle ve yukarıda bahsedilen diğer komplikasyonlar nedeniyle RVT'ye bağlı maküla ödemi tedavisinde halen yeni tedavi arayışları sürmektedir.

Kortikosteroidler

Şimdiye kadar yapılmış bir çok çalışmada intravitreal kortikosteroidlerin (triamsinolon asetonid) RVT'ye bağlı gelişen maküla ödemi tedavisinde etkin olduğu bildirilmiştir.⁶⁷⁻⁸⁵ Sonuçta triamsinolonun grid lazer tedavisine yanıt vermeyen olgularda erken dönemde maküla ödemi azalttığı ve görme keskinliğinde artışa neden olduğu bildirilmiştir. Ancak bildirilen görme keskinliğindeki artış ve maküla ödemindeki azalma geçici olmakta ve çoğunlukla tekrar tedavi gerektirmektedir. Literatürde 1 ila 4 arasında değişen sayıda enjeksiyon gerekliliği bildirilmiştir. Tekrar enjeksiyonların gerektirdiği RVT'ye bağlı gelişen maküla ödemi tedavisinde, triamsinolon asetonidin komplikasyonlarının göz önünde bulundurulması gerekmektedir. Bildirilmiş komplikasyonlar arasında en sık gözlenenlerden biri triamsinolona bağlı göz içi basınç artışıdır.⁶⁷⁻⁸⁵ Bununla birlikte steroide bağlı katarakt gelişimi, enfeksiyöz endoftalmi ve retina dekolmanı çeşitli oranlarda bildirilmiştir.⁷⁷⁻⁷⁹ RVT'ye bağlı gelişen maküla ödemi tedavisinde kullanılan intravitreal triamsinolon tedavisi ile ilgili yayınlanmış çalışmaların çoğu randomize olmamaları veya RVT alt tipleri ve iskemi hakkında kriterleri kesin belirlemedikleri için kesin sonuçlar vermekten uzaktır. RVT'de standart tedavi ile intravitreal triamsinolon asetonid enjeksiyonunun etkinliği ve güvenilirliğini karşılaştırmak amacıyla çok merkezli randomize karakterde SCORE (Standart Care versus Corticosteroid for Retinal Vein Occlusion) çalışması başlatılmıştır. Henüz sonuçları yayınlanmayan bu çalışmada 630 olgu ile 3 yıllık takip süresince çalışmanın yapılması planlanmıştır. Kortikosteroidlerin perioküler enjeksiyonu da bir alternatif olarak çalışmalarda yer almış ancak intravitreal enjeksiyon ile karşılaştırıldığında etkinliklerinin az olması, daha çok yeniden enjeksiyon gerektirmeleri ve komplikasyonlarının daha az olmaması nedeniyle klinik olarak sık kullanılmamaktadırlar.^{68,76,77} Kliniğimizden Özdek ve

ark.'da 79 olguluk 6 aylık takip süreli yayınlarında sub-tenon triamsinolon uygulamasının grid lazer fotokoagülasyon ve intravitreal triamsinolona göre daha az etkin olduğunu bildirmişlerdir.⁶⁸

Her ne kadar intravitreal steroid enjeksiyonu RVT'ye bağlı maküla ödemi tedavisinde oldukça başarılı gibi görünse de, özellikle tekrarlayan enjeksiyonların gerekliliği ve kaçınılması mümkün olmayan göz içi basıncı artışı ve katarakt oluşumu gibi komplikasyonları, yaygın kullanımını sınırlamakta ve yeni tedavi arayışlarını gündeme getirmektedir.

Retina Ven Tıkanıklıklarında İntravitreal Bevacizumab

Bevacizumab, 2004 yılında Amerikan yiyecek ve ilaç dairesi başkanlığı (FDA) tarafından 2004 yılında metastatik kolorektal kanserlerin tedavisinde intravenöz uygulaması için onay verilmiş, insanlaştırılmış monoklonal VEGF antikorudur. Mayıs 2005'ten beri endikasyon dışı ilaç olarak yaşa bağlı maküla dejenerasyonunun tedavisinde intravitreal olarak kullanılmaktadır. RVT'ye bağlı gelişen maküla ödemi tedavisinde intravitreal anti-VEGF kullanımı, moleküler düzeyde ödemin nedenine yönelik bir tedavi olarak kullanılmaya başlanmıştır. Ağustos 2005'te Rosenfeld ve ark. yayınladıkları makaleden sonra RVT'ye bağlı maküla ödeminde dünya çapında endikasyon dışı ilaç olarak intravitreal olarak kullanılmaya başlanmıştır.⁸⁶⁻¹⁰⁶ İlk defa Rosenfeld ve ark., daha önce intravitreal triamsinolon asetonid enjeksiyonu tedavisine rağmen gerilemeyen maküla ödemi bulunan bir SRVT olgusunda intravitreal bevacizumab (İVB) uygulamışlar ve optik koherens tomografik olarak ödemde azalma ve görme keskinliğinde (GK) artış olduğunu saptamışlardır.⁸⁶ Şu anda mevcut olan tüm VEGF inhibitörleri (bevacizumab, ranibizumab, pegaptanib) ile yapılmaya başlanmış randomize çalışmalar devam etmektedir.

Literatürde VDT'ye bağlı gelişen maküla ödeminde ve retina neovaskülarizasyonda İVB kullanımı ile ilgili yapılmış çok sayıda olgu sunumları, küçük olgu sayılı, randomize olmayan, kontrolsüz çalışmalar mevcuttur. Burada literatürde İngilizce olarak yayınlanmış RVT'ye bağlı gelişen maküla ödemi tedavisinde bevacizumab kullanılan olgular toplanmış ve sonuçları analiz edilerek toplu olarak sunulmuştur (Tablo 3-4).

SRVT ve RVDT sonucunda gelişen maküla ödeminde İVB kullanımı ile ortaya çıkan ortak sonuç, erken dönemde daha önce hiç tedavi almamış olgularda olduğu gibi, daha önce grid lazer veya intravitreal triamsinolon tedavisi uygulanmış olgularda da erken dönemde maküla ödeminde azalma ve GK'de artış olduğu yönündedir.

Olgular SRVT ve RVDT alt gruplarında incelendiğinde, her iki gruptaki olguların da ortalama 5 aylık takibinin olduğu izlenmiştir. Literatürde bildirilen 150 SRVT olgusunun İVB tedavisi öncesi ortalama GK 20/225, ortalama santral foveal kalınlık (SFK) ise 610 μ olarak bildirilmiştir. Ortalama 5 aylık takip süresinin sonunda GK'nin 20/110 seviyesine çıktığı ve SFK'nın 338 μ 'a düştüğü izlenmiştir (Grafik 1).

Bildirilen 148 RVDT olgusunun İVB tedavisi öncesi ortalama GK 20/130, ortalama SFK ise 484 μ olarak bildirilmiştir. Ortalama 5 aylık takip süresinin sonunda GK'nin 20/70 seviyesine çıktığı ve SFK'nın 312 μ 'a düştüğü izlenmiştir (Grafik 2). İVB tedavisinin, RVDT olgularında olduğu kadar, SRVT olgularında da başarıyla uygulandığı izlenmektedir. Alt grup analizlerine bakıldığında 3 aylık takip süresinde, iskemik ve iskemik olmayan gruplar arasında etki açısından fark olmadığı izlenmiştir.⁸⁷

Moschos ve ark. multifokal elektroretionografi ile yaptıkları çalışmada SRVT'ye bağlı gelişen maküla ödeminde İVB tedavisinin makülanın fonksiyonuna olan

Tablo 3: Santral retina ven tıkanıklığına bağlı gelişen maküla ödemi tedavisinde intravitreal bevacizumab kullanılan yayınların özeti.

Referans	Göz Sayısı	Tedavi öncesi süre	Tedavi Öncesi GK	Tedavi Öncesi SFK	Sonuç GK	Sonuç SFK	Enjeksiyon sayısı	Ortalama Takip Süresi
Moschos ve ark. ⁹⁹	10	15-20 gün	20/200	641	20/125	368,8	1	3 ay
Hsu ve ark. ¹⁰⁰	30	>3 ay	20/394	492	20/213	326	2,4	4 ay
Priglinger ve ark. ⁹⁸	46	>7 ay	20/250	535	20/100	323	3	6 ay
Rosenfeld ve ark. ⁸⁶	1	14 ay	20/200	Ø	20/60	Ø	1	1 ay
Stahl ve ark. ⁹⁷	14	4,6 ay	20/63	585	20/45	385	1,1	9 ay
Iturralde ve ark. ⁸⁷	16	Ø	20/600	887	20/138	372	2,8	3 ay
Matsumoto ve ark. ⁹⁰	2	3 ay	20/1000	996	20/220	643	5	5 ay
Spandau ve ark. ¹⁰²	1	<1 ay	20/200	662	20/25	217	1	2 ay
Ferrara ve ark. ⁹⁸	6	<3 ay	20/428	809	20/53	190	4-10	12 ay
Costa ve ark. ⁹⁴	7	7 ay	20/320	730	20/100	260	3	6 ay
Pai ve ark. ⁹¹	9	Ø	20/468	615	20/278	252	1	3 ay
Kriechbaum ve ark. ¹⁰³	8	>3 ay	20/200	585	20/125	489	4,8	6 ay

Ø: Bildirilmemiş, SFK: Santral Foveal Kalınlık, GK: Görme Keskinliği

Tablo 4: Retina ven dal tıkanıklığına bağlı gelişen maküla ödemi tedavisinde intravitreal bevacizumab kullanılan olguların özeti.

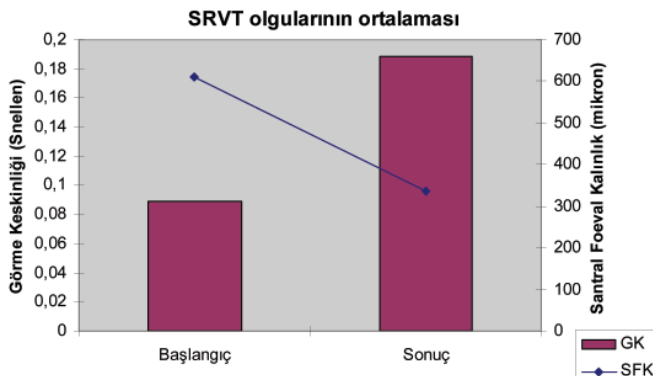
Referans	Göz Sayısı	Tedavi öncesi süre	Tedavi Öncesi GK	Tedavi Öncesi SFK	Sonuç GK	Sonuç SFK	Enjeksiyon sayısı	Takip Süresi
Stahl ve ark. ⁹⁷	7	5,4 ay	20/62	408	20/45	361	1	9 ay
Wu ve ark. ¹⁰²	45	26 ay	20/250	425	20/80	259	1,7	>6 ay
Rabena ve ark. ⁸⁴	27	20 ay	20/200	478	20/100	332	2	6 ay
Kreutzer ve ark. ¹⁰⁴	34	10 ay	20/125	474	20/63	316	2,9	6 ay
Pai ve ark. ⁹¹	12	Ø	20/333	672	20/126	372	1	3 ay
Spandau ve ark. ⁸⁹	1	6 ay	20/200	605	20/60	205	1	1 ay
Kriechbaum ve ark. ¹⁰³	21	>3 ay	20/80	547	20/40	349	5,5	6 ay
Matsumoto ve ark. ⁹⁰	1	20 ay	20/70	314	20/70	252	1	3 ay

Ø: Bildirilmemiş, SFK: Santral Foveal Kalınlık, GK: Görme Keskinliği

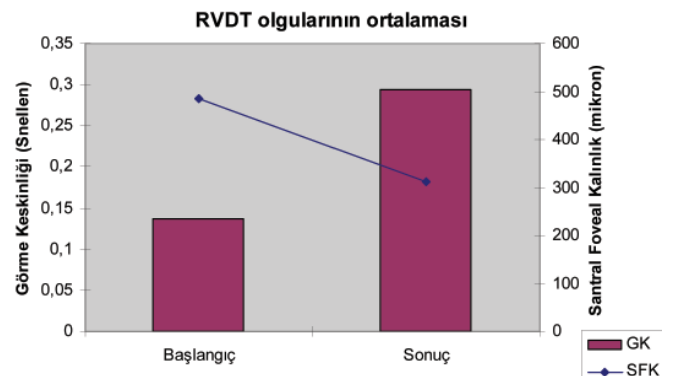
etkilerini araştırmışlar ve 10 olgunun tedavi sonrası 3 aylık takip sonuçlarına göre, foveal ve perifoveal bölgenin bioelektriksel aktivitesinde anlamlı artış olduğunu bildirmişlerdir.⁹⁸ Benzer bir çalışmada, Pai ve ark. 9 SRVT ve 12 RVDT olgusunda 3 aylık takip süresinin olduğu elektrofizyolojik değerlendirmeyi de içeren serilerinde retinanın elektriksel aktivitesinde hiç bir kötüleşme olmadığını ve İVB enjeksiyonuna bağlı bir oküler toksisite izlenmediğini bildirmişlerdir.⁹⁵

Litreatürde VDT'ye bağlı gelişen maküla ödemi tedavisinde 1.0 mg ile 2.5 mg arasında değişen dozlarda bevacizumab kullanılmıştır. Her ne kadar İVB tedavisinin optimum dozu henüz belirlenmemiş olsa da, Wu ve arkadaşları 45 RVDT olgusunu içeren çalışmalarında 1.25 mg ve 2.5 mg'lık İVB dozları arasında; enjeksiyon sayısı, anatomik ve fonksiyonel sonuç açısından anlamlı fark olmadığını bildirmişlerdir.¹⁰⁵ Ekdawi ve Bakri, ayrı ayrı uygulanan intravitreal triamsinolon ve İVB tedavisine dirençli bir SRVT olgusunda iki tedavi seçeneğinin eş zamanlı (1 hafta arayla) uygulanmasıyla başarılı sonuç elde ettiklerini ve 3 aylık süre ile ödemi kontrol altına

alabildiklerini bildirmişlerdir.¹⁰⁵ VDT sonrası İVB tedavisinin ne zaman yapılması gerektiği de bir tartışma konusu olmuştur. Bazı yazarlar, iskemik bölgelerin beslenmesine olanak sağlayacak kollateral damar gelişmesine izin vermek için İVB tedavisi öncesi bir kaç ay beklemek gerektiği görüşünü savunmuşlardır.⁶ Ancak Ferrara ve ark. yapmış oldukları çalışmada hastalık süresi 3 ayın altında olan 6 SRVT olgusunu İVB tedavisi sonrası incelemişler ve kollateral oluşmasa bile maküla ödeminin azaldığını ve GK'de artış olduğunu bildirmişlerdir. Bu durumu, VEGF'e bağlı endotel proliferasyonu sonucu gelişen dolaşım bozukluğunun, anti-VEGF (İVB) kullanımı ile baskılanması ile perfüzyon bozukluğu meydana gelmediği için, kollateral gelişmesine gerek olmadığı şeklinde yorumlamışlardır.¹⁰¹ Bu bulguyu destekler şekilde Stahl ve ark., 14 SRVT ve 7 RVDT olgusunda yapmış oldukları 9 ay takip süreli prospektif çalışmalarında hastalık süresi 3 ayın altında olan olgularda daha fazla harf kazancının olduğunu bildirmişlerdir.⁹⁷ Ayrıca, kollateral gelişiminin anti-VEGF baskısı altında bile gelişebileceğini gösteren Rabena ve arkadaşları, 3 İVB enjeksiyonuna rağmen kollateral gelişimi gözlenen bir olguyu bildirmişlerdir.⁸⁸



Grafik 1: Santral retina ven tıkanıklığına bağlı gelişen maküla ödemi tedavisinde intravitreal bevacizumab kullanılan olguların enjeksiyon öncesi ve sonuç görme keskinlikleri ve santral foveal kalınlıklarının ortalamaları (n=150).



Grafik 2: Retina ven dal tıkanıklığına bağlı gelişen maküla ödemi tedavisinde intravitreal bevacizumab kullanılan olguların enjeksiyon öncesi ve sonuç görme keskinlikleri ve santral foveal kalınlıklarının ortalamaları (n=148).

Çalışmaların bütününe bakıldığında RVT'de tek İVB tedavisinin 3 ile 9 hafta arasında maküla ödemi başarıyla geriletmediği görülmektedir. Bu durum göz önünde bulundurulduğunda, Stahl ve arkadaşlarının önerisi, İVB tedavisi sonrası yaklaşık 6. haftada optik koherens tomografik ödem takibi ile tekrar enjeksiyon için değerlendirme yapılması yönündedir.⁹⁷

İncelenen makalelerde katarakt gelişimi, sekonder glokom, enflamasyon, endoftalmi, retina yırtığı, retina dekolmanı, vitreus hemorajisi gibi ciddi oküler komplikasyonlar ve sistemik yan etki bildirilmemiştir. En sık gözlenen yan etki olarak enjeksiyon bölgesine lokalize hiperemi ve subkonjonktival hemoraji bildirilmiştir. İVB tedavisinde temel sorun, başlangıçta ulaşılan SFK ve GK seviyelerinin korunmasıdır. Bu sorunun çözülmesi için uygun zamanlanmış tekrar enjeksiyonlar ile kombine edilen lazer tedavileri ile sekonder komplikasyonların engellenmesi en uygun yol gibi görünmektedir. Dikkatli bir şekilde uygulanacak İVB enjeksiyonları ile birlikte maküla ödemi veya iskemik retina bölgelerine yönelik lazer uygulaması, RVT tedavisinin etkisini artırabilecektir.⁹⁷ RVT'nin doğal seyrinin aylar içerisinde değil yıllar içerisinde anlaşılabilirliği geçeceği göz önünde bulundurulursa, İVB tedavisinin etkinliği ve güvenilirliğinin belirlenmesi için 2-3 yıllık takip sürelerinin bulunduğu, prospektif kontrollü çalışmaların yapılması gerekmektedir.

Sonuç olarak günümüzde RVT için uygulanan pek çok tedavi protokolünün başarısı sınırlıdır ve sık yan etkileri bulunmaktadır. Bu tedaviler arasında İVB, etkili ve güvenli bir tedavi seçeneği gibi görünmekle birlikte ideal tedavi arayışı halen sürmektedir.

KAYNAKLAR/REFERENCES

- Leber T: Die Krankheiten der Netzhaut und des Sehnerven. In: Graefes-Saemisch. Handbuch der Gesamten Augenheilkunde. Leipzig: Verlag von Wilhelm Engelmann; 1877:531.
- Klein R, Klein BE, Moss SE, Meuer SM: The epidemiology of retinal vein occlusion: The Beaver Dam Eye Study. *Trans Am Ophthalmol Soc.* 2000;98:133-141.
- Mitchell P, Smith W, Chang A: Prevalence and associations of retinal vein occlusion in Australia. The Blue Mountains Eye Study. *Arch Ophthalmol.* 1996;114:1243-1247.
- David R, Zangwill L, Badarna M, et al.: Epidemiology of retinal vein occlusion and its association with glaucoma and increased intraocular pressure. *Ophthalmologica.* 1988;197:69-74.
- Hayreh SS, Zimmerman B, Podhajsky P: Incidence of various types of retinal vein occlusion and their recurrence and demographic characteristics. *Am J Ophthalmol.* 1990;117:429-441.
- Tsaloumas MD, Kirwan J, Vinnall H.: Nine year follow-up study of morbidity and mortality in retinal vein occlusion. *Eye.* 2000;14:821-827.
- Koyanagi Y: The role of arteriovenous crossing for occurring of retinal branch vein occlusion. *Klin Monatsbl Augenheilkd.* 1928;81:219-231.
- Zhao J, Sastry SM, Sperduto RD, et al.: Arteriovenous crossing patterns in branch retinal vein occlusion. *Ophthalmology.* 1993;100:423-428.
- Retinal vascular disease. In American Academy of Ophthalmology: *Retina and Vitreus.* San Francisco, 2005-2006;12:136-145.
- Seitz R: *The Retinal Vessels: Comparative Ophthalmoscopic and Histologic Studies on Healthy and Diseased Eyes.* St. Louis, MO: CV Mosby; 1964:28.
- Frangieh GT, Green WR, Barraquer-Somers E, et al.: Histopathologic study of branch retinal vein occlusion. *Arch Ophthalmol.* 1982;100:1132-1140.
- Christoffersen NL, Larsen M: Pathophysiology and hemodynamic of branch retinal vein occlusion. *Ophthalmology.* 1999;106:2054-2062.
- Trope GE, Lowe GD, McArdle BM, et al.: Abnormal blood viscosity and haemostasis in longstanding retinal vein occlusion. *Br J Ophthalmol.* 1983;67:137-142.
- McGrath MA, Wechsler F, Hunyor AB, et al.: Systemic factors contributory to retinal vein occlusion. *Arch Intern Med.* 1978;138:216-220.
- Rehak J, Rehak M: Branch Retinal Vein Occlusion: Pathogenesis, Visual Prognosis, and Treatment Modalities *Current Eye Research.* 2008;33:111-131.
- Janssen MCH, de Heijer M, Cruysberg JRM, et al.: Retinal vein occlusion: A form of venous thrombosis or a complication of atherosclerosis? *Thromb Haemost.* 2005;93:1021-1026.
- Cahill MT, Stinnett SS, Fekrat S: Meta-analysis of plasma homocysteine, serum folate, serum vitamin B12, and thermolabile MTHFR genotype as risk factors for retinal vascular occlusive disease. *Am J Ophthalmol.* 2003;136:1136-1150.
- Özdek S, Yülek F, Gurelik G, et al.: Simultaneous central retinal vein and retinal artery branch occlusions in two patients with homocystinemia. *Eye.* 2004;18:942-945.
- Arnarsson A, Stefansson E: Laser treatment and the mechanism of edema reduction in branch retinal vein occlusion. *Invest Ophthalmol Vis Sci.* 2000;41:877-879.
- Stefansson E: The therapeutic effects of retinal laser treatment and vitrectomy. A theory based on oxygen and vascular physiology. *Acta Ophthalmol Scand.* 2001;79:435-440.
- Silva RM, Faria de Abreu JR, Cunha-Vaz JG: Blood-retina barrier in acute retinal branch vein occlusion. *Graefes Arch Clin Exp Ophthalmol.* 1995;233:721-726.
- Saika S, Tanaka T, Miyamoto T, et al.: Surgical posterior vitreous detachment combined with gas/air tamponade for treating macular edema associated with branch retinal vein occlusion: Retinal tomography and visual outcome. *Graefes Arch Clin Exp Ophthalmol.* 2001;239:729-732.
- Aiello LP, Avery RL, Arrigg PG, et al.: Vascular endothelial growth factor in ocular fluid of patients with diabetic retinopathy and other retinal disorders. *N Engl J Med.* 1994;331:1480-1487.
- Noma H, Minamoto A, Funatsu H, et al.: Intravitreal levels of vascular endothelial growth factor and interleukin-6 are correlated with macular edema in branch retinal vein occlusion. *Graefes Arch Clin Exp Ophthalmol.* 2006;244:309-315.
- Wetzig PC: The treatment of acute branch vein occlusion by photocoagulation. *Am J Ophthalmol.* 1979;87:65-73.
- Weiss JN, Bynoe LA: Injection of tissue plasminogen activator into a branch retinal vein in eyes with central retinal vein occlusion. *Ophthalmology.* 108;2001:2249-2257.
- Houtsmuller AJ, Vermeulen JA, Klompe M, et al.: The influence of ticlopidine on the natural course of retinal vein occlusion. *Agents Actions Suppl.* 1984;15:219-229.
- Glacet-Bernard A, Coscas G, Chabanel A, et al.: A randomized, double-masked study on the treatment of retinal vein occlusion with troxerutin. *Am J Ophthalmol.* 1994;118:421-429.
- Chen HC, Wiek J, Gupta A, et al.: Effect of isovolaemic haemodilution on visual outcome in branch retinal vein occlusion. *Br J Ophthalmol.* 1998;82:162-167.
- Hulse JD, Yacobi A: Hetastarch: An overview of the colloid and its metabolism. *Drug Intell Clin Pharm.* 1983;17:334-341.
- Waters LM, Christensen MA, Sato RM: Hetastarch: An alternative colloid in burn shock management. *J Burn Care Rehab.* 1989;1:11-16.
- Poupard P, Eledjam JJ, Dupeyron G, et al.: Role of acute normovolemic hemodilution in treating retinal venous occlusions. *Ann Fr Anesth Reanim.* 1986;5:229-233.
- Hansen LL, Wiek J, Arntz R: Randomized study of the effect of isovolemic hemodilution in retinal branch vein occlusion. *Fortschr Ophthalmol.* 1988;85:514-516.
- Janvrin SB, Davies G, Greenhalgh RM: Postoperative deep vein thrombosis, an association with haemodilution. *Br J Surg.* 1980;67:690-693.
- Osterloh MD, Charles S: Surgical decompression of branch retinal vein occlusions. *Arch Ophthalmol.* 1988;106:1469-1471.
- Garcia-Arumi J, Martinez-Castillo V, Boixadera A, et al.: Management of macular oedema in branch retinal vein occlusion with sheathotomy and recombinant tissue plasminogen activator. *Retina.* 2004;24:530-540.
- Yamamoto S, Saito W, Yagi F, et al.: Vitrectomy with or without arteriovenous adventitial sheathotomy for macular edema associated with branch retinal vein occlusion. *Am J Ophthalmol.* 2004;138:907-914.
- Charbonnel J, Glacet-Bernard A, Korobelnik J, et al.: Management of branch retinal vein occlusion with vitrectomy and arteriovenous adventitial sheathotomy, the possible role of surgical posterior vitreous detachment. *Graefes Arch Clin Exp Ophthalmol.* 2004;242:223-228.
- Sohn JH, Song SJ: Arteriovenous sheathotomy for persistent macular edema in branch retinal vein occlusion. *Korean J Ophthalmol.* 2006;20:210-214.
- Kumagai K, Furukawa M, Ogino N, et al.: Longterm outcomes of vitrectomy with or without arteriovenous sheathotomy in branch retinal vein occlusion. *Retina.* 2007;27:49-54.
- Avci R, Inan U, Kaderli B: Evaluation of arteriovenous crossing sheathotomy for decompression of branch retinal vein occlusion. *Eye.* 2008;22:120-127.
- Horio N, Horiguchi M: Effect of arteriovenous sheathotomy on retinal blood flow and macular edema in patients with branch retinal vein occlusion. *Am J Ophthalmol.* 2005;139:739-740.
- Lakhanpal RR, Javaheri M, Ruiz-Garcia H, et al.: Transvitreal limited arteriovenous-crossing manipulation without vitrectomy for complicated branch retinal vein occlusion using 25-gauge instrumentation. *Retina.* 2005;25:272-280.
- Mester U, Dillinger P: Vitrectomy with arteriovenous decompression and internal limiting membrane dissection in branch retinal vein occlusion. *Retina.* 2002;22:740-746.
- Opremcak EM, Bruce RA: Surgical decompression of branch retinal vein occlusion via arteriovenous crossing sheathotomy: A prospective review of 15 cases. *Retina.* 1999;19:1-5.

46. Gürelık G, Özdek Ş, Aydın B ve ark.: Retinal ven dal tıkanıklığı tedavisinde arteriyovenöz kilif dekompresyonu. *Ret Vit.* 2003;11:47-53.
47. Mandelcorn MS, Nrusimhadevara RK: Internal limiting membrane peeling for decompression of macular edema in retinal vein occlusion: A report of 14 cases. *Retina.* 2004;24:348-355.
48. Opremcak EM, Bruce RA, Lomeo MD, et al.: Radial optic neurotomy for central retinal vein occlusion: a retrospective pilot study of 11 consecutive cases. *Retina.* 2001;21:408-415.
49. Opremcak EM, Rehmar AJ, Ridenour CD, et al.: Radial optic neurotomy with adjunctive intraocular triamcinolone for central retinal vein occlusion: 63 consecutive cases. *Retina.* 2006;26:306-313.
50. Opremcak EM, Rehmar AJ, Ridenour CD, et al.: Radial optic neurotomy for central retinal vein occlusion: 117 consecutive cases. *Retina.* 2006;26:297-305.
51. Nagpal M, Nagpal K, Bhatt C ve ark.: Role of early radial optic neurotomy in central retinal vein occlusion. *Indian J Ophthalmol.* 2005;53:115-120.
52. Parodi MB, Lanzetta P, Guarnaccia G et al.: Surgical treatments of central retinal vein occlusion. *Semin Ophthalmol.* 2003;18:142-146.
53. Weis E, Gan KD, Hinz BJ et al.: A retrospective cohort study of radial optic neurotomy for severe central retinal vein occlusions. *Can J Ophthalmol.* 2008;43:73-78.
54. Peyman GA, Kishore K, Conway MD: Surgical chorioretinal venous anastomosis for ischemic central retinal vein occlusion. *Ophthalmic Surg Lasers.* 1999;30:605-614.
55. Mirshahi A, Roohipour R, Lashay A, et al.: Surgical induction of chorioretinal venous anastomosis in ischaemic central retinal vein occlusion: a non-randomised controlled clinical trial. *Br J Ophthalmol.* 2005;89:64-69.
56. Kang JH, Kim JH, Kim JI et al.: Induction of retinochoroidal venous anastomosis in central retinal vein occlusion with macular edema via a full-thickness retinochoroidal incision. *Retina.* 2007;28:477-484.
57. Argon laser photocoagulation for macular edema in branch vein occlusion. The Branch Vein Occlusion Study Group. *Am J Ophthalmol.* 1984;98:271-282.
58. Evaluation of grid pattern photocoagulation for macular edema in central retinal vein occlusion. The Central Retinal Vein Occlusion Study Group M report. *Ophthalmology.* 1995;102:1425-1433.
59. Barbazetto IA, Schmidt-Erfurth UM: Evaluation of functional defects in branch retinal vein occlusion before and after laser treatment with scanning laser perimetry. *Ophthalmology.* 2000;107:1089-1098.
60. L'Esperance FA. *Ocular Photocoagulation. A Stereoscopic Atlas.* St. Louis, MO: CV Mosby. 1975:215-222.
61. Rehak J: Branch retinal vein occlusion. Part 2. Early treatment with argon laser. New approach. *New Trends Ophthalmol.* 1997;12:77-82.
62. Erdol H, Akyol N: Arterial crimping in branch retinal vein occlusion with macular edema. *Acta Ophthalmol Scand.* 2000;78:456-459.
63. McAllister IL, Constable IJ. Laser-induced chorioretinal venous anastomosis for treatment of nonischemic central retinal vein occlusion. *Arch Ophthalmol.* 1995;113:456-462.
64. McAllister IL, Douglas JP, Constable IJ, et al.: Laserinduced chorioretinal venous anastomosis for nonischemic central retinal vein occlusion: evaluation of the complications and their risk factors. *Am J Ophthalmol.* 1998;126:219-229.
65. Antcliff RJ, Mayer EJ, Williamson TH, et al.: Early chorioretinal anastomosis in non-ischaemic CRVO: a randomized trial [letter]. *Br J Ophthalmol.* 2005;89:780-781.
66. Mohamed Q, McIntosh RL, Saw SM et al.: Interventions for CRVO: an evidence based systematic review. *Ophthalmology.* 2007;114:507-519.
67. Avitabile T, Longo A, Reibaldi A: Intravitreal triamcinolone compared with macular laser grid photocoagulation for the treatment of cystoid macular edema. *Am J Ophthalmol.* 2005;140:695-702.
68. Özdek S, Tiftikçioğlu Y, Gürelık G, et al.: Posterior subtenon triamcinolone, intravitreal triamcinolone and grid laser photocoagulation for the treatment of macular edema in branch retinal vein occlusion. *Ophthalmic Res.* 2008;40:26-31.
69. Ozkiris A, Evereklioglu C, Erkilic K, et al.: Intravitreal triamcinolone acetate for treatment of persistent macular edema in branch retinal vein occlusion. *Eye.* 2006;20:13-17.
70. Cekic O, Chang S, Tseng JJ, et al.: Intravitreal triamcinolone injection for treatment of macular edema secondary to branch retinal vein occlusion. *Retina.* 2005;25:851-855.
71. Ozkiris A, Evereklioglu C, Erkilic K, et al.: The efficacy of intravitreal triamcinolone acetate on macular edema in branch retinal vein occlusion. *Eur J Ophthalmol.* 2005;15:96-101.
72. Karacorlu M, Ozdemir H, Karacorlu SA: Resolution of serous macular detachment after intravitreal triamcinolone acetate treatment of patients with branch retinal vein occlusion. *Retina.* 2005;25:856-860.
73. Jonas JB, Akkoyun I, Kamppeier B, et al.: Branch retinal vein occlusion treated by intravitreal triamcinolone acetate. *Eye.* 2005;19:65-71.
74. Lee H, Shah GK: Intravitreal triamcinolone as primary treatment of cystoid macular edema secondary to branch retinal vein occlusion. *Retina.* 2005;25:551-555.
75. Wakabayashi T, Okada AA, Morimura Y, et al.: Trans-tenon retrobulbar triamcinolone infusion for chronic macular edema in central and branch retinal vein occlusion. *Retina.* 2004;24:964-967.
76. Jonas JB, Degenring RF, Kreissig I, et al.: Intraocular pressure elevation after intravitreal triamcinolone acetate injection. *Ophthalmology.* 2005;112:593-598.
77. Jonas JB, Degenring RF, Kreissig I, et al.: Safety of intravitreal high-dose re-injections of triamcinolone acetate. *Am J Ophthalmol.* 2004;138:1054-1055.
78. Scott IU, Flynn HW Jr: Reducing the risk of endophthalmitis following intravitreal injections. *Retina.* 2007;27:10-12.
79. Bhavsar AR, Ip MS, Glassman AR: DRCRnet and the SCORE Study Groups. The risk of endophthalmitis following intravitreal triamcinolone injection in the DRCRnet and SCORE clinical trials. *Am J Ophthalmol.* 2007;144:454-456.
80. Kawaji T, Hirata A, Awai N, et al.: Trans-tenon retrobulbar triamcinolone injection for macular edema associated with branch retinal vein occlusion remaining after vitrectomy. *Am J Ophthalmol.* 2005;140:540-542.
81. Hayashi K, Hayashi H: Intravitreal versus retrobulbar injections of triamcinolone for macular edema associated with branch retinal vein occlusion. *Am J Ophthalmol.* 2005;139:972-982.
82. Bashshur ZF, Ma'luf RN, Allam S et al.: Intravitreal triamcinolone for the management of macular edema due to nonischemic central retinal vein occlusion. *Arch Ophthalmol.* 2004;122:1137-1140.
83. Shulman S, Ferencz JR, Gilady G et al.: Prognostic factors for visual acuity improvement after intravitreal triamcinolone injection. *Eye.* 2006.
84. Tewari HK, Sony P, Chawla R et al.: Prospective evaluation of intravitreal triamcinolone acetate injection in macular edema associated with retinal vascular disorders. *Eur J Ophthalmol.* 2005;15:619-626.
85. Gregori NZ, Rosenfeld PJ, Puliafito CA et al.: One-year safety and efficacy of intravitreal triamcinolone acetate for the management of macular edema secondary to central retinal vein occlusion. *Retina.* 2006;26:889-895.
86. Rosenfeld PJ, Fung AE, Puliafito CA: Optical coherence tomography findings after an intravitreal injection of bevacizumab (Avastin) for macular edema from central retinal vein occlusion. *Ophthalmic Surg Lasers Imaging.* 2005;36:336-339.
87. Iturralde D, Spaide RF, Meyerle CB et al.: Intravitreal bevacizumab (Avastin) treatment of macular edema in central retinal vein occlusion: A short-term study. *Retina.* 2006;26:279-284.
88. Rabena MD, Pieramici DJ, Castellarin AA, et al.: Intravitreal bevacizumab (Avastin) in the treatment of macular edema secondary to branch retinal vein occlusion. *Retina.* 2007;27:419-425.
89. Spandau U, Wickenhauser A, Rensch F, et al.: Intravitreal bevacizumab for branch retinal vein occlusion. *Acta Ophthalmol Scand.* 2007;85:118-119.
90. Matsumoto Y, Freund KB, Peiretti et al.: Rebound macular edema following bevacizumab (Avastin) therapy for retinal venous occlusive disease. *Retina.* 2007;27:426-431.
91. Campochiaro PA, Shah SM, Hafiz G, et al.: Ranibizumab for Macular Edema Due to Retinal Vein Occlusions. *ARVO, May 7, 2007.*
92. Jaisle GB, Ziemssen F, Petermeier K, et al.: Bevacizumab for treatment of macular edema secondary to retinal vein occlusion. *Ophthalmologie.* 2006;113:471-475.
93. Ahmadieh H, Moradian S, Malihi M: Rapid regression of extensive retinovitreal neovascularization secondary to branch retinal vein occlusion after a single intravitreal injection of bevacizumab. *Int Ophthalmol.* 2005;26:191-193.
94. Costa RA, Jorge R, Calucci D ve ark.: Intravitreal bevacizumab (Avastin) for central and hemicentral retinal vein occlusions: IBeVO study. *Retina.* 2007;27:141-119.
95. Pai SA, Shetty R, Vijayan PB, et al.: Clinical, anatomic, and electrophysiologic evaluation following intravitreal bevacizumab for macular edema in retinal vein occlusion. *Am J Ophthalmol.* 2007;143:601-606.
96. Schaal KB, Hoh AE, Scheuerle A et al.: Bevacizumab for the treatment of macular edema secondary to retinal vein occlusion. *Ophthalmologie.* 2007;114:285-289.
97. Stahl A, Agostini H, Hansen LL, et al.: Bevacizumab in retinal vein occlusion results of a prospective case series. *Graefes Arch Clin Exp Ophthalmol.* 2007;245:1429-1436.
98. Priglinger SG, Wolf AH, Kreutzer TC et al.: Intravitreal bevacizumab injections for treatment of central retinal vein occlusion: six month results of a prospective trial. *Retina.* 2007;27:1004-1012.
99. Moschos MM, Moschos M: Intraocular bevacizumab for macular edema due to CRVO. A multifocal-ERG and OCT study. *Doc Ophthalmol.* 2008;116:147-152.
100. Hsu J, Kaiser RS, Sivalingam A et al.: Intravitreal bevacizumab (Avastin) in central retinal vein occlusion. *Retina.* 2007;27:1013-1019.
101. Ferrara DC, Koizumi H, Spaide RF: Early bevacizumab treatment of central retinal vein occlusion. *Am J Ophthalmol.* 2007;144:864-871.
102. Spandau UHM, Ihloff AK, Jonas JB: Intravitreal bevacizumab treatment of macular oedema due to central retinal vein occlusion. *Acta Ophthalmol Scand.* 2006;84:555-556.
103. Kriechbaum K, Michels S, Prager F et al.: Intravitreal avastin for macular edema secondary to retinal vein occlusion- a prospective study. *Br J Ophthalmol* 22-Ocak-2008 elektronik yayin.
104. Kreutzer TC, Alge CS, Wolf AH et al.: Intravitreal bevacizumab for the treatment of macular oedema secondary to branch retinal vein occlusion. *Br J Ophthalmol.* 2008;92:351-355.
105. Wu L, Arevalo JF, Roca JA et al.: Comparison of two doses of intravitreal bevacizumab (Avastin) for treatment of macular edema secondary to branch retinal vein occlusion: results from the Pan-American Collaborative Retina Study Group at 6 months of Follow-Up. *Retina.* 2008;28:212-219.
106. Ekdawi NS, Bakri SJ: Intravitreal triamcinolone and bevacizumab combination therapy for macular edema due to central retinal vein occlusion refractory to either treatment alone. *Eye.* 2007;21:1128-1130.