

# İnflamatuar Pigmentli Paravenöz Retinokoroid Atrofisi\*

Figen BATIOĞLU<sup>1</sup>, Leyla Suna ATMACA<sup>2</sup>, Huban ATILLA<sup>3</sup>, Ayşe ARSLANPENÇE<sup>3</sup>

## ÖZET

**Amaç:** Aktif inflamasyonla birlikte pigmentli paravenöz retinokoroid atrofisi olan bir olgunun tanımlanması

**Yöntem:** Görme keskinliğinde azalma ve gece görmede güçlük şikayetleri ile başvuran 54 yaşındaki kadın olgu değerlendirildi. Olgunun fundus muayenesi yapılarak renkli fundus fotoğrafı çekildi. Ayrıca flöresein ve indosiyanın yeşili anjiyografi (ISY), görme alanı incelemesi ve elektrofizyolojik testler uygulandı. Her iki gözde makula, optik koherens tomografi (OCT) ile değerlendirildi.

**Bulgular:** Fundus muayenesinde her iki gözde retina venleri boyunca düzgün kenarlı retinokoroid atrofi sahaları ve pigmentasyon izlendi. Ayrıca her iki gözde vitreusta belirgin kartopu opasiteler ve kistoid makula ödemi mevcuttu. Flöresein anjiyografide yaygın paravenöz retina pigment epitel atrofisine bağlı hiperflöresans, ISY anjiyografide ise aynı bölgelerde anjiyografinin tüm evrelerinde hipoflöresans izlendi. Elektoretinografide özellikle sol gözde belirgin olan azalmış yanıt mevcuttu. Görme alanı incelemesinde ise lezyonlarla uyumlu alan defektleri saptandı. Olguya bu bulgularla inflamatuvar pigmentli paravenöz retinokoroid atrofisi tanısı kondu.

**Sonuç:** Bu olgu sunumu ile nonspesifik dejeneratif bir hastalık olan pigmentli paravenöz retinokoroid atrofisinin inflamasyon ile birlikteliği vurgulandı.

**ANAHTAR KELİMELELER :** Pigmentli paravenöz retinokoroid atrofisi, oküler inflamasyon, kistoid makula ödemi

## INFLAMMATORY PIGMENTED PARAVENOUS RETINOCHOROIDAL ATROPHY SUMMARY

**Purpose:** To describe an active inflammatory cause of pigmented paravenous retinochoroidal atrophy

**Method:** A 54 year old female patient presented with complaints of worsening visual acuity and poor night vision, was examined. Fundus examination was performed and color fundus photographs were taken. In addition to fluorescein and indocyanine green (ICG) angiographies, visual field examinations and electroretinographic tests were performed. Macular evaluation was performed with Optical Coherence Tomography (OCT).

\* VI. Akdeniz Oftalmoloji Derneği Kongresi ve VI. Michealson Sempozyumu 21-26 Mayıs 2000 Kudüs – İsrail’de tebliğ olarak sunulmuştur.

1. Doç.Dr., Ankara Ü.Tıp Fak.Göz Hast.ABD.  
2. Prof.Dr., Ankara Ü.Tıp Fak.Göz Hast.ABD.  
3. Uzm.Dr. Ankara Ü.Tıp Fak.Göz Hast.ABD.

**Result:** Both fundi showed circumscribed patches of retinochoroidal atrophy and pigmentation along the retinal veins. She had also marked vitreous cells with snow ball opacities and cystoid macular edema in both eyes. Fluorescein angiography confirmed the presence of hyperfluorescence due to widespread paravenous retinal pigment epithelial defect while ICG angiography disclosed hypofluorescence in all phases. Electroretinography showed reduced responses especially in the left eye. Visual field tests showed scotomas corresponding with areas of atrophy along the retinal veins.

**Conclusion:** This is a report of the findings in pigmented paravenous retinochoroidal atrophy that is a nonspecific degenerative disease and may occur in association with ocular inflammation. **Ret-vit 2001; 9 : 270 -275.**

**KEY WORDS:** *Pigmented paravenous retinochoroidal atrophy, ocular inflammation, cystoid macular edema.*

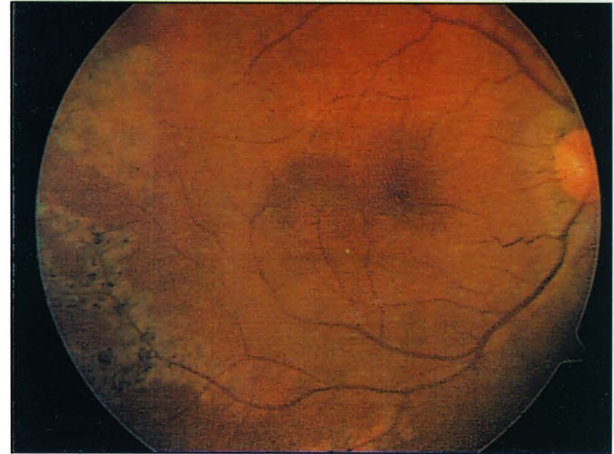
Pigmentli paravenöz retinokoroid atrofisi (PPRA), kemik spikülü tarzında pigmentasyonun eşlik ettiği paravenöz retina dejenerasyonu ile karakterize, nadir görülen bir hastalıktır<sup>1-9</sup>. Sıklıkla belirtisizdir ve rutin muayene sırasında tesbit edilir. Genellikle iki taraflı tutulum gösterir ve daha çok genç erişkinleri etkiler. Hastalığın nedeni tam olarak bilinmemesine karşın, inflamatuvar<sup>10</sup>, disgenetik<sup>11</sup> veya herediter<sup>12,13</sup> etyolojiler ileri sürülmüştür. Bu olgu sunumunda, aktif inflamasyon ve kistoid makula ödeminin eşlik ettiği pigmentli paravenöz retinokoroid atrofisinin klinik özellikleri ve muayene bulguları tartışılmıştır.

## OLGU SUNUMU

İlk kez Aralık 1999 tarihinde başvuran 54 yaşındaki bayan olguda 1,5 yıldır görme keskinliğinde azalma ve gece görmede zayıflık yakınmaları mevcuttu. Hastanın özgeçmişinden 2 yıldır diyabet ve hipertansiyonu olduğu öğrenildi.

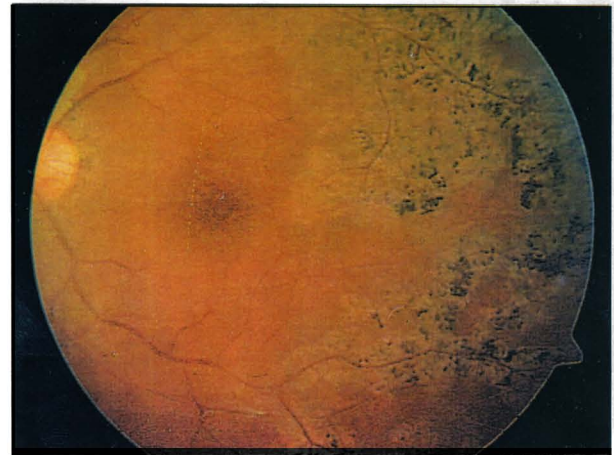
Göz muayenesinde; görme keskinliği sağ gözde 0.8 sol gözde ise 0.3 düzeyindeydi. Biyomikroskopide; ön segment bulguları her iki gözde normal olup, vitreusta kartopu opasiteler mevcuttu. Göziçi basıncı her iki gözde 15 mm Hg idi. Fundus muayenesinde; retina

venleri boyunca belirgin sınırlı retinokoroid atrofi sahaları ve yer yer pigmentasyon ve her iki gözde makula ödemi saptandı (Resim 1a,1b). Pars plana bölgesi normaldi.



**Resim 1a.**

Sağ gözde peripapiller ve retina venleri boyunca atrofik ve pigmentli lezyonlar, makula ödemi

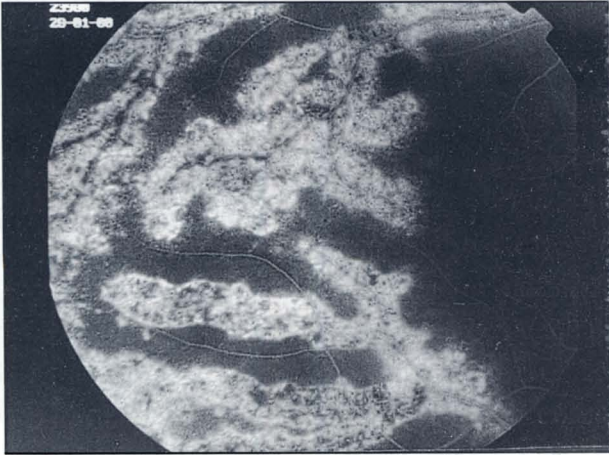


**Resim 1b.**

Sol gözde benzer bulgular

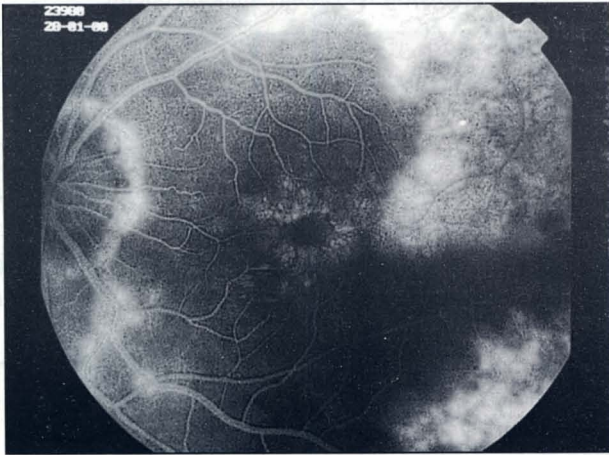
Flöresein anjiyografide; venler boyunca retina pigment epitel dejenerasyonu ile uyumlu hiperfloresans (Resim 2) ve her iki gözde kistoid makula ödemi izlendi (Resim 3a,3b). Retina damarları boyunca olan pigment kümelmesi floresansı yer yer maskeleydi. Kistoid makula ödemi ayrıca optik koherens tomografi ile de belirgin olarak saptandı (Resim 4) İndosiyenin yeşil anjiyografisinin tüm evrelerinde retinokoroid atrofi ve pigmentasyonuna bağlı olarak damarlar boyunca, hipofloresans mevcuttu (Resim 5a 5b, 5c)

Ishihaa pseudoisochromatic renk görme defteri ile her iki gözde renk görme normal idi. Bilgisayarlı (Humphrey) görme alanında retina



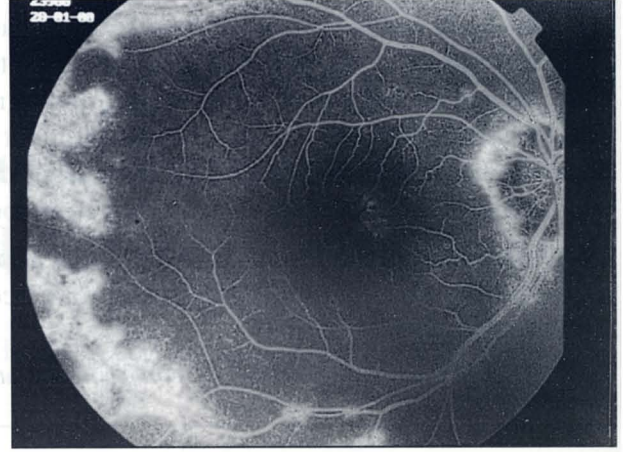
**Resim 2.**

Flöresein anjiyografide sağ göz temporal retinadaki paravenez lezyonlarda hipo ve hiperfloresans.



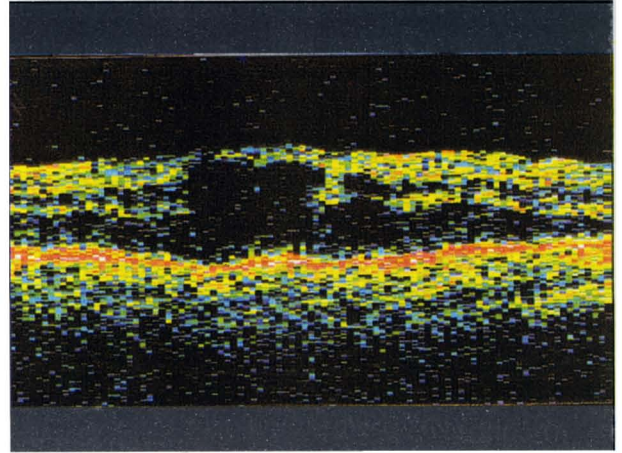
**Resim 3a.**

Flöresein anjiyografide sol gözde kistoid makula ödemi ve paravenez lezyonlarda hiperfloresans



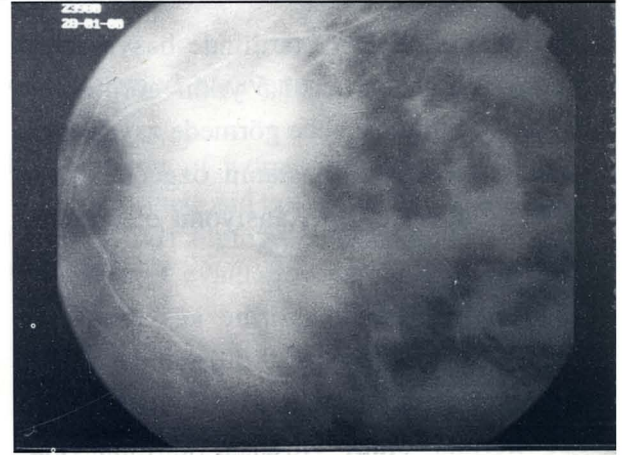
**Resim 3b.**

Flöresein anjiyografide sağ gözde makulada ödem ve lezyonlarda hiperfloresans



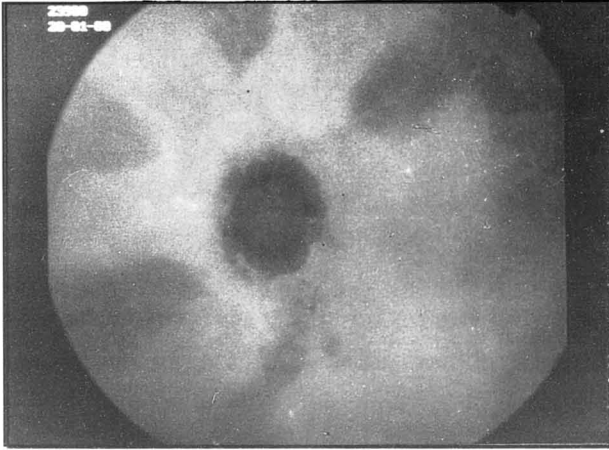
**Resim 4.**

OCT kesitinde sol göz makulada geniş kistoid boşluklar



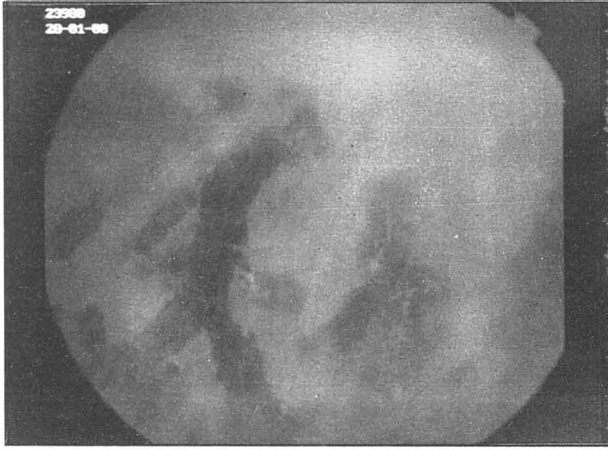
**Resim 5a.**

İSY anjiyografisinin orta evresinde sol gözde peripapiller ve paravenez lezyonlarda hipofloresans



Resim 5b.

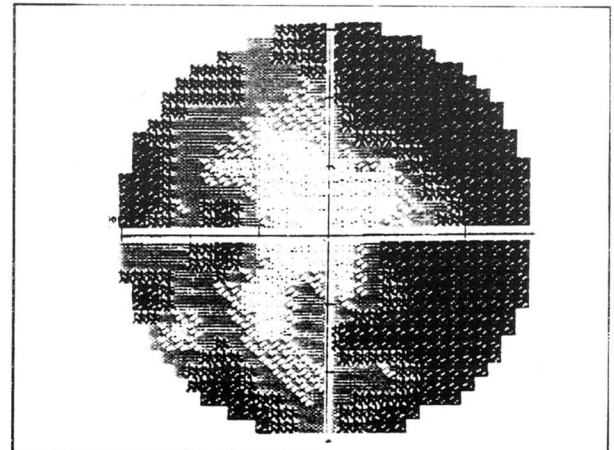

Aynı gözde geç evrede belirginleşen hipoflörans



Resim 5c.

İSY anjiyografisinin geç evresinde sağ göz alt temporal bölgedeki paravenöz lezyonlarda hipoflörans

damarları boyunca olan atrofi ile uyumlu skotomlar mevcuttu (Resim 6a,6b) Elektrofizyolojik testler sonucu elektroretinografide rod ve



Resim 6a ve 6b.

Her iki göz görme alanında lezyonlarla uyumlu defektler

maksimal kombine cevapta a ve b dalgalarında genlik azalması, uyarılmış görsel potansiyel incelemesinde genlikde minimal azalma, ve sol gözde daha fazla olmak üzere latansda uzama tesbit edildi ancak elde edilen değerler bu yaş grubu için beklenen sınırlar içindeydi. Patern ERG'de sol gözde N95 genişliği azalmış (sağda 3.6 mV, solda 2.2 mV) olarak ölçüldü, latanslar normal değerlerdedi. Patern VEP ve PERG bulguları değerlendirmesi sonucu ganglion hücre etkilenmesinin sol gözde, sağ göze göre daha fazla olduğu sonucuna varıldı. Elektrokülografide ise her iki gözde pigment epitel bozukluğunu gösteren ışık yükselmesi/karanlık azalması voltajı oranı normal değerinde idi.

Olgunun sistemik incelemeleri yapıldı. Laboratuvar tetkikleri (tam kan sayımı, biyokimya, serum protein elektroforezi, eritrosit sedimentasyon oranı – ESR) normal sınırlarda idi. Sifiliz, toksoplazmozis, sistemik lupus eritematozis için yapılan serolojik testler ve HSV I-II, CMV, kızamıkçık ve kızamık için antikor titreleri negatif bulundu. Tüberkülin cilt testi (PPD) 15 mm olarak ölçüldü. Olguda kistoid makula ödemi nedeniyle sistemik steroid ve asetazolamid kullanıldı. Ancak bir yıllık izlemde klinik bulgular ve kistoid makula ödeminde değişiklik izlenmedi.

## TARTIŞMA

Pigmentli paravenöz retinokoroid atrofisinde tanı, optik disk ve retina venleri boyunca olan retina pigment epiteli-koriokapillaris atrofisi ve pigment birikimi ile karakterize fundus görünümü ile konur. Flöresein ve indosiyenin yeşili anjiografi, elektrofizyolojik testler ve görme alanı tanıyı destekleyici yöntemlerdir.

Bu çalışmada bildirilen olguda PPRA'nin tipik bulguları ile birlikte iki taraflı kistoid makula ödemi saptanmıştır. Olguda hastalığın aktif inflamasyon ile birlikteliği dikkat çekicidir ve literatürde bu konuda bildirilen sınırlı sayıda olgu vardır. Yamaguchi ve arkadaşları, iki yıldır üveit öyküsü olan 47 yaşındaki Japon, erkek olguda retina venleri boyunca koroid ve retinada ilerleyici dejenerasyon bildirmiştir<sup>10</sup>. Hausrate ve Oosterhuis, PPRA olan 5 olgu bildirmiş, olguların birinde aktif üveit bulguları ve fundus lezyonlarında ilerleme gözlemiştir<sup>3</sup>. PPRA'de makula tutulumu nadirdir. Chen ve ark. 23 yaşındaki bir olguda iki taraflı makula kolobomu bildirmiştir<sup>14</sup>. Olgumuzda mevcut olan kistoid makula ödemi literatürde daha önce bildirilmemiştir. Flöresein anjiografi, bu hastalıkta sadece paravenöz lezyonları değil, kistoid makula ödemi de göstermede yararlıdır. OCT ile makula kesitlerinde büyük kistoid boşluklar izlenir.

PPRA'de fundus lezyonları yavaş ilerleme gösterir<sup>4,8,15</sup> ve zaman içinde fundus görünümü retinitis pigmentozaya benzer. Az sayıda olguda fundus lezyonları ilerleme göstermez ve daha ileri yaşlarda tesbit edilir<sup>5</sup>. Olgumuzda 12 aylık izlem süresi boyunca lezyonlarda ilerleme saptanmamıştır. Makula ödemi, sistemik steroid ve asetozolamid tedavilerine karşın gerilememiştir.

PPRA'nin etyolojisi bilinmemektedir. Bazı araştırmacılar doğumsal<sup>9,12</sup>, bazıları ise birincil retina dejenerasyonu<sup>1</sup> olabileceğini bildirmişlerdir. Chen'in bildirdiği bir olguda ise iki taraflı makula kolobomu ve PPRA, eşlik eden laboratuvar bulgularının da olmaması sebebiyle gelişimsel bir anomali olarak değerlendirilmiştir<sup>14</sup>. Scheie kızamıkçık retinopatisi olan bir olguda retinada ikincil pigment dejenerasyonu gelişimini göstermiştir<sup>16</sup>.

Olgumuzda gerek öykü, gerekse laboratuvar incelemesi ile sistemik inflamatuvar patoloji saptanmamıştır. Olguda mevcut olan sistemik hipertansiyon ve diyabet ile mevcut göz bulguları arasında herhangi bir ilişki olabileceği düşünülmemiştir. Literatürde de bu birlikteliği destekleyici bir veriye rastlanmamıştır.

PPRA'nin ayırıcı tanısında hem korioretina dejenerasyonu, hem de korioretina atrofisine neden olan helikoid peripapiller korioretinal atrofi, proliferan koroidit, anjioid streak, gyrate atrofi, koroideremi, Wagner'in dominant vitreoretinal dejenerasyonu, sarkoidoz, sifiliz, akut retina nekrozu, CMV retinitis, tüberküloz dissemine koroiditi, onkoserkiasis, toksoplazmozis ve frosted branch anjiitisi gibi inflamatuvar hastalıklar düşünülmelidir

Sonuç olarak, PPRA sistemik enfeksiyon ve inflamasyonlarla birlikte görülebilen nonspesifik, dejeneratif bir hastalıktır. Kistoid makula ödemi ile birlikte olan oküler inflamasyon klinik tabloya nadir olarak eşlik eder.

## KAYNAKLAR

1. Noble KG, and Carr RE. Pigmented paravenous chorioretinal atrophy. *Am J Ophthalmol* 1983;96:338-344.
2. Rothberg DS, Cibis GW, Trese M. Paravenous pigmentary retinochoroidal atrophy. *Ann Ophthalmol* 1984;16(7):643-46.
3. Hausrate FMRJ, and Oosterhuis JA. Pigmented pa-

- ravenous retinochoroidal atrophy. *Doc Ophthalmol* 1986;63:209-37.
4. Klop K, and Van Schooneveld MJ. Pigmented paravenous retinochoroidal atrophy: a nosologic entity? *Doc Ophthalmol* 1988;70:185-93.
  5. Hayasaka S, Shibasaki H, Noda S, Fujii M, Setogawa T. Pigmented paravenous retinochoroidal atrophy in a 68-year-old man. *Ann Ophthalmol* 1991;23:177-80.
  6. Parafita M, Diaz A, Torrijos IG, Gomez-Ulla F. Pigmented paravenous retinochoroidal atrophy. *Optometry and Vision Science* 1993;70(1):75-78.
  7. Pearlman JT, Kamin DF, Kopelow SM, Saxton J. Pigmented paravenous retinochoroidal atrophy. *Am J Ophthalmol* 1975;80(4):630-35.
  8. Pearlman JT, Heckenlively JR, Bastek JV. Progressive nature of paravenous chorioretinal atrophy. *Am J Ophthalmol* 1978;85:215-17.
  9. Small KW, and Anderson WB. Pigmented paravenous retinochoroidal atrophy Discordant Expression in Monozygotic Twins. *Arch Ophthalmol* 1991;109:1408-10.
  10. Yamaguchi K, Hara S, Tani'uji Y, Tamai M. Inflammatory pigmented paravenous retinochoroidal atrophy. *Br J Ophthalmol* 1989;73:463-67.
  11. Schweitzer NJM. Connatal chorioretinal paravenous degeneration. *Doc Ophthalmol* 1982;52:405-408.
  12. Skalka HW. Hereditary pigmented paravenous retinochoroidal atrophy. *Am J Ophthalmol* 1979;87:286-91.
  13. Noble KG. Hereditary pigmented paravenous chorioretinal atrophy. *Am J Ophthalmol* 1989;108:365-69.
  14. Chen MS, Yang CH, Huang JS. Bilateral macular coloboma and pigmented paravenous retinochoroidal atrophy. *Br J Ophthalmol* 1992;76:250-51.
  15. Limaye SR, and Mahmood MA. Retinal microangiopathy in pigmented paravenous chorioretinal atrophy. *Br J Ophthalmol* 1987;71:757-61.
  16. Scheie HG, Morse PH. Rubecola retinopathy. *Arch Ophthalmol* 1972;88:341-44.