

İki Tip 2a Jukstafoveal Retinal Telenjiektazi Olgusunda Fundus Görüntüleme Bulguları*

Fundus Imaging of Two Type 2a Juxtafoveal Retinal Telangiectasia Patients

Abdullah ÖZKAYA¹, Yaprak Banu ÜNVER², Nur ACAR², Ziya KAPRAN²

ÖZ

Görme azlığı ile başvuran 52 yaşında kadın hasta başka bir merkezde maküla deliği tanısı ile takip edilmekteydi. Muayene- de sağ ve sol gözde en iyi düzeltilmiş görme keskinliği (EİDGK) sırasıyla, 20/800 ve 20/100 düzeyindeydi. Fundus muayene- sinde ise her iki gözde maküla deliği benzeri görüntü ve foveada açık gri refle mevcuttu. Sağ ve sol optik koherent tomografi (OKT) görüntüsünde foveada internal limitan membran (İLM) örtüsü (drape) mevcuttu. Fundus florescein anjiyografide (FA) iki gözde fovealarda telenjiektaziler izlenmekteydi. Fundus otofloresans (FOF) görüntülemesinde iki gözde fovealarda halka- sal hiperotofloresans vardı. Görme azlığı nedeniyle başvuran 65 yaşındaki erkek hasta yaşa bağlı maküla dejenerasyonu (YBMD) tanısı ile başka bir merkezde takip edilmekteydi. Muayenede sağ gözde EİDGK 20/400, sol gözde ise 20/80 düze- yindeydi. Fundus muayenesinde ise her iki gözde fovealarda retina pigment epiteli düzensizlikleri ve gri refle mevcuttu. OKT görüntülemesinde sağ gözde foveada İLM örtüsü ve iç ve dış retinal katlarda kistik değişiklik, sol gözde ise subfoveal bölgede iç ve dış retinal katlarda kistik değişiklik mevcuttu. FA'de iki gözde fovealarda telenjiektaziler izlenmekteydi. FOF görüntülemesinde ise iki gözde fovealarda halkasal hiperotofloresans vardı. Hastalar bu bulgularla tip 2B JFT olarak deęer- lendirildiler ve takibe alındılar. JFT'ler, telenjiektazi olarak tarif edilmiş olmakla beraber heterojen bir hastalık grubudur. Tip 1 JFT, gerçek telenjiektatik değişiklikler içeren hastaları içerir, tip 2 JFT foveal atrofi, tip 3 ise foveal iskemiyle seyret- mektedir. Bu hastalarda olduğu gibi, detaylı muayene ve uygun görüntüleme yöntemleri ile yapılacak ayırıcı tanı, JFT'yi diğer maküla hastalıklarından ayırmayı sağlayacak ve gereksiz tedaviden kaçınmamıza yardımcı olacaktır.

Anahtar Kelimeler: Fundus florescein anjiyografi, fundus otofloresans, jukstafoveal retinal telenjiektazi, optik koherens tomografi.

ABSTRACT

A 52-year-old woman presented with diminishing vision who had been followed-up with the diagnosis of macular hole by another clinic. Best corrected visual acuity (BCVA) was 20/800 and 20/100, in the right and left eye, respectively. Fundus examination in both eyes revealed macular hole-like image and gray reflection in the fovea. Internal limiting membrane (ILM) drape was detected via optical coherence tomography (OCT) in the fovea in both eyes. Fundus fluorescein angiography (FA) showed telangiectasis in both eyes. Fundus autofluorescence (FOF) imaging revealed hyperautofluorescence in both eyes. A 65-year-old male patient was admitted because of low vision who had been followed-up with a diagnosis of age-related macular degeneration by another clinic. BCVA was 20/400 and 20/800 in the right and left eye, respectively. In both eyes, the fundus examination revealed retina pigment epithelium abnormalities and gray reflection at the fovea. ILM drape, and inner and outer cystic changes were detected in the right eye and inner and outer cystic changes were detected in the left eye via OCT. FFA showed telangiectasis and FOF imaging showed hyperautofluorescence in both eyes. In the light of these findings the patients were assessed as type 2 JFT and taken under observation. JFTs, despite having been described as telangiectasis, are a heterogeneous group of disorders. Type 1 JFT consists of real telangiectatic changes, type 2 JFT represents foveal atrophy, and type 3 remains with foveal ischemia. As in these patients, appropriate examination and differential diagnosis by using imaging techniques can differentiate JFT from other macular diseases and will help us to avoid unnecessary treatment.

Key Words: Fundus fluorescein angiography, fundus autofluorescence, juxtafoveal retinal telangiectasia, optical coherence tomography.

* Bu çalışma TOD 45. Ulusal Oftalmoloji Kongresi'nde sunulmuştur.

- 1- M.D., Beyoğlu Eye Training and Research Hospital 2nd Eye Clinic, İstanbul/TURKEY
ÖZKAYA A., abdozkaya@gmail.com
- 2- M.D. Associate Professor, Beyoğlu Eye Training and Research Hospital 2nd Eye Clinic, İstanbul/TURKEY
ÜNVER Y.B., yaprakbanu@yahoo.com
ACAR N., nuracarr@gmail.com
KAPRAN Z., zkapan@gmail.com

Geliş Tarihi - Received: 29.10.2011
Kabul Tarihi - Accepted: 28.12.2011
Ret-Vit 2012;20:146-150

Yazışma Adresi / Correspondence Address: M.D., Abdullah ÖZKAYA
Beyoğlu Eye Training and Research Hospital 2nd Eye Clinic, İstanbul/
TURKEY

Phone: +90 212 587 95 50
E-Mail: abdozkaya@gmail.com

GİRİŞ

Retinal telenjiektazi terimi ilk olarak Reese tarafından 1956 yılında tarif edilmiştir.¹ Daha sonra Gass ve Oyakawa 1982'de idiyopatik jukstafoveal retinal telenjiektazi (JFT) terimini kullanmışlar ve hastalığı klinik ve fundus floresin anjiyografi (FA) bulgularına göre sınıflamışlardır.²

Günümüzde yaygın olarak kullanılan sınıflama ise 1993' te Gass ve Blodi³ tarafından oluşturulmuştur ve bu sınıflama göre JFT, 3 ana gruba¹⁻³ ve bu gruplar içinde demografik-klinik tablo dikkate alınarak iki alt gruba (A ve B) ayrılmıştır.⁴

Tip 1A, tek taraflı konjenital JFT.

Tip 1B, tek taraflı idiyopatik fokal JFT.

Tip 2A, bilateral idiyopatik akkiz JFT.

Tip 2B, juvenil gizli ailevi idiyopatik JFT.

Tip 3A, bilateral idiyopatik JFT ve kapiller oklüzyon.

Tip 3B, santral sinir sistemi vaskülopatisi ve grup 3A' nın bir arada olması.

En sık görülen JFT tipi, tip 2A, ikinci en sık görülen ise tip 1B'dir. Sonraki dönemde ek olarak Jannuzi⁵, optik koherens tomografi (OKT) görüntülemeyi, Wang⁶ da fundus otofloresans (FOF) görüntüleme ve mikroperimetriyi (MP) kullanarak daha gelişmiş sınıflamalar geliştirmişlerdir.

Jannuzi sınıflamasında Tip 1A ve 1B birleştirilip "anevrizmal telenjiektazi" olarak tanımlanmış, tip 2B ve Tip 3 çok nadir görüldükleri için sınıflamadan çıkarılmışlardır.

En sık görülen tip olan tip 2A ise daha detaylı sınıflandırılıp 5 evreye ayrılmıştır.

Jannuzi sınıflamasında tip 2A JFT için ilk 4 evre proliferatif olmayan değişiklikleri içerir, 5. evre ise koroidal neovaskülarizasyonların (KNV) görüldüğü proliferatif evredir.

Wang ise sınıflamasında tip 2A JFT'yi sırasıyla FOF, FA, OKT ve mikroperimetride (MP) tespit edilebilen bulgularına göre 0-4 arası 5 kategoriye ayırmıştır.

Kategori 0, tüm görüntüleme metotlarıyla normal.

Kategori 1, sadece FOF görüntülemesinde minimal foveal hiperotofloresans. FA, OKT ve MP normal.

Kategori 2, FOF görüntülemesinde minimal-orta düzeyde foveal hiperotofloresans ve FA'de foveada hiperfloresans. OKT'de foveal atrofi ve MP' normal.

Kategori 3, FOF görüntülemesinde orta-belirgin düzeyde foveal hiperotofloresans ve FA'de foveada hiperfloresans, OKT'de foveal atrofi ve MP' de azalmış merkezi retinal sensitivite.

Kategori 4, karışık FOF paterni (hipo-hiperotofloresans), klinik olarak belirgin pigment kümelenmesi, OKT görüntülemesinde merkezi dış retinal atrofi ve kistler, MP incelemede ise hipotofloresan sahalara ve retinal atrofi sahalarına uyan skotomlar.

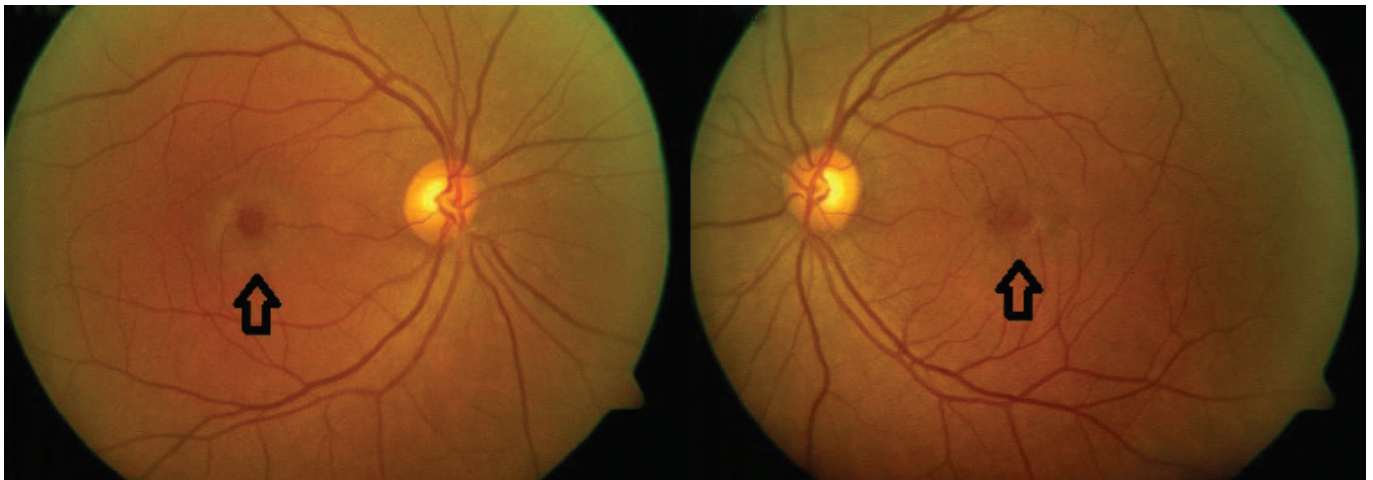
Bu çalışmada JFT ile ilgili yeni bilgiler ışığında, farklı görüntüleme yöntemleri vasıtasıyla tanı konmuş olan iki tip 2A jukstafoveal telenjiektazi (JFT) olgusunu sunmayı amaçladık.

OLGU SUNUMU

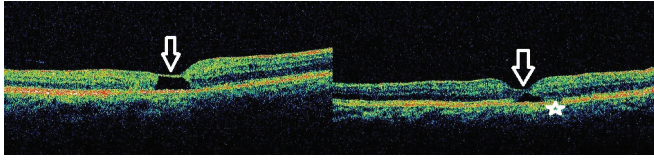
Olgu 1

Görme azlığı ile başvuran 52 yaşında kadın hasta, 2 yıldır takip edilmekte olduğu merkezden kliniğimize maküla deliği tanısı ile vitreoretinal cerrahi açısından değerlendirilmesi amacıyla yönlendirilmişti.

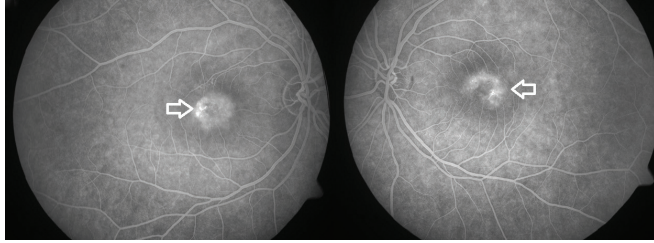
Muayenede sağ gözde en iyi düzeltilmiş görme keskinliği (EİDGK) 20/800, sol gözde ise 20/100 düzeyindeydi. Ön segment muayenesi olağan, göz içi basınçları (GİB) normal sınırlardaydı. Fundus muayenesinde ise her iki gözde maküla deliği benzeri görüntü ve foveada açık gri refle mevcuttu (Resim 1).



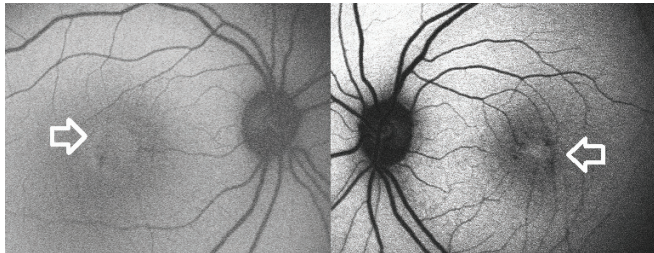
Resim 1: Olgu 1, sağ ve sol renkli fundus fotoğrafı, siyah oklar foveada açık gri refleği göstermektedir.



Resim 2: Olgu 1, sağ ve sol optik koherens tomografi görüntüleri, beyaz oklar iç limitan membran örtüsünü, sol göz görüntüsündeki beyaz yıldız ise iç retinal katlardaki kistik değişikliği göstermektedir.



Resim 3: Olgu 1, sağ ve sol fundus florosein anjiyografi, beyaz oklar iki taraflı perifoveal hiperfloresans ve telenjektazileri göstermektedir.



Resim 4: Olgu 1, beyaz oklar sağ ve sol fundus otofloresans görüntülemesinde perifoveal bölgede halkasal hiperotofloresansı göstermektedir.

Sağ maküla OKT görüntüsünde foveada internal limitan membran (İLM) örtüsü (drape), sol maküla OKT görüntülemesinde ise yine foveada İLM örtüsü ve iç retinal katlarda kistik değişiklik mevcuttu (Resim 2). FA'de sağ gözde perifoveal bölgede halkasal hiperfloresans ve telenjektaziler, sol gözde yine perifoveal bölgede aşağıya doğru atnalı şeklinde hiperfloresans ve telenjektaziler izlenmekteydi (Resim 3).

FOF görüntülemesinde, sağ gözde perifoveal bölgede halkasal hiperotofloresans, sol gözde foveada hiperotofloresans, perifoveal bölgede pigmenter değişikliklerle uyumlu noktasal hipotofloresans görülmekteydi (Resim 4).

Hasta bu bulgularla tip 2A JFT olarak değerlendirildi ve bu haliyle ek tedavi önerilmeyip takibe alındı.

Olgu 2

Görme azlığı nedeniyle başvuran 65 yaşındaki erkek hasta takip edilmekte olduğu merkezden yaşa bağlı maküla dejenerasyonu (YBMD) tanısı ile tedavi amacıyla kliniğimize yönlendirilmişti.

Muayenede sağ gözde EİDGK 20/400, sol gözde ise 20/80 düzeyindeydi. Ön segment muayenesi normal, GİB normal sınırlardaydı.

Fundus muayenesinde her iki gözde retina pigment epiteli düzensizlikleri ve foveada gri refle mevcuttu (Resim 5).

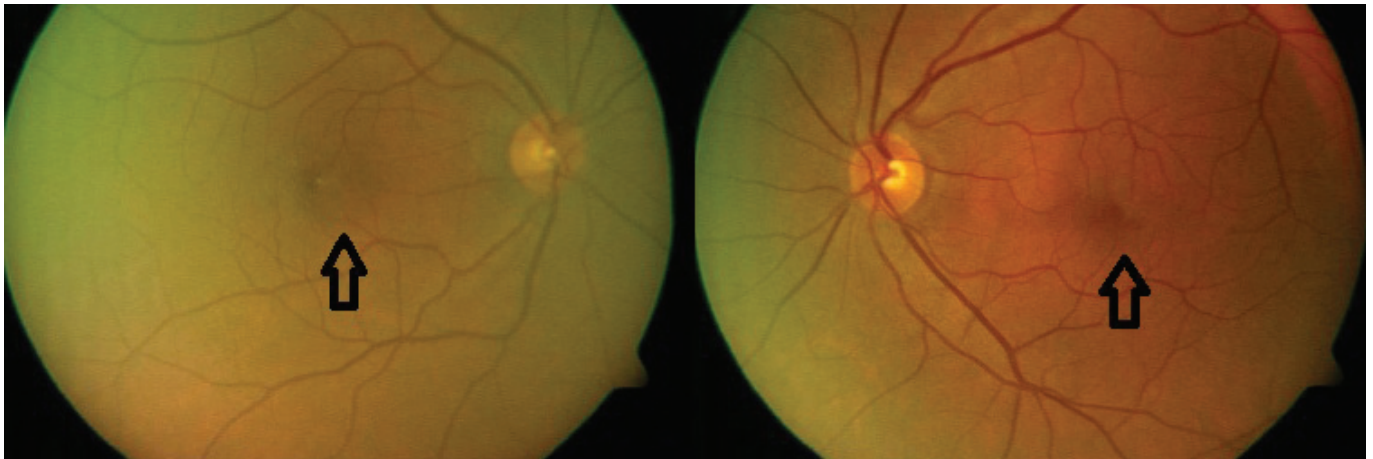
Maküla OKT görüntülemesinde sağ gözde foveada İLM örtüsü ve iç ve dış retinal katlarda kistik değişiklik, sol gözde ise subfoveal bölgede iç ve dış retinal katlarda kistik değişiklik mevcuttu (Resim 6).

FA'de sağ gözde perifoveal bölgede halkasal hiperfloresans ve telenjektaziler, sol gözde yine perifoveal bölgede aşağıya doğru atnalı şeklinde hiperfloresans ve telenjektaziler izlenmekteydi (Resim 7).

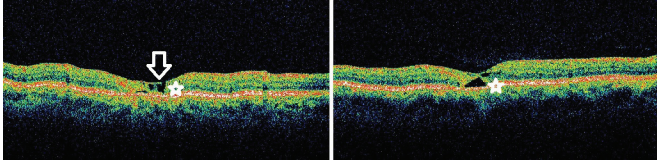
FOF görüntülemesinde bilateral perifoveal bölgede halkasal hiperotofloresans görülmekteydi (Resim 8). Hasta bu bulgularla tip 2A JFT olarak değerlendirilip takibe alındı.

TARTIŞMA

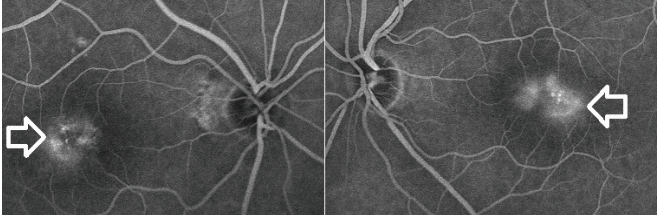
Jukstafoveal telenjektaziler, telenjektazi olarak tarif edilmiş olmakla beraber heterojen bir hastalık grubudur.



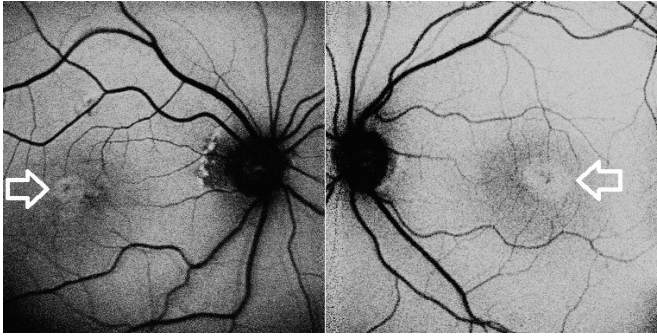
Resim 5: Olgu 2, sağ ve sol renkli fundus fotoğrafı, siyah oklar foveada retina pigment epiteli düzensizliklerini ve açık gri refleri göstermektedir.



Resim 6: Olgu 2, sağ ve sol optik koherens tomografi görüntüleri, beyaz yıldızlar iki taraflı iç ve dış retinal katlarda kistik değişiklikleri, beyaz ok ise sağ gözde iç limitan membran örtüsünü göstermektedir.



Resim 7: Olgu 2, sağ ve sol fundus florosein anjiyografi, beyaz oklar iki taraflı perifoveal hiperfloresans ve telenjektazileri göstermektedir.



Resim 8: Olgu 2, beyaz oklar sağ ve sol fundus otofloresans görüntülemesinde perifoveal bölgede halkasal hiperotofloresansı göstermektedir.

Yapılan çeşitli sınıflamalar ve araştırmalar sonucunda ²⁻⁶ Tip 1 JFT'nin, gerçek telenjektatik değişiklikler içeren hastaları, tip 2 JFT foveal atrofi ile seyreden ve son evrede ise KNV ile komplike olabilen hastaları, tip 3' ün ise kapiller oklüzyon ve foveal iskemiyile seyreden hastaları temsil ettiği anlaşılmıştır.

Üç tipin klinik seyirleri tamamen farklı olduğu için tedavileri de farklı olarak ele alınmaktadır.

Tip 1 JFT'lerde telenjektatik değişiklikler 'görülebilir' gerçek telenjektazilerdir. Bu grup hastalarda Gass tarafında tarif edilen lazer fotokoagülasyon (FK) halen standart tedavi rejimi olarak kabul edilmekle beraber, intravitreal triamsinolon, bevacizumab ve ranibizumab enjeksiyonlarının da tedavide kullanılabilirliği bildirilmiştir. ^{2,3,6-8}

Tip 2 JFT'lerde ise tedavi proliferatif olmayan evre ve proliferatif evrede farklılık arz etmektedir. Proliferatif olmayan evrede hastalığın patogenezinin tam olarak anlaşamadığı dönemde FA'daki hiperfloresans paterni sızıntı olarak düşünülmüş ve histopatolojik çalışmalarla ödemin daha çok iç retina katlarında

olduğu ve hücre içi-hücrelerarası olduğu, tablonun esas patogenezinin foveal atrofi olduğu gösterilmiş⁹ ve lazer FK tedavileri denenmiştir. Fakat lazer FK ile görmede düzelme sağlanamadığı gibi, kanama, vaskülarize retinal skar, artmış damar kıvrımlanması gibi komplikasyonlar gözlenmiştir.⁷

Yine Verteporfin ile fotodinamik tedavi (FDT) denenmiş fakat etkili sonuçlar alınamamıştır.¹¹ Maküler kalınlığı ve intraretinal ödemi azaltmak üzere çeşitli araştırmacılarla intravitreal triamsinolon asetonid, pegaptanib ve bevacizumab enjeksiyonları uygulanmış fakat geçici ve yetersiz etkiler elde edilmiştir.¹²⁻¹⁶

Ancak 4 hafta ara ile 2 doz intravitreal bevacizumab uygulanan ve ortalama 18 ay takip süreli bir çalışmada foveal atrofının henüz oturmadığı hastalarda görmede artış ve santral maküla kalınlığında azalma bildirilmiştir.¹⁵

Bu bilgiler ışığında proliferatif olmayan tip 2 JFT'lerde herhangi bir tedavi yönteminin tam olarak etkili olmadığı fakat anti vasküler endotelial büyüme faktörü (VEBF) ajanların bazı hastalarda etkili olabileceği düşünülmektedir.

Proliferatif tip 2A JFT'lerin tedavisinde de lazer FK, verteporfin ile FDT, transpupiller termoterapi, KNV'nin cerrahi olarak çıkarılması, intravitreal triamsinolon ve intravitreal anti-VEBF enjeksiyonları ve çeşitli kombinasyon tedavileri kullanılmıştır.^{6,17-22}

Sınırlı sayıda hasta gruplarında bu tedavi seçeneklerinden; anti-VEBF monoterapileri ve FDT ile kombine anti-VEBF uygulamalarının oldukça faydalı oldukları gösterilmiştir.²⁰⁻²²

Daha büyük hasta gruplarında ve daha uzun takip süreleri ile yapılacak olan çalışma sonuçlarına göre bu tedavi modalitelerinin etkinlikleri daha net olarak değerlendirilebilecektir. Tip 3 JFT'de ise esas patogeneze iskemiyi olduğu için etkili bir tedavi seçeneğimiz mevcut değildir.

Sonuç olarak çeşitli çalışmalarda tip 1 ve proliferatif tip 2A JFT'lerde çeşitli tedavi seçeneklerinden başarılı sonuçlar alınabildiği, bunun dışında kalan hasta gruplarında ise tedavinin etkin olmadığı, fakat sınırlı sayıda hastada- özellikle foveal atrofının gelişmemiş olduğu proliferatif olmayan tip 2A JFT'lerde intravitreal anti-VEBF enjeksiyonlarının kısıtlı fayda sağlayabileceği gösterilmiştir.

Biz bu çalışmada sunduğumuz hastalarda olduğu gibi, dikkatli klinik muayene ve uygun görüntüleme yöntemleri ile yapılacak olan detaylı değerlendirmenin, sınıflamanın ve ayırıcı tanının, JFT'leri benzer maküla hastalıklarından ayırmayı sağlayacak ve gereksiz tedavilerden kaçınmamıza yardımcı olacağını düşünmekteyiz.

KAYNAKLAR/REFERENCES

1. Reese AB. Telangiectasis of the retina and Coats' disease. *Am J Ophthalmol* 1956;42:1-8.
2. Gass JD, Oyawaka RT. Idiopathic juxtafoveal retinal telangiectasis. *Arch Ophthalmol* 1982;10:769-80.
3. Gass JD, Blodi BA. Idiopathic juxtafoveal retinal telangiectasis. Update of classification and follow-up study. *Ophthalmology* 1993;100:1936-46.
4. Novilaty SR, Al-Shamsi HN, Al-Khars W. Idiopathic juxtafoveal retinal telangiectasis: A current Review. *Middle East Afr J Ophthalmol* 2010;17:224-41.
5. Jannuzi LA, Bardal AM, Freund KB, et al. Idiopathic macular telangiectasia. *Arch Ophthalmol* 2006;124:450-60.
6. Wong WT, Forooghian F, Majumdar Z, et al. Fundus autofluorescence in type 2 idiopathic macular telangiectasia: Correlation with optical coherence tomography and microperimetry. *Am J Ophthalmol* 2009;148:573-83.
7. Park DW, Schatz H, McDonald HR, et al. Grid laser photocoagulation for macular edema in bilateral juxtafoveal telangiectasis. *Retina* 1997;104:1838-46.
8. Gamulescu MA, Walter a, Sachs H, et al. Bevacuzumab in the treatment of idiopathic macular telangiectasia. *Graefes Arch Clin Exp Ophthalmol* 2008;246:1189-93.
9. Green WR, Quigley HA, De la Cruz Z, et al. Parafoveal retinal telangiectasis. Light and electron microscopy studies. *Trans Ophthalmol Soc U K* 1980;100:162-70.
10. Eliassi-Rad B, Green WR. Histopathologic study of presumed parafoveal telangiectasis. *Retina* 1999;19:332-5.
11. De Lahitte GD, Cohen SY, Gaudric A. Lack of apparent short-term benefit of photodynamic therapy in bilateral, acquired, parafoveal telangiectasis without subretinal neovascularization. *Am J Ophthalmol* 2004;138:892-4.
12. Alldredge CD, Garretson BR. Intravitreal triamcinolone for the treatment of idiopathic juxtafoveal telangiectasis. *Retiana* 2003;23:113-6.
13. Çakır M, Kapran Z, Basar D, et al. Optical coherence tomography evaluation of macular edema after intravitreal triamcinolone asetonide in patients with parafoveal telangiectasis. *Eur J Ophthalmol* 2005;16:711-7.
14. Charbel Issa P, Holz FG, Scholl HP. Findings in fluorescein angiography and optical coherence tomography after intravitreal bevacizumab in type 2 idiopathic macular telangiectasia. *Ophthalmology* 2007;114:1736-42.
15. Charbel Issa P, Finger RP, Holz FG, et al. Eighteen-month follow-up of intravitreal bevacizumab in type 2 idiopathic macular telangiectasia. *Br J Ophthalmol* 2008;927:941-5.
16. Kara N, Altan Ç, Yazıcı AT, et al. Tip 2a idiopatik jukstafoveal retinal telenjektazi' de intravitreal pegabtanip sodium tedavisi. *Ret-Vit* 2010;18:243-6.
17. Berger AS, McCuen BW 2nd, Brown GC, et al. Surgical removal of subfoveal neovascularization in idiopathic juxtafoveal retinal telangiectasis. *Retina* 1997;17:94-8.
18. Potter MJ, Szabo SM, Chan EY, et al. Photodynamic therapy of a subretinal neovascular membrane in type 2A idiopathic juxtafoveal retinal telangiectasis. *Am J Ophthalmol* 2002;133:148-51.
19. Nachiappan K, Shanmugam MP. Treatment of CNVM secondary to idiopathic juxtafoveal telangiectasis by transpupillary thermotherapy. *Am J Ophthalmol* 2005;139:577-8.
20. Mandal S, Venkatesh P, Abbas Z, et al. Intravitreal bevacizumab (Avastin) for subretinal neovascularization secondary to type 2A idiopathic juxtafoveal telangiectasia. *Graefes Arch Clin Exp Ophthalmol* 2007;245:1825-9.
21. Konstantinidis L, Mantel I, Zografos L, et al. Intravitreal ranibizumab as primary treatment for neovascular membrane associated with idiopathic juxtafoveal retinal telangiectasia. *Graefes Arch Clin Exp Ophthalmol* 2009;247:1567-9.
22. Rishi P, Shroff D, Rishi E. Combined photodynamic therapy and intravitreal ranibizumab as primary treatment for subretinal neovascular membrane (SRNVM) associated with type 2 idiopathic macular telangiectasia. *Graefes Arch Clin Exp Ophthalmol* 2008;246:619-21.