

Retina Ven Kök Tıkanıklığı

Central Retinal Vein Occlusion

Sibel KADAYIFÇILAR¹

ÖZ

Retina ven kök tıkanıklığı, retinanın sık görülen damar hastalıklarından biridir. İskemi, maküla ödemi, neovaskularizasyon ve neovasküler glokom gibi komplikasyonları görme kaybı ile sonuçlanabilir. Neovaskularizasyonda başlıca tedavi lazer foto-koagülasyon olup maküla ödemi için son yıllarda yeni tedaviler gündeme gelmiştir. İntravitreal anti-VEGF ajanlar ve kortikosteroidler ile ödem azalmakta ve görme keskinliği artmaktadır. Ancak ilaçların etkisi sürelidir, tekrarları gerekmektedir. Kortikosteroidlerin katarakt ve göz içi basıncı artışı yan etkileri akılda tutulmalıdır.

Anahtar Kelimeler: Retina ven kök tıkanıklığı, maküla ödemi, neovaskularizasyon, ranibizumab, bevacizumab, aflibercept, deksametazon, triamsinolon asetonid.

SUMMARY

Central retinal vein occlusion is a common vascular disease of the retina. Its complications like ischemia, macular edema, neovascularization and neovascular glaucoma may result in visual loss. Laser photocoagulation is the main treatment for neovascularization. For macular edema recently new treatments became available. Macular edema secondary to retinal vein occlusions is a significant complication affecting the vision. With intravitreal antiVEGF agents and corticosteroids edema decreases and the vision increases. However these drugs have limited time of efficacy, they need to be repeated. Cataract and increased intraocular pressure side effects of corticosteroids should be kept in mind.

Key Words: Central retinal vein occlusion, macular edema, neovascularization, ranibizumab, bevacizumab, aflibercept, dexamethasone, triamcinolone acetate.

1. M.D. Professor, Hacettepe University
Faculty of Medicine, Department of Ophthalmology, Ankara/TURKEY
KADAYIFÇILAR S

Geliş Tarihi - Received: 28.11.2014
Kabul Tarihi - Accepted: 01.12.2014
Ret-Vit Özel Sayı 2015;23:81-88

Yazışma Adresi / Correspondence Adress:
M.D. Professor, Sibel KADAYIFÇILAR
Hacettepe University Faculty of Medicine, Department of Ophthalmology, Ankara/TURKEY

Phone: +90 532 453 43 20

E-Mail: sibelkadayifcilar@yahoo.com

GİRİŞ

Retinal ven tıkanıklığı (RVT) diyabetik retinopatiden sonra en sık görülen retinal damar hastalığıdır. Tüm dünyada yaklaşık 16.4 milyon kişide görüldüğü bildirilmiştir.¹ RVT, patogenez ve klinik bulgular açısından retinal ven dal tıkanıklığı (RVDT) ve retinal ven kök tıkanıklığı (RVKT) olmak üzere iki grupta incelenir. Hemisantral RVT, RVKT'nın alt grubu olarak kabul edilir. Tüm RVT olgularının kabaca %80'ini RVDT, %20'sini ise RVKT olguları oluşturur. Son verilere göre dünyada 2.5 milyon RVKT mevcut olup prevalansı %<0.1-0.4 arasında değişmektedir.¹ RVKT kadın ve erkekleri eşit oranda etkiler ve genellikle 65 yaşından sonra görülür.² Yaşlılarda başlıca risk faktörleri hipertansiyon, diyabet, hiperlipidemi, aterosklerotik damar hastalığı-koroner arter hastalığı ve glokom olup gençlerde trombofil, hiperviskozite, hiperhomosisteinemi ve inflamatuvar etyoloji araştırılmalıdır. Sigara tüm yaş grupları için risk faktörüdür.

Patogenez

RVKT patogenezi henüz tam olarak anlaşılammıştır. Tıkanıklığın lamina kribrozada yada hemen arkasında olduğu düşünülmektedir. Lokal anatomik yatkınlık, damar duvarı değişiklikleri, kandaki akım, viskozite değişiklikleri gibi pek çok faktör patogeneizde rol oynamaktadır.³

Klinik Bulgular

RVKT olguları genellikle ağrısız ani görme kaybı ile gelirler. Nadiren asemptomatik olgular başka bir nedenle göz muayenesine geldiklerinde tanı alabilirler. Akut dönemde tipik bulgu dört kadranda yaygın hemorajiler (yüzeysel mum alevi ya da derin mürekkep lekesi şeklinde) ve dilate venler olup atılmış pamuk manzarası, optik disk ödemi ve maküla ödemi görülebilir (Resim). Geç dönemde diskte şant damarlar, diskte neovaskülarizasyon ve maküla ödemi belirgin fundus bulgularıdır. Ön segmentte ise açı ve iriste neovaskülarizasyon gelişebilir. Neovasküler glokom RVKT'nın önemli bir komplikasyonudur.

Klinik Değerlendirme

RVKT olgularında tanı fundus muayenesi ile konur. Fundus floresin anjiyografi (FFA) perfüzyon durumunun ve maküla ödeminin değerlendirilmesinde önemlidir. İskemik, noniskemik

ayrımı görsel prognoz hakkında bilgi verir. Yaygın hemoraji varlığında maskeleyen nedeniyle FFA iyi değerlendirilemeyebilir. Son yıllarda kullanıma giren ultra geniş açılı görüntüleme yöntemleri de periferik iskeminin daha iyi değerlendirilmesini sağlamaktadır.⁴ Maküla ödeminin kantitatif değerlendirilmesinde ise optik koherens tomografi (OKT) devreye girer. OKT'de fotoreseptörlerin iç segment/dış segment (ISOS) bandının devamlılığı görsel prognoz açısından önemli bir kriterdir.⁵

Doğal Seyir

Yedi yüz yirmi sekiz hastanın doğal seyrinin değerlendirildiği RVKT çalışmasında son görmenin başlangıç görme keskinliği (GK) ile ilişkili olduğu saptanmıştır. Başlangıç GK 0.5 ve üzerinde olduğunda son GK iyi, 0.1'den az ise son GK %80 aynı ya da daha kötü, 0.1-0.4 ise son GK %20 oranında 0.4'ten iyi, %38 0.1'den az, %41 ise aynı bulunmuştur.⁶ İriste neovaskülarizasyon (NV) olmaksızın açıda NV %6-12 oranında görülmüştür. Açı ya da iris NV FFA'daki iskemi ve GK ile ilişkilidir: GK<0.1 ise %30.8, 0.1-0.4 ise %14.8, ≥0.5 ise %5 oranında, perfüze olgularda %10, nonperfüze olgularda ise %35 oranında ön segmentte NV saptanmıştır. Perfüze olguların %34'ü 3 yılda nonperfüze hale dönüşmüştür.⁶

Komplikasyonlar

RVKT'nda görme kaybı ile sonuçlanabilecek başlıca komplikasyonlar maküla ödemi, maküler iskemi, retinal iskemi, neovaskülarizasyon ve neovasküler glokom olarak özetlenebilir.

Tedavi

RVKT'da tedavi görme kaybına yol açabilen komplikasyonlardan maküla ödemi ve neovaskülarizasyona yöneliktir.

Maküla Ödemi

Medikal Tedavi: Son birkaç yıla kadar RVKT'na ikincil maküla ödeminin (RVKT-MÖ) tedavisi 1995 yılında yayınlanan Santral Ven Tıkanıklığı Çalışması (Central Vein Occlusion Study) sonuçlarını temel almaktaydı.⁷ Bu çalışma grubunun M raporuna göre grid şeklindeki argon lazer fotokoagülasyon ile 36 ay sonunda tedavi edilen ve edilmeyen gözler arasında GK açısından anlamlı fark saptanmadığı için RVKT-MÖ için izlem standart yaklaşım olmuştur.^{7,8}

RVKT-MÖ'nin nedeni kan-retina bariyerinin bozulmasıdır. Bariyerin bozulması bir diğer deyişle vasküler geçirgenlikte artış vasküloendotelyal büyüme faktörü (VEGF) ve inflamasyon sonucu ortaya çıkmaktadır.⁹ Son yıllarda yayınlanan çok merkezli, faz III, randomize, kontrollü çalışmaların sonuçları RVKT-MÖde tedavi yaklaşımımızı değiştirmiştir. Bu çalışmalar iki anti-VEGF [ranibizumab (Lucentis®) ve aflibercept (Eylea®)] ve bir kortikosteroid [deksametazon implant (Ozurdex®)] ajanın FDA (Amerikan Gıda ve İlaç Dairesi) tarafından bu endikasyonda onaylanmasını sağlamıştır. Bu ilaçlar ülkemizde de RVKT-MÖ tedavisinde Sağlık Bakanlığınca ruhsatlandırılmıştır.

Kortikosteroidler

Kortikosteroidlerin inflamasyonu azaltarak ve kan retina bariyerini stabilize ederek maküla ödemi azalttığı düşünülmektedir. RVKT-MÖ tedavisinde göz içi kullanılan ilk kortikosteroid intravitreal triamsinolon asetoniddir (IVTA).¹⁰ Başarılı sonuç bildiren olgu serileri standart yaklaşım ile kortikosteroid tedavisini karşılaştıran SCORE çalışmasının yapılmasını sağlamıştır. Çalışmada 271 RVKT-MÖ göz yer almıştır. Prezervansız 1 mg ve 4 mg IVTA uygulamaları standart tedavi olan izlem ile karşılaştırılmış, 12. ay vizitinde GK'de ≥ 15 harf kazanç oranı gözlem ile %7, 1 mg TA ile %27 ve 4 mg TA ile %26 oranında saptanmıştır. Ortalama GK değişimi IVTA ile 1.2 harf, gözlem ile ise 12.1 harf kayıp şeklindedir. TA grubunda katarakt %33, ve göz içi basınç (GİB) artışı %35 oranında görülmüştür.¹¹

RVKT-MÖ tedavisinde ruhsatlı olarak kullanılan diğer bir ajan ise deksametazon implanttır. Bu ilaç, GENEVA çalışması sonuçlarıyla RVKT-MÖ için FDA onayını 2009 yılında almıştır. Ülkemizde de 2013 yılından beri ruhsatlıdır. GENEVA çalışmasına 136 RVKT-MÖ göz alınmış, 2. ayda ≥ 15 harf görme artışı 0.7 mg implant ile %29, izlem ile %9 oranında saptanmıştır.¹² Altıncı ayda GK açısından gruplar arasında anlamlı fark görülmemiştir. İkinci enjeksiyon sonrası 2. ayda da benzer görme artışı sağlanmıştır. İlk uygulama ile anlamlı GİB artışı ya da katarakt saptanmazken ikinci uygulama sonrası katarakta belirgin ilerleme görülmüştür.¹³

Anti-VEGF Ajanlar

RVT olgularının vitreusunda belirgin derecede yükselmiş VEGF saptanması VEGF'in RVT patogeneğinde önemli yeri olduğunu düşündürmüştür, patofizyolojiye yönelik olarak retinal ven tıkanıklığına ikincil maküla ödeminin tedavisinde anti-VEGF ajanlar gündeme gelmiştir.^{9,14}

VEGF'e karşı geliştirilen başlıca 4 ajan oftalmolojide kullanımdadır;

Bevacizumab,

Pegaptanib,

Ranibizumab,

Aflibercept.

Bevacizumab (Avastin®), insanlaştırılmış rekombinan bir monoklonal antikor olup 149 kDa ağırlığındadır. Metastatik kolorektal kanserin intravenöz tedavisi için geliştirilmiş olup bu endikasyonda FDA (Amerikan gıda ve ilaç dairesi) onayını 2004'te almıştır. VEGF'e bağlanarak endotel hücrelerindeki reseptörlerine bağlanmasını engeller. Oftalmolojide kullanımı ruhsatlı değildir. Pegaptanib sodyum (Macugen®) 50kDa'lık bir aptamer olup hücre dışındaki VEGF 165'e bağlanır. FDA'den yaş tip yaşa bağlı maküla dejenerasyonu için kullanım onayını 2004'te almıştır. Bu endikasyonda 2006 yılında FDA onayı alan bir diğer ilaç ise ranibizumab (Lucentis®) olup 48 kDa ağırlığındadır ve VEGF-A'nın tüm izoformlarının endotel hücrelerindeki VEGFR1 ve VEGFR2 reseptörlerine bağlanmalarını bloke eder. RVT'na bağlı maküla ödemi tedavisi için de 2010 yılında FDA onayı almıştır. Aflibercept (Eylea®) diğer adıyla VEGF Trap-Eye, insan IgG Fc ile insan VEGF reseptörleri 1 ve 2'nin anahtar parçalarından oluşan bir füzyon proteindir. Spesifik olarak VEGF-A'nın tüm izoformlarını ve plasental büyüme faktörünü (PGF) bloke eder. Yaş tip yaşa bağlı maküla dejenerasyonu için 2011'de, RVKT-MÖ tedavisinde de 2012 yılında FDA tarafından onaylanmıştır.

Bevacizumab: RVT'na ikincil maküla ödemi tedavisinde ilk kullanılan ajan endikasyon dışı olarak bevacizumab olup, olgu sunumları ve vaka serilerinde bu ajan ile OKT'de maküla

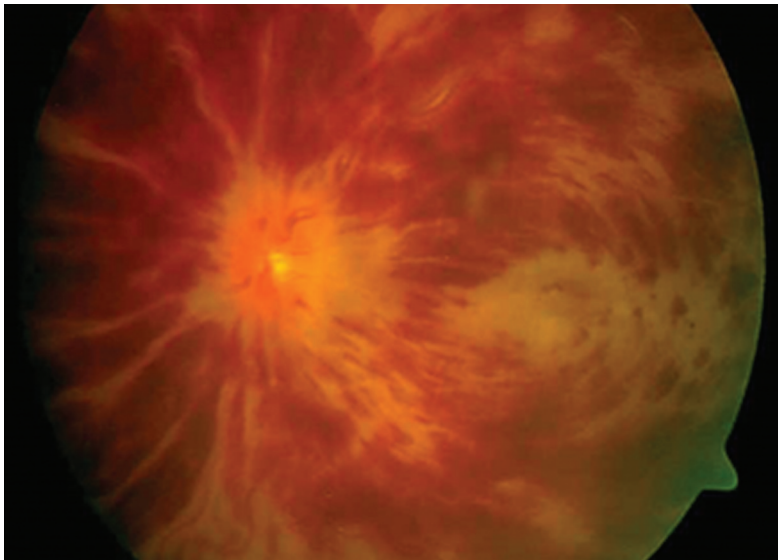
ödeminde azalma ve GK'nde artış bildirilmiştir. Ancak etkinliğin kısa süreli olduğu ve nüks oranının yüksekliği vurgulanmıştır. Kullanılan doz 1-2.5 mg arasında değişmiş ancak sonuçlarda doza bağlı farklılık saptanmamıştır.¹⁵⁻¹⁷ Daien ve ark.,¹⁸ ise 12 aylık çalışmalarında RVKT olgularında iskemi ve kötü başlangıç görmenin tedaviye yanıtızsızlıkla ilişkili olduğunu saptamışlardır.

Pegaptanib: Selektif bir anti-VEGF olan pegaptanibin RVKT-MÖ tedavisindeki yeri prospektif, randomize, sham (enjeksiyon taklidi) kontrollü 98 olguluk bir çalışmada değerlendirilmiş, 30 hafta sonunda pegaptanib ile GK'de en az 3 sıra artış numerik olarak daha iyi olmasına rağmen oransal açıdan kontrol grubuyla anlamlı fark ortaya çıkmamıştır. Ortalama GK artışı 0.3 mg pegaptanib ile +7.1 harf, 1 mg pegaptanib ile +9.9 harf, sham grubunda ise -3.2 olmuştur.¹⁹

Ranibizumab: Pieramici ve ark.,²⁰ ilk 3 ayda aylık dozları takiben 6. ve 9. aylarda maküla ödemi devam ediyorsa tedavi uygulamışlar, ranibizumab ile GK'nin artabileceğini saptamışlar ancak 3 ayın vizit aralığı için fazla uzun olduğuna karar vermişlerdir. RVT'na bağlı maküla ödeminde ranibizumabın yerini belirleyen asıl çalışma ise CRUISE çalışmasıdır.²¹ Bu çalışmada son 12 ayda RVKT-MÖ gelişen, GK 0.0625 ile 0.5 arasında ve OKT'de maküla kalınlığı en az 250 µ olan 392 göz sham (enjeksiyon taklidi), aylık 0.3 mg ranibizumab ve aylık 0.5 mg ranibizumab gruplarına randomize edilmiştir. Çalışmanın primer sonlanım noktası olan altıncı ayda GK'nde başlangıca göre sham grubunda 0.8, 0.3 mg ranibizumab grubunda 12.7, 0.5 mg ranibizumab grubunda 14.9 harf artış saptanmıştır (p<0.0001). GK'nde ≥ 15 harf artış ise aynı sırayla %16.9, %46.2 ve %47.7 oranlarında saptanmış, ranibizumab gruplarında OKT'de maküla kalınlığı daha belirgin azalmıştır.²¹ Hastalar altıncı aydan sonra ayda bir izlenmişler, GK ≤ 0.5 ya da maküla kalınlığı ≥ 250 µ ise ranibizumab olgularına önceki dozda, sham grubundakilere de 0.5 mg ranibizumab uygulanmıştır. İkinci altı aylık dönemde ortalama enjeksiyon sayısı 0.3 mg grubunda 3.9, 0.5 mg grubunda 3.6, sham/0.5 mg grubunda 4.2 olmuştur. Ranibizumab gruplarında son GK başlangıca göre 13.9 harf, sham/0.5 mg grubunda 7.3 harf artmıştır.²² İkinci dönemde enjeksiyon yapılmaya başlanınca sham grubunda %33.1 oranında 15 harf ve üzerinde artış saptanmıştır.²²

Bu da tedaviye geç başlansa bile cevap alınabileceğini ancak erken tedavi kadar başarı sağlanamayacağını göstermektedir. Bu çalışmanın ikinci yılı HORIZON çalışmasında yer almıştır.²³ CRUISE çalışmasındaki hastalar 3 ayda bir görülerek maküla kalınlığı ≥ 250 µ ise 0.5 mg ranibizumab uygulanmıştır. RVKT grubunda ortalama enjeksiyon sayısı 0.3/0.5 mg grubunda 3.8, 0.5/0.5 mg grubunda 3.5, sham/0.5 mg grubunda 2.9 olmuştur. CRUISE çalışmasının sonundan itibaren GK değişimi ise 0.3/0.5 mg grubunda -5.2, 0.5/0.5 mg grubunda -4.1, sham/0.5 mg grubunda ise -4.2 harf olmuştur. İkinci yılda gereken enjeksiyon sayısı azalmış, ancak bir sıraya yakın görme azalması olmuştur, bu da RVKT hastalarının ikinci yılda 3 aydan daha sık aralıklarla izlenmesi gerektiğini ortaya koymuştur. CRUISE çalışmasının detaylı analizleri daha genç, makülası daha kalın ve görmesi daha kötü hastaların tedaviden daha fazla yarar gördüğünü ortaya koymaktadır.²⁴ İlacın uzun dönemdeki etkisinin değerlendirildiği RETAIN çalışmasında daha önce RVT çalışmalarına katılan 32 RVKT-MÖ olgusu yer almıştır. Ortalama 49 ay izlemde %44 oranında ödemin çözüldüğü ve bu olgularda GK'nin 25.2 harf arttığı saptanmıştır. Ödemin devam ettiği gözlerde ise daha fazla enjeksiyona rağmen GK artışı 4.3 harf olmuş ve 0.5 ve üzeri GK ancak %27.8 gözde sağlanabilmiştir. Ödemin kaybolduğu olgularda bu oran %64.3'tür.²⁵

Afiberecept: Afiberceptin RVKT-MÖ'ndeki yeri COPERNICUS ve GALILEO adlı iki Faz III çalışma ile araştırılmıştır. COPERNICUS çalışmasında aylık 2mg afibercept, enjeksiyon taklidi (sham) ile karşılaştırılmış, 15 harf ve üzeri GK artışı 24 hafta sonunda tedavi gören grupta %56.1, sham grubunda %12.3 oranında saptanmıştır. Tedavi edilen gözler ortalama 17.3 harf kazanmış, sham grubundakiler 4 harf kaybetmiştir.²⁶ Daha sonra sham grubuna da tedaviye geçilerek 15 harf ve üzeri GK artışı 24-52. haftalar arasında aylık izlem ve gerektiğinde tedavi ile baştan beri tedavi grubunda %55.3, sham+tedavi grubunda %30.1; 100 haftada en seyrek 3 ayda bir visit ile sırasıyla %49.1 ve %23.3. oranında elde edilmiştir. Tedavinin ilk yılı sonunda ortalama GK artışı 16.2 harf, ikinci yıl sonunda ise 13 harf olmuştur. Sham grubunda ise 6. aydan sonra tedavi verilmesine rağmen GK ilk yıl sonunda ancak 3.8, ikinci yıl sonunda ise 1.5 harf artmıştır.^{27,28}



Resim: Retinal ven kök tıkanıklığında arka kutupta yaygın hemorajiler.

GALILEO çalışmasında ise 177 hastada aylık 2mg aflibercept, enjeksiyon taklidi (sham) ile karşılaştırılmış, 6 ay sonunda tedavi gören grupta %60.2, sham grubunda %22.1 oranında 15 harf ve üzeri GK artışı saptanmıştır. Tedavi edilen gözler ortalama 18, sham grubundakiler ise 3.3 harf kazanmıştır.²⁹ Çalışmanın sonraki aşamalarında tüm gözler 24-48 hafta arasında 4 haftada bir, 48-76 hafta arasında 8 haftada bir izlenerek gerektiğinde aflibercept uygulanmıştır. Tedavi ile 15 harf ve üzeri GK artışı baştan beri tedavi grubunda 48. haftada %60.2, 76. haftada %57.3, sham grubunda ise sırasıyla %32.4 ve %29.4 oranında olmuştur.^{30,31} Bu sonuçlar RVKT-MÖ olgularında erken tedavinin önemini göstermektedir.

Yan Etkiler

Genel olarak intravitreal enjeksiyon komplikasyonları akılda tutulmalıdır. CRUISE çalışmasında tedavi gruplarında retinal yırtık %0.8, vitreus hemorajisi %5.4, arteriyel trombolik olaylar %1.5; kontrol grubunda vitreus hemorajisi %7, arteriyel trombolik olaylar %0.8 oranında görülmüştür.²² Bevacizumab ile rebound maküla ödemi ve iskemik maküla infarktleri de bildirilmiştir.^{32,33} Uzun dönem VEGF inhibisyonunun yan etkileri henüz tam olarak bilinmemektedir.³⁴

RVT'na bağlı maküla ödeminde bütün bu çalışmalara rağmen günlük pratiğimizde tedaviye ne zaman başlanılacağı, hangi ajanın kullanılacağı, tedavinin ne sıklıkta ve ne süreyle uygulanacağı konuları kesinlik kazanmamıştır.

RVKT olgularında doğal seyir kötü olduğu için tedavi kararı daha kolaydır. CVOS çalışmasında başlangıç görme keskinliği 0.5 ve üzerinde olan olguların %65'i üç yılda bu görmelerini korumuşlar ancak başlangıç GK kötü olan olgularda görme pek düzelmemiştir.⁶ Geçtiğimiz senelerde yayınlanan bir meta analizde tedavi görmemiş olgularda görmenin belirgin azaldığı ve çok az olguda görme keskinliğinin 0.5in üzerinde olduğu vurgulanmıştır.³⁵ SCORE-CRVO çalışmasında iki yıl sonunda GK izlem grubunun %7'sinde 3 sıra ve üstünde artarken, %48'inde 3 sıradan fazla kayıp olmuştur.¹¹ Altı ay sonunda CRUISE çalışmasında izlem grubunda %17, Ozurdex çalışmasında ise kontrol grubunda %12 oranında 3 sıra ve üzerinde görme artışı sağlanmıştır.^{12,21} Bu çalışmaların ışığı altında maküla ödemi nedeniyle görmesi 0.5 ve daha az noniskemik RVKT olgularına intravitreal tedavi, daha iyi gören noniskemik gözlere ise yakın izlem önerilmektedir.³⁶ Makülada belirgin iskemisi olan olgularda OKTde ödem kaybolursa bile GK'nin sınırlı kalacağı öngörülmelidir.

Tedaviye karar verdikten sonra ilaç seçilmelidir. Çok merkezli klinik çalışmalar ranibizumab, aflibercept ve deksametazon implantın RVT'na bağlı maküla ödeminde etkin ve güvenli olduğunu ortaya koymuştur. Çalışmaya alınma kriterleri, hastaların başlangıç değerleri ve farklı tedavi ve tekrar tedavi kriterleri, farklı izlem aralıkları ve primer sonlanım noktaları nedeniyle bu çalışmaların sonuçlarını birbirleri ile doğrudan karşılaştırmak doğru bir yaklaşım olmaz. Bressler ve Schachar³⁷ deksametazon ve ranibizumab çalışmalarını tedavi grupları ve kontrol gruplarında 3 sıra ve üstü GK artış oranları gibi benzer parametrelere bakarak karşılaştırmışlar ve bir hastada başarılı sonuca ulaşabilmek için kaç hastanın tedavi edilmesi gerektiğini hesaplayarak, RVKT hastaları için bu sayının ranibizumab ile en küçük olduğunu saptamışlardır.

Tedaviye anti-VEGF ajanlar ya da kortikosteroidler ile başlama kararı verildikten sonra bevacizumab, pegaptanib, ranibizumab, aflibercept, deksametazon implant ve triamsinolon

asetonid arasında seçim yapmak gerekmektedir. Ülkemizde aflibercept Kasım 2014 itibarıyla geri ödemesini almamıştır. Pegaptanib RVKT için ruhsat almamıştır ve halen piyasada bulunmamaktadır. Bevacizumab ve triamsinolon asetonid ise intraoküler kullanım için ruhsatlı olmamalarına rağmen fiyat uygunluğu nedeniyle endikasyon dışı olarak yaygın kullanımdadırlar. Triamsinolon asetonidin katarakt ve glokom yan etkileri akılda tutulmalıdır. RVKT-MÖ endikasyonunda ülkemizde ruhsatlı ilaçlar Lucentis, Ozurdex ve Eylea'dır. İlaça karar verirken hastanın yaşı, lens durumu, göz içi basıncı ve eşlik eden sistemik hastalıklar da göz önüne alınmalıdır.

Tedaviye ve ilaca karar verdikten sonra tedavinin ne süreyle ve kaç kez uygulanacağı konusu gündeme gelmektedir. BRAVO, CRUISE, COPERNICUS ve GALILEO çalışmalarında ilk 6 ay enjeksiyonlar ayda bir uygulanmıştır. BRAVO ve CRUISE çalışmalarında ikinci 6 ayda aylık izlem, gerektiğinde uygulama; ikinci yılda ise 3 ayda bir izlem ve gerektiğinde uygulama protokolü izlenmiş, ancak özellikle RVKT olgularında 3 ay aranın görsel sonuçları olumsuz etkilediği vurgulanmıştır.²³ Şu an günlük pratikte ranibizumab ile aylık uygulama, 3 kez yükleme dozu, sonra gerektiğinde ya da ilk uygulamadan sonra aylık izlem ile gerektiğinde uygulama yöntemleri izlenmektedir. Optimum uygulama ve izlem aralıkları için yeni çalışmalar yapılmaktadır.

Sonuç olarak, RVKT'na ikincil maküla ödeminde intravitreal anti-VEGF ya da kortikosteroidler ile ödem azaltılabilmekte ve görme artmaktadır. Ancak tedavinin sık aralıklarla tekrarlanması gerekmektedir. Bu da beraberinde intravitreal enjeksiyon komplikasyonlarını, kortikosteroidler ve anti-VEGF'lerin yan etkilerini, kliniklerde geometrik artacak iş yükünü ve yüksek maliyeti getirecektir. Maküla ödemi tedavi edilirken hastalar iskemi ve anti-VEGF ajanlar kullanıldığında sıklığı azalsa da neovaskülerizasyon açısından da izlenmelidir. Non-perfüze olguların ranibizumab tedavisi ile reperfüze olabildiği de bildirilmiştir.³⁸

Cerrahi Tedavi

Pars Plana Vitrektomi (PPV): Genellikle vitreus hemorajisi için uygulanan PPV ve arka hyaloid ayrılmasının ve iç limitan

membran soyulması ile kombine edildiğinde maküla oksijenasyonunu arttırdığı düşünülmektedir.³⁹

Radyal Optik Nörotomi (RON): Opremcak⁴⁰ PPV sırasında nazal skleral halkanın transvitreal insizyonu ile skleral çıkışta SRV üzerindeki basıncın azalacağını öne sürmüştür. Amaç bu bölgenin göz içinden dekompresyonudur. PPV yapıldıktan sonra lamina kribrosa ve komşu retinaya 25G mikrovitreoretinal bıçak ile radyal bir insizyon yapılır. Bu konuda en geniş seri gene Opremcak ve ark.,⁴¹ ait olup, GK 0.1 ve altında olan 117 RVKT olgusunda bu yöntem ile %71 oranında GK artışı sağlanmıştır. Bu konudaki randomize klinik çalışma ise ROVO çalışması olup 83 RVKT olgusu içermektedir. Olgulara RON, plasebo ya da 4mg tek doz IVTA uygulanmış, 12 ay sonrasında 3 sıradan fazla GK artışı sırasıyla %48.6, %11.8 ve %25 oranında saptanmıştır.⁴²

Neovaskülerizasyon (NV)

Laser Fotokoagülasyon (LF): Santral Ven Tıkanıklığı Çalışma Grubu N raporu RVKT olgularında çalışma başında profilaktik LF ile iriste ya da açıda neovaskülerizasyon gelişir gelişmez yapılan panretinal fotokoagülasyon (PRP) sonuçlarını karşılaştırmıştır.⁴³ NV profilaksi grubunda %20, diğer grupta ise %34 gözde gelişmiş ancak gelişen NV 1 ay sonunda gerektiğinde tedavi grubunda daha yüksek oranda kaybolmuştur. Bu sonuçlara dayanarak RVKT olgularında profilaktik laser FK önerilmemekte, NV görüldüğünde tedaviye başlanmaktadır. Ön segmentte NV olmadan NVD ya da NVE gelişirse PRP başlanmalıdır. Yakın izlenemeyecek iskemik olgularda ise PRP daha erken yapılabilir.

Anti-VEGF Tedavi: Anti-VEGF tedavi NV'nin hızla gerilemesini sağlamaktadır ancak kesin tedavi için PRP yapılmalıdır. Maküla ödemi için yapılan anti-VEGF tedavi ile NV oranı azalmaktadır fakat tedaviye ara verilen ya da sonlandırılan iskemik gözlerde NV gelişmektedir. RAVE çalışmasında da anti-VEGF tedavinin NV ihtimalini tamamen ortadan kaldırmadığı yalnızca geciktirdiği ortaya konmuştur.⁴⁴

Sonuç olarak RVKT olgularında komplikasyonlar için günümüzde yeni tedaviler mevcuttur. Dikkatli izlem ve bireyselleştirilmiş tedavi ile GK önemli derecede artmakta ve neovasküler glokom riski azaltılabilmektedir.

KAYNAKLAR/REFERENCES

1. Rogers S et al. The prevalence of retinal vein occlusion: pooled data from population studies from the United States, Europe, Asia, and Australia. *Ophthalmology* 2010;117:313-9.
2. Hahn P, Mruthyunjaya P, Fekrat S. Central retinal vein occlusion. In: Ryan SJ: *Retina Vol II Medical Retina* (Schachat AP and Sadda SR, ed.s) Elsevier Saunders, London 2013;1039-49.
3. Hayreh SS. Retinal vein occlusion, *Indian J Ophthalmol* 1994;42:109-32.
4. Tsui I, Kaines A, Havunjian MA, et al. Ischemic index and neovascularization in central retinal vein occlusion. *Retina* 2011;31:105-10.
5. Lima VC, Yeung L, Castro LC, et al. Correlation between spectral domain optical coherence tomography findings and visual outcomes in central retinal vein occlusion. *Clin Ophthalmol* 2011;5:299-30.
6. The Central Vein Occlusion Study Group. Natural history and clinical management of central retinal vein occlusion. *Arch Ophthalmol* 1997;115:486-91.
7. The Central Vein Occlusion Study Group. Evaluation of grid pattern photocoagulation for macular edema in central vein occlusion: The Central Vein Occlusion Study Group M report. *Ophthalmology* 1995;102:1425-33.
8. Scott IU. Management of macular edema associated with retinal vein occlusion. *Arch Ophthalmol* 2012;130:1314-6.
9. Aiello LP, Avery RL, Arrigg PG, et al. Vascular endothelial growth factor in ocular fluid of patients with diabetic retinopathy and other retinal disorders. *N Engl J Med* 1994;331:1480-7.
10. Jonas JB, Kreissig I, Degenring RF. Intravitreal triamcinolone acetate as treatment of macular edema in central retinal vein occlusion. *Graefes Arch Clin Exp Ophthalmol* 2002;40:782-3.
11. Ip MS, Scott IU, VanVeldhuisen PC, et al. A randomized trial comparing the efficacy and safety of intravitreal triamcinolone with observation to treat vision loss associated with macular edema secondary to central retinal vein occlusion: the Standard Care vs Corticosteroid for Retinal Vein Occlusion (SCORE) study report 5. *Arch Ophthalmol* 2009;127:1101-14.
12. Haller JA, Bandello F, Belfort R.Jr., et al. Randomized, sham-controlled trial of dexamethasone intravitreal implant in patients with macular edema due to retinal vein occlusion. *Ophthalmology* 2010;117:1134-46.
13. Haller JA, Bandello F, Belfort R.Jr., et al. Dexamethasone intravitreal implant in patients with macular edema related to branch or central retinal vein occlusion twelve-month study results. *Ophthalmology* 2011;118:2453-60.
14. Funk M, Kriechbaum K, Prager F, et al. Intraocular concentrations of growth factors and cytokines in retinal vein occlusion and the effect of therapy with bevacizumab. *Invest Ophthalmol Vis Sci* 2009;50:1025-32.
15. Iturralde D, Spaide RF, Meyerle CB, et al. Intravitreal bevacizumab (Avastin) treatment of macular edema in central retinal vein occlusion: a short-term study. *Retina* 2006;26:279-84.
16. Costa RA, Jorge R, Calucci D, et al. Intravitreal bevacizumab (avastin) for central and hemi-central retinal vein occlusions: IBeVO study. *Retina* 2007;27:141-9.
17. Wu L, Arevalo JF, Berrocal MH, et al. Comparison of two doses of intravitreal bevacizumab as primary treatment for macular edema secondary to central retinal vein occlusion: results of the pan American collaborative retina study group at 24 months. *Retina* 2010;30:1002-11.
18. Daien V, Navarre S, Fesler P, et al. Visual acuity outcome and predictive factors after bevacizumab for central retinal vein occlusion. *Eur J Ophthalmol* 2012;22:1013-8.
19. Wroblewski JJ, Wells JA 3rd, Adamis AP, et al. Pegaptanib sodium for macular edema secondary to central retinal vein occlusion. *Arch Ophthalmol* 2009;127:374-80.
20. Pieramici DJ, Rabena M, Castellarin AA, et al. Ranibizumab for the treatment of macular edema associated with perfused central vein occlusion. *Ophthalmology* 2008;115:47-54.
21. Brown DM, Campochiaro PA, Singh RP, et al. Ranibizumab for macular edema following central retinal vein occlusion- six month primary endpoint results of a phase III study. *Ophthalmology* 2010;117:1124-33.
22. Campochiaro PA, Brown DM, Awh CC, et al. Sustained benefits from ranibizumab for macular edema following central retinal vein occlusion: 12-month outcomes of a phase III study. *Ophthalmology* 2011;118:2041-9.
23. Heier JS, Campochiaro PA, Yau L, et al. Ranibizumab for macular edema due to retinal vein occlusions: long-term follow-up in the HORIZON trial. *Ophthalmology* 2012;119:802-9.
24. Shahsuvaryan M. Therapeutic potential of intravitreal pharmacotherapy in retinal vein occlusion. *Int J Ophthalmol* 2012;5:759-70.
25. Campochiaro PA, Sophie R, Pearlman C, et al. Long term outcomes in patients with retinal vein occlusion treated with ranibizumab. The RE-TAIN Study. *Ophthalmology* 2014;121:209-19.
26. Boyer D, Heier J, Brown DM, et al. Vascular endothelial growth factor Trap-Eye for macular edema secondary to central retinal vein occlusion: six-month results of the phase 3 COPERNICUS study. *Ophthalmology* 2012;119:1024-32.
27. Brown DM, Heier JS, Clark WL, et al. Intravitreal aflibercept injection for macular edema secondary to central retinal vein occlusion: 1-year results from the phase 3 COPERNICUS study. *Am J Ophthalmol* 2013;155:429-37.
28. Heier JS, Clark WL, Boyer DS, et al. Intravitreal aflibercept injection for macular edema due to central retinal vein occlusion: two-year results from the COPERNICUS study. *Ophthalmology* 2014;121:1414-20.
29. Holz FG, Roeder J, Ogura Y, et al. VEGF Trap-Eye for macular oedema secondary to central retinal vein occlusion: 6-month results of the phase III GALILEO study. *Br J Ophthalmol* 2013;97:278-84.
30. Korobelnik JF, Holz FG, Roeder J, et al. Intravitreal aflibercept injection for macular edema resulting from central retinal vein occlusion: One-Year Results of the Phase 3 GALILEO Study. *Ophthalmology* 2014;121:202-8.

31. Ogura Y, Roider J, Korobelnik JF, et al. Intravitreal aflibercept for macular edema secondary to central retinal vein occlusion: 18-Month Results of the Phase 3 GALILEO Study. *Am J Ophthalmol* 2014;158:1032-8.
32. Furino C, Boscia F, Cardascia N, et al. Hemorrhagic macular infarction after intravitreal bevacizumab for central retinal vein occlusion. *Ophthalmic Surg Lasers Imaging* 2010;9.
33. Leung LS, Silva RA, Blumenkranz MS, et al. Macular infarction following intravitreal bevacizumab for treatment of central retinal vein occlusion *Ophthalmic Surg Lasers Imaging* 2012;19.
34. Lattanzio R, Gimeno AT, Battaglia Parodi M. Retinal vein occlusion: current treatment. *Ophthalmologica* 2011;225:135-43.
35. McIntosh RL, Rogers SL, Lim L, et al. Natural history of central retinal vein occlusion: an evidence based systematic review. *Ophthalmology* 2010;117;1113-23.
36. Coscas G, Loewenstein A, Augustin A, et al. Management of retinal vein occlusion-consensus document. *Ophthalmologica* 2011;226:4-28.
37. Bressler NM, Schachat AP. Management of macular edema from retinal vein occlusions: you can never have too many choices: *Ophthalmology* 2010;117;1061-3.
38. Campochiaro PA, Bhisitkul RB, Shapiro H, et al. Vascular endothelial growth factor promotes progressive retinal nonperfusion in patients with retinal vein occlusion. *Ophthalmology* 2013;120:795-802.
39. Yeshaya A, Treister G. Pars plana vitrectomy for vitreous hemorrhage and retinal vein occlusion. *Ann Ophthalmol* 1983;15:615-7.
40. Opremcak EM, Bruce RA, Lomeo MD, et al. Radial optic neurotomy for central retinal vein occlusion: a retrospective pilot study of 11 consecutive cases. *Retina* 2001;21:408-15.
41. Opremcak EM, Rehmar AJ, Ridenour CD, et al. Radial optic neurotomy for central retinal vein occlusion: 117 consecutive cases. *Retina* 2006;26:297-305.
42. Aggermann T, Brunner S, Krebs I, et al. A prospective, randomised, multicenter trial for surgical treatment of central retinal vein occlusion: results of the Radial Optic Neurotomy for Central Vein Occlusion (ROVO) study group. *Graefes Arch Clin Exp Ophthalmol* 2013;251:1065-72.
43. A randomized clinical trial of early panretinal photocoagulation for ischemic central vein occlusion. The CentralVein Occlusion Study Group N report. *Ophthalmology* 1995;102:1434-44.
44. Brown DM, Wykoff CC, Wong TP, et al. Ranibizumab in preproliferative (ischemic) central retinal vein occlusion: the rubeosis anti-VEGF (RAVE) trial. *Retina* 2014;34:1728-35.