

# Göz İçi Yabancı Cisim Ekstraksiyonunda Vitreoretinal Cerrahi Sonuçlarımız

Özay ÖZ\*, Umur KAYHAN\*\*, Figen TARKAN\*,  
Mehmet Yasin TEKE\*, Şule GÖKA\*, Erdal GEDAR\*\*, Esin FIRAT\*\*\*

## ÖZET

**Amaç:** Bu çalışmada, intraoküler yabancı cisim bulunan olgulara vitreoretinal cerrahi uygulanarak alınan anatomik ve fonksiyonel sonuçlar irdelenmiştir.

**Metod:** Mayıs 1997 - Temmuz 1998 tarihleri arasında kliniğimize müracaat eden 18 olguda göziçi yabancı cisim saptandı. 12 gözde yabancı cisim intraretinal, 6 gözde ise intravitreal yerleşimli idi. 6 gözde intraretinal yerleşimli yabancı cismin çevresine preoperatif dönemde laser fotokoagülasyon uygulandı. Tüm olgulara pars plana vitrektomi uygulandı. Göz içi yabancı cisimler forseps ve/veya elektromagnet yardımı ile çıkarıldı.

**Bulgular:** Ortalama 8 ay (3 - 15 ay) izlenen olgularda anatomik başarı %88.8, fonksiyonel başarı ise %72.2 olarak saptandı.

**Sonuç:** Göz içi yabancı cisimler oküler travmanın ana nedenlerinden birisidir. Vitreoretinal cerrahide yeni teknik ve ilerlemeler ile bu yabancı cisimlerin tedavisinde önemli değişiklikler olmuştur.

**ANAHTAR KELİMELELER :** Göz içi yabancı cisim, Pars plana vitrektomi.

## SUMMARY

**Purpose:** In this study, vitrectomy was performed in eyes with intraocular foreign bodies and the anatomic and functional results were evaluated.

**Method:** Eighteen eyes with intraocular foreign bodies (IOFB) were presented to our clinic between April 1997 - July 1998. The foreign body was located intraretinal in 12 eyes, intravitreal in 6 eyes. Laser photocoagulation was performed around the IOFB before surgery in 6 eyes. All eyes underwent pars plana vitrectomy. The IOFB's were removed with intraocular forceps and electromagnet.

**Results:** After a follow - uptime of averagely 8 months, %88.8 anatomic success and %72.2 functional success were achieved.

**Conclusion:** Intraocular foreign bodies are a major cause of ocular trauma. New technics and advances in vitreoretinal surgery have a enormously altered the management of these foreign bodies.

**KEY WORDS :** Intraocular foreign body, Pars plana vitrectomy.

(\*) Uzm.Dr., SSK Ankara Göz Hast. 1. Göz Kliniği.  
(\*\*) Asistan Dr.SSK Ankara Göz Hast. 1. Göz Kliniği.  
(\*\*\*) Klinik Şefi SSK Ankara Göz Hast. 1. Göz Kliniği.

## GİRİŞ

Yabancı cisimler gözde başlıca iki yolla hasara neden olurlar. Birincisi neden oldukları penetran yaralanma ve buna bağlı oluşan komplikasyonlar, diğeri ise bizzat yabancı cisme bağlı gelişen enfeksiyon, toksisite ve inflamatuvar reaksiyon sonucu oluşan hasardır<sup>1</sup>. Göziçi yabancı cisimler oküler travmaların önemli bir bölümüne eşlik ederler. Gözün yabancı cisimle birlikte olan perforan yaralanmaları çoğunlukla yaygın hasara ve kötü görsel prognoza yol açarlar. İlk yapılan muayenede düşük görme keskinliği saptanması, afferent pupiller defekt, rektusların yapışma yerlerinden geçen kesiler, 10 mm'den büyük yaralanmalar, vitreus kanaması ve ön ve arka segmentin birlikte yaralanması; delici yaralanmalarda kötü prognozu gösteren bulgulardır<sup>2</sup>. Yabancı cisimlerin çıkartılması sırasında da birtakım komplikasyonlar mevcut patolojiye eklenebilir. Ancak erken dönemde ve doğru yöntemlerin uygulanmasıyla anatomik ve fonksiyonel sonuçlar yüzgüldürücü olmaktadır<sup>3,4</sup>. Günümüzde modern vitreoretinal cerrahi tekniklerin ve cerrahi aletlerin gelişmesiyle göziçi yabancı cisimlerin kontrollü ve yavaş olarak alınabilmekte, pars plana vitrektomi ile göziçi proliferasyonunu uyaran kan, lens parçaları ve mikroorganizmaların uzaklaştırılması sağlanarak oluşabilecek komplikasyonlar önlenilmektedir<sup>5</sup>.

Biz bu çalışmamızda Mayıs 1997-Temmuz 1998 tarihleri arasında kliniğimizde göziçi yabancı cisim tespit edilen olgularda pars plana vitrektomi ve yabancı cisim ekstraksiyonu ile elde ettiğimiz anatomik ve fonksiyonel sonuçlarımızı araştırdık.

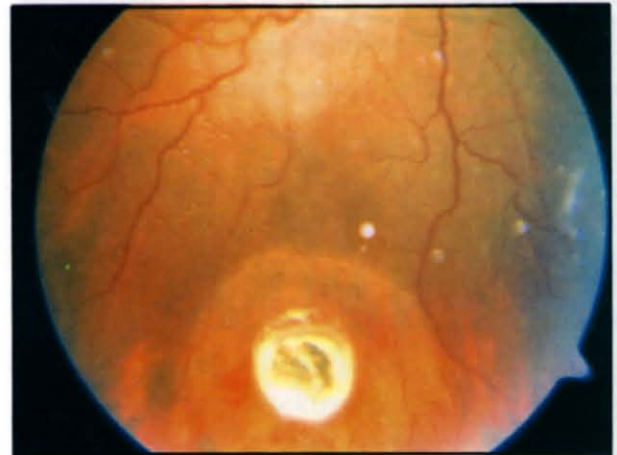## MATERYAL - METOD

Mayıs 1997-Temmuz 1998 tarihleri arasında SSK Ulucanlar Göz Bankası ve Göz

Hastalıkları Merkezi 1. Göz Kliniği'nde perforan göz yaralanması ve göziçi yabancı cisim saptanan 18 olgu incelendi (Resim1). Olguların 17 tanesi erkek (%94.4), 1 tanesi kadındı (%5.6). Olguların yaşları 12-40 arasındaydı (ortalama yaş 32). Yabancı cisimlerin 10 tanesi manyetik, 8 tanesi nonmanyetik olarak değerlendirildi. Yabancı cisimlerin bir tanesi inert yabancı cisimdi. 18 olgunun 18 gözü araştırma kapsamına alındı. Olguların yaşları, cinsiyeti, travma nedeni ve ameliyat öncesi görme keskinliği belirlendi. Biomikroskopik muayeneyi takiben indirekt oftalmoskop ve Goldmann'ın üç aynalı kontakt lensi kullanılarak detaylı fundus muayenesi yapıldı.

Ön segment patolojisi veya vitreus hemorajisi nedeniyle fundusu net olarak değerlendirilmeyen olgularda yabancı cismin varlığını, lokalizasyonunu ve orbita duvarı ile olan ilişkisini belirlemek için direkt orbita grafisi, B-scan ultrasonografi ve komptürize tomografiden yararlandı.

Yabancı cisim giriş yeri korneada olan 5 olguya ve sklerada olan 3 olguya primer sü-türasyon uygulandı. Diğer 10 olgunun 4 tanesinde kapalı kornea perforasyonu mevcuttu. 6 skleral perforasyon olgusuna da başka kli-



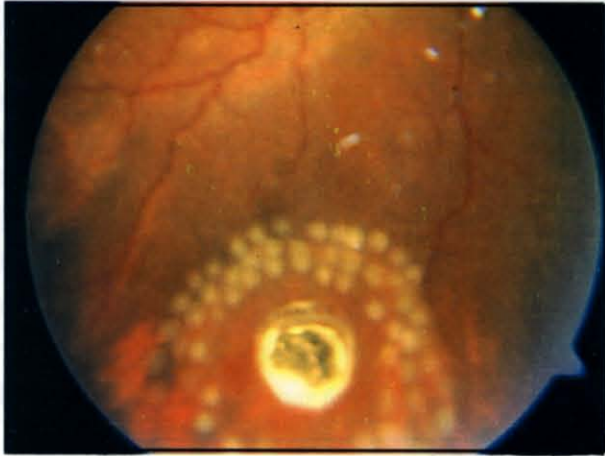
**Resim 1:** İntraretinal yabancı cisimin görünümü.

niklerde primer sütürasyon uygulanmıştı. Travmatik katarakt gelişmiş 5 olguda ve ora serrataya yakın yerleşimli yabancı cisim bulunan 2 olguda pars plana lensketomi uygulandı. 8 olguda skleral çökertme uygulandı. Bunlardan 4'ünde en az 2 kadranı tutan regmatojen retina dekolmanı mevcuttu. Diğer 4 olguda profilaktik olarak sörklaj band yerleştirildi. Yabancı cisim çıkartılması sırasında retina yırtığı oluşan olgulara endolaser uygulandı. Tüm olgularda pars plana vitrektomi uygulandı. Manyetik yabancı cisim bulunan 10 olgu elektromanla ve nonmanyetik yabancı cisim bulunan 8 olgu yabancı cisim forsepsi kullanılarak ameliyat edildi. Optik ortamın saydam ve retinanın yatışık olduğu 6 olguda ameliyattan 5 gün önce yabancı cisim etrafına laser fotokoagülasyon uygulandı (Resim 2).

Bu olgular ortalama 8 ay (3-15 ay) takip edildiler. Endoftalmi gelişmiş olan olgular çalışma kapsamına alınmadı.

## SONUÇLAR

Mayıs 1997-Temmuz 1998 tarihleri arasında perforan göz yaralanması ve göziçi yabancı cisimlerin boyutları 1x2x2 mm ile 2x3x3 mm arasında değişiyordu. Preoperatif yapılan



**Resim 2:** Çevresine laser fotokoagülasyon uygulanmış intraretinal yabancı cisim.

oftalmolojik muayene ve radyolojik tetkikler ile peroperatif muayeneler sırasında göziçi yabancı cisimlerin 12 tanesinin intraretinal yerleşimli, 6 tanesinin vitreusta yerleşmiş olduğu gözlemlendi. İntraretinal yerleşimli yabancı cisimlerin 8 tanesi ekvatorun önünde, 4 tanesi ise ekvatorun gerisinde yerleşmişti. 10 olguda, manyetik, 8 olguda ise nonmanyetik yabancı cisim tespit edildi.

6 olguda vitreus içi hemoroji saptandı. Tüm olgulara travmadan sonra 7-15. günler arası göziçi yabancı cisim ekstraksiyonu için ameliyat yapıldı.

4 olguda ameliyat öncesi retina dekolmanı mevcuttu. Bunların 3 tanesinde retina ameliyat sonrası yatıştı. Bu olgulardan 2'sinde silikon yağı (1000cs) kullanıldı. Çalışmanın sonunda takiplerde 2 olguda retina dekolmanı mevcuttu. Bu olguların daha sonraki takiplerinde total fibrotik retina dekolmanı ve proliferatif vitreoretinopati (evre D3) gelişmiş olduğu gözlemlendi. Son düzeltilmiş görme keskinliği 6 olguda 0.5 ve daha iyi, 4 olguda ise 0.1-0.4 arasında bulundu. Toplam 8 olgunun son görme keskinliği, ameliyat öncesi görme keskinliğinden daha iyiydi.

Tüm olgular değerlendirildiğinde anatomik başarı %88.8 (16 göz), fonksiyonel başarı ise %72.2 (13 göz) olarak saptandı.

## TARTIŞMA

Vitreoretinal cerrahi ilerlemeler intraretinal yabancı cisimlerin çıkartılmasında ve fonksiyonel sonuçlardaki başarının artmasında son derece etkili olmuştur. Birçok olguda göziçi yabancı cisimlerin çıkartılmasında pars plana vitrektomi ile kombine yabancı cisim forsepsi ve/veya elektroman kullanımı gerekmektedir. Pars plana lensektomi de bazı olgularda ame-

liyat sırasında yabancı cismin daha iyi görülebilmesi için uygulanmaktadır.

Göziçi yabancı cisim olan olgularda hızlı bir şekilde vitreus kondansasyonu gelişmektedir. Bu vitreus kondansasyonu, fibrovasküler membran oluşumu için zemin teşkil etmektedir. Fibrovasküler membranların oluşumu da traksiyonel retina dekolmanı ve retina yırtıklarına yol açar. Pars plana vitrektomi ile kondanse vitreusun alınmasına ek olarak, transvitreal ve epiretinal membranlar temizlenir ve yabancı cismin daha iyi görülmesi mümkün olur<sup>3</sup>.

Göziçi yabancı cisim bulunan her olguda yabancı cisim çıkartmak mutlaka gerekli değildir., Arka kutuptan uzakta yerleşmiş, şiddetli bir doku hasarı ile birlikte olmayan, inert yabancı cisimlere müdahale edilmeyebilir. Eğer çıkartılmak isteniyorsa da yabancı cismin büyüklüğü, şekli, yeri, manyetik özelliği ve oftalmoskopik olarak görüntülenme durumuna göre hangi yolla çıkarmanın daha doğru olduğuna karar verilmelidir.

Delici göz yaralanmalarında eğer ışık perpsiyonu varsa vitrektomi yapılmalıdır. Bazı yazarlar ilk 48-72 saat içinde vitrektomiye önermekteyse de vitrektomi zamanı tartışmalıdır. Erken vitrektominin göziçi fibroselüler proliferasyonun önlenmesine yönelik olarak kan ve inflamatuvar faktörlerin temizlenmesinde faydalı olacağı savunulmaktadır<sup>6,7,8</sup>. Ancak endoftalmi mevcut değilse travma sonrası 7-14 günlük dönemde arka vitreus dekolmanının gelişmesi nedeniyle vitrektomi daha kolay yapılmaktadır<sup>2,9</sup>. Daha erken dönemde pars plana vitrektomi yapılan olgularda kortikal vitreusun soyulması zor olmakta ve kontrol edilemeyen hemoraji riski artmaktadır. Ayrıca kortikal vitreus iyi temizlenemezse başta epiretinal membran olmak üzere çeşit

komplikasyonlar gelişmekte ve başarı oranı düşmektedir. Vitrektomi için 2 haftadan daha fazla beklenmemesinin nedenleri; bu süreden sonra göziçi hücresel proliferasyon ve membran oluşumunu engellemek için geç kalınmış olması ve başarısız bir vitrektomiye takiben eğer enükleasyon yapılacaksa sempatik oftalmi riskinin erken vitrektomi ile çok azalacak olmasıdır<sup>10</sup>.

Oftalmoskoplara, travmatik katarakt veya vitreus hemorajisi gibi nedenlerle fundusu iyi görüntülenemeyen bütün yabancı cisimlerin, non-manyetik, manyetik fakat büyük yabancı cisimlerin, arka kutba yerleşmiş, etrafında fibrotik kapsülün olduğu retina veya koroide gömülü yabancı cisimlerin pars plana vitrektomi yoluyla çıkarılması endikasyonu sözkonusudur<sup>11</sup>. Bizim serimizdeki yabancı cisimlerin çoğunluğunu manyetik olanlar teşkil ediyordu. Ancak hiçbir olguda siderozis bulbiye rastlamadık.

Optik ortamın saydam ve retinanın yatışık olduğu intraretinal yabancı cisimlerde, operasyon öncesi yapılacak bariyer laser fotokoagülasyon; bu bölgede olabilecek retinal yırtık ve retina dekolmanı oluşma riskini azaltacaktır<sup>3</sup>. Deneysel çalışmalarda laser tedavisinden 5 gün sonra adhesiv etkinin maksimuma ulaştığı bildirilmiştir<sup>12</sup>. Bizde optik ortamın saydam ve retinanın yatışık olduğu tüm olgularımıza yabancı cismin çevresine profilaktik laser fotokoagülasyon uyguladık ve bu olguları laser tedavisinden 5 gün sonra operasyona aldık.

Göziçi yabancı cisimlerin çıkarılmasında vitreus alındıktan sonra en az travma verecek yol seçilmelidir. Elektromagnet yeterli güçte çalışsa bile bazen yabancı cisim yakalayamaz. Bununla birlikte yabancı cismin dokuya sıkıca yapışık oluşu, manyetik özelliğin az olduğu,

boyutlarının küçük oluşu gibi durumlarda söz konusudur. Yabancı cismin retina ile ilişkisi tam olarak kesilmemişse, yabancı cismin çıkarılması sırasında retinada beraberinde sürüklenebilir<sup>1</sup>. Arka kutba yerleşmiş manyetik yabancı cisimlerin ekstraksiyonunda uygulanması gereken en uygun teknik açısından tartışmalar hala sürmektedir. Biz manyetik intraretinal yabancı cisim bulunan olgularımızda ilk önce elektromanla yabancı cismin hareketlenmesini sağladıktan sonra yabancı cisim forsepsi ile yabancı cisimi sklerostomi yerinden çıkarttık. Ancak ekvatorun önünde kalan yabancı cisimlerden ise sadece elektromanı tercih ettik. Böylece vitreus tabanına yapılabilecek traksiyonu en aza indirmeyi amaçladık.

Intravitreal yerleşimli ve etrafında fibröz kapsül gelişmiş olan yabancı cisimlerin çıkarılması sırasında yabancı cisim etrafındaki kortikal vitreusun ve tüm yapışıklıkların yabancı cisim çıkarılmaya girişilmeden önce temizlenmesi önemlidir. Vitreus içerisindeki yabancı cisimlerde cismin önündeki vitre alınmalı, cisim çıkartılmadan önce cismin arkasındaki vitre alınmamalıdır. Aksi takdirde cisim retinaya düşerek yırtık ve kanamaya neden olabilir<sup>13</sup>. Büyüklüğü 1 mm ve daha küçük yabancı cisimler sklerostomiden kolayca çıkartılabilir. 1-3 mm kalınlıkta olanlarda sklerostomi genişletilebilir. Aksi takdirde dev yırtıklı retina dekolmanı gelişme riski çok fazladır<sup>14</sup>. 3 mm'den büyük yabancı cisimler ise limbal yolla çıkartılmalıdır. Bizim tüm olgularımızda yabancı cisimler 1-3 mm arasındaydı ve sklerostomi genişletilerek çıkartıldı.

Perforan yaralanmalarda daha sonra gelişebilecek retina dekolmanı riskini azaltmak için profilaktik sörklaj bandı yerleştirilmesi önerilmektedir. Skleral çökertme hem retina

yırtıklarını kapatmaktadır, hem de vitreus tabanına destek olarak anterior proliferatif vitreoretinopatiye bağlı gelişebilecek retina dekolmanı riskini azaltmaktadır<sup>15</sup>. Vitrektomiye rağmen giderilemeyen vitreoretinal traksiyon varlığında, vitreus tabanının tam olarak temizlenemediği yoğun vitreus hemorajili olgularda, büyük yabancı cisim giriş yarası bulunan olgularda skleral çökertmenin endike olduğu bildirilmektedir<sup>14</sup>. Biz 8 olgumuzda skleral çökertme uyguladık. Ortalama 8 aylık (3 - 15 ay) takiplerimizde %88.8 anatomik, %72.2 fonksiyonel başarı gözledik. Williams ve ark. %79 fonksiyonel başarı<sup>16</sup>, Özmert ve ark. %85 fonksiyonel başarı<sup>17</sup> bildirmişlerdir. Avcı ve ark 5 olgunun 3'ünde 8/10 ve üzerinde görme keskinliği<sup>4</sup>, Bahçecioğlu ve ark. 13 olgunun 10'unda görme keskinliğinde artışı<sup>18</sup>, Yılmaz ve ark. %71.4 anatomik, %64.2 fonksiyonel başarı bildirmişlerdir<sup>19</sup>.

Sonuç olarak, intraretinal yabancı cisimlerin çıkarılması komplike bir cerrahi gerektirir. En uygun cerrahi teknik, yabancı cismin yerine, büyüklüğüne ve yapısına göre seçilmelidir. Özenli bir vitrektomi, iatrojenik retina yırtıklarının oluşmaması için gereklidir. Günümüzde modern vitreoretinal tekniklerinin gelişmesi ile intraoküler yabancı cisimlerin tedavisinde büyük gelişmeler elde edilmiştir. Uygun vaka seçimi, iyi cerrahi zamanlama ve doğru yöntemlerin uygulanması ile bu hastalarda anatomik ve fonksiyonel sonuçları daha iyiye götürmek mümkün olmaktadır.

#### KAYNAKLAR:

1. Hasanreisoglu B: Göziçi yabancı cisimler ve tedavisi. VII. Oftalmoloji Kursu, Göz Travmaları. Ed. Erol Tu- raçlı, Ankara 1987; 133 - 143.
2. Benson WE, Machemer R: Severe perforating injuries treated with pars plana vitrectomy. AM J Ophthalmol. 1982; 81: 728 - 732

3. Hamid Ahmadied, MD, Hamid Sajjadi, MD, Mohsen Azarmina, MD, Surgical management of intraretinal foreign bodies. *Retina* 1994; 14(5): 397 - 403.
4. Avcı R, Yazıcı B, Gelişken Ö, Ertürk H. İntraretinal yabancı cisimlerde vitreoretinal cerrahi. *Retina - Vitreus* 1995; 3: 309 - 314
5. Özmert E, Atmaca LS: Göziçi yabancı cisimlerde vitreoretinal cerrahi. *TOD XXIII. Ulusal Kongresi Bülteni*. Ed. Köker ÖF ve ark., Adana 1989; 129 - 135
6. Karaçorlu M: Oküler travma ve Göz içi yabancı cisimlerinde vitreoretinal cerrahi. *T. Klin. Oftalmoloji* 1993; 2:358 - 61.
7. Coleman DJ: The role of vitrectomy in traumatic vitreoretinopathy. *Trans Am Acad Ophthalmol.* 1976; 82: 406
8. Coleman DJ; Early vitrectomy in the management of the severely traumatized eye. *Am J Ophthalmol.* 1982; 93: 543
9. Brinton GS, Aaberg TM: Changing aspects of management of ocular trauma. *Am J Ophthalmol.* 1982; 94: 258
10. Bettmann JW. Thi medicolegal implication of the management of trauma. Freeman HM ed *Ocular trauma*. New York Appleton - century - crofts. 1973; 63
11. Malbran ES; Modern methods of management of intraocular foreign bodies. *Highlights of Ophthalmol.*, 30th, 1985; 1: 63 - 68

12. Yoon YH, Marmor MF. Rapid enhancement of retinal adhesion by laser photocoagulation. *Ophthalmology.* 1988; 95: 1385 - 88
13. Özertürk Y. Göz içi yabancı cisimleri. *Ret - Vit* 1995; 3:303 - 7
14. Özmert E. Göz içi yabancı cisimlerin tedavisinde vitreoretinal cerrahi. *TOD. XVIII. Ulusal oftalmoloji kursu.* 1998 s: 221 - 31.
15. Alfaro DV, Liggett PE: Pars plana vitrectomy for traumatic retinal detachment in Ryan SJ and Lewis H., *Medical and Surgical Retina* Mosby St Louis 1994; 501 - 515
16. Williams DF, Mieler WF, Abrans GW, Lewis H. Results and prognostic factors in penetrating ocular injuries with retained intraocular foreign bodies. *Ophthalmology.* 1988; 95: 911 - 16
17. Özmert E, Atmaca LS. Göz içi yabancı cisimlerde vitreoretinal cerrahi. *TOD XXIII. Ulusal kongresi bülteni*, Ed.: Köker ÖF. ve ark. Adana 1989; 129 - 35
18. Bahçecioğlu H, Karaçorlu M, Aktunç T, Üstüner A, erçikan C. Göziçi yabancı cisimlerde vitrektomi cerrahisi. *TOD. XXIV. Ulusal kongresi bülteni*, ed.: Günalp İ ve ark. Ankara 1990; 95 - 8
19. Yılmaz G, Acar MA, Arsan AK, Ünlü N, Aslan BS, Duman S. Göz içi yabancı cisimlerde pars plana vitrektomi. *Ret - Vit* 1998; 6: 17 - 21.