

Propolisin Antiinflamatuvar etkisinin, Tavşanda oluşturulan Deneysel Üveit Modelinde Prednisolon ile Karşılaştırılması

İbrahim F. HEPŞEN¹, Fikret TILGEN¹, Tugay SEÇKİN², Hamdi ER¹
Abuzer GÜNDÜZ¹, Harun ÇIRALIK³

ÖZET

Bu çalışmanın amacı, doğal bir bal arısı kovan ürünü olan propolisin sistemik kullanımda gösterilen antiinflamatuvar etkisini intraoküler inflamasyon üzerinde araştırmaktır. İntravitreal Concanavalin-A enjeksiyonu ile tavşanlarda panüveit oluşturuldu. Gözler ilk hafta gūnaşırı, sonra haftalık olarak biyomikroskopla muayene edildi. Topikal ve posterior subtenon olarak verilen propolisin etanolik ekstraktının (EEP) etkisi (1.Grup), aynı yolla uygulanan prednisolon (2.Grup) ve serum fizyolojik (Kontrol) etkileriyle karşılaştırıldı. Concanavalin-A tüm gözlerde hem önde hem arka segmenti tutan kronik bir üveit ve arka sübkapsüler katarakt oluşturdu. Bu inflamasyon insanda oluşan üveit tiplerine benzemektedir. 1. Grup ile 2. Grup arasında ön segment inflamasyonu baskılama yönünden fark çok azdı ve istatistiksel olarak anlamsızdı. Ancak arka segment inflamasyonu üzerinde EEP diğer iki gruba göre anlamlı olarak daha etkiliydi. Sonuç olarak, topikal ve posterior subtenon olarak verilen EEP'nin deneysel üveit modelinde prednisolon ile karşılaştırılabilir güçlü antiinflamatuvar etkiye sahip olduğu gözlemlendi.

Anahtar Kelimeler: propolis, prednisolon, Concanavalin-A, üveit, tavşan, vitreus

SUMMARY

THE ANTIINFLAMMATORY EFFECT OF PROPOLIS COMPARED WITH PREDNISONE ON THE EXPERIMENTAL UVEITIS MODEL PRODUCED IN RABBITS

The purpose of this study was to investigate the antiinflammatory effect of propolis which is a natural bee hive product, and has antiinflammatory effect by systemic use, on experimental uveitis produced by intravitreal Concanavalin-A injection in rabbits. Eyes were examined with slit-lamp every other day in first week and weekly for 5 weeks. The results obtained from eyes treated with ethanolic extract or propolis (EEP) given by topically and posterior subtenon injection (Group 1) were compared with those treated with prednisone (Group 2) and those treated with SF (Control). Concanavalin-A has induced uveitis involving the anterior and posterior segments associated with the development of posterior subcapsular cataract. The inflammation was similar to some types of human uveitis. There was no statistically significant difference between Group 1 and Group 2 in terms of anterior chamber inflammation. But EEP significantly reduced posterior segment inflammation comparing with both prednisolone and controls. In conclusion, EEP given by topically and posterior subtenon injection has potent antiinflammatory effect comparable to prednisolone on the experimental uveitis model. *Ret-vit 1997;5:95-101*

Key words : Propolis, prednisone, Concanavalin-A, uveitis, rabbits, vitreous body

Propolis bal arıları tarafından bitkilerden toplanıp kovanda üretilen doğal bir üründür. Eski yıllardan beri halk hekimlerince çeşitli hastalıkların tedavisinde kullanılagelen propolisin antimikrobik¹⁻³, rejeneratif⁴⁻⁶, immunomodülatör⁷, antiinflamatuvar^{1,8,9}, antioksidan¹⁰⁻¹³ ve antineoplastik¹⁴⁻¹⁶ etkileri bilimsel

çalışmalarla ispatlanmıştır.

Propolisin oftalmolojik kullanımı ile ilgili literatür oldukça azdır. Oküler yüzeyin enfeksiyon, enflamasyon ve kimyasal yanıklarında kullanılmış ve olumlu etkileri bildirilmiştir.^{4,5,17} Propolisin antiinflamatuvar etkisi oral kullanımda ve daha çok artritler ve inflamatuvar ödem üzerinde test edilmiş ve etkisi steroidlere eşdeğer bulunmuştur.¹ Biz de propolisin antiinflamatuvar etkisini intraoküler enflamasyon üzerinde araştırmayı amaçladık. Bunun için tavşanda intravitreal Concanavalin-A

1. Dr. İnönü Üni., Turgut Özal Tıp Mer., Göz Hast. ABD.

2. Doç. Dr. İnönü Üni. Fen-Ed. Fakültesi Kimya Böl.

3. Araş. Görev. Dr. İnönü Üni., Turgut Özal Tıp Merkezi, Patoloji ABD

enjeksiyonu ile oluşturulan deneysel üveit modelini kullandık.

MATERYAL METOD

Bu deneysel çalışma İnönü Üniversitesi Tıp Fakültesi Deneysel Hayvanı Yetiştirme ve Deneysel Araştırma Merkez'inde gerçekleştirildi. Ağırlıkları 1.5 ile 2.5 kg. arasında değişen, irisleri pigmentli 32 adet yerli ada tavşanı kullanıldı.

İntraoküler inflamasyon oluşturmak amacıyla tüm tavşanların sağ gözlerine %95 protein içeren, saflaştırılmış liyofilize Concanavalin-A (Sigma) solüsyonu vitreus içine Gwon ve arkadaşlarının tarif ettiği şekilde¹⁸ ancak farklı dozda enjekte edildi. Bu amaçla tavşanda 25 mg kas içine ketamin HCL (Ketalar, Eczacıbaşı) enjeksiyonu ve topikal %0.4'lük oksibuprokain uygulanarak anestezi ve sedasyon sağlandı. Üst dış kadranda limbustan 2-3 mm uzaklıktan, 30 G insülin iğnesi ile vitreus girilerek merkezi vitreus kavitesine 1 mg/ml konsantrasyonda hazırlanmış Concanavalin-A solüsyonundan 0.06 ml (60 g) enjekte edildi. İntravitreal enjeksiyon işlemi tamamlandıktan sonra tavşanlar sayı, cinsiyet ve ağırlık dağılımı eşit üç gruba ayrılarak tedavi protokolü şu şekilde belirlendi:

1. Grup: Onbir tavşanın sağ gözlerine propolisin etanolik ekstraktının (EEP)* %1.5'lük süspansiyonu 30 gün süreyle günde 4 kez topikal olarak uygulandı. Ayrıca intravitreal enjeksiyondan hemen sonra ve haftada bir kez olmak üzere toplam 5 kez EEP'in %3'lük süspansiyonundan 5 mg (0.16 ml) posterior subtenon olarak enjekte edildi.

2. GRUP : Onbir tavşanın sağ gözlerine prednisolon asetat (Pred-Forte Allergon) topikal olarak 30 gün süreyle günde 4 kez damlatıldı. İntravitreal enjeksiyonundan hemen sonra ve haftada bir kez olmak üzere toplam 5 kez metilprednisolon (Prednol-L, M. Nevzat) 5

*EEP'in elde edilmesi: Malatya'nın Pötürge yöresi arı kovanlarından kazınarak toplanan propolis Fizikokimya laboratuvarında küçük parçalara ayrıldıktan sonra 50 gr. propolis tartularak 150 ml %75'lik etanolde 48 saat heterofik çalkalayıcıyla çalkalanarak ekstrakte edildi. Daha sonra G-3 Borosilikat membran filtresi ile etanolik ekstrat süzüldü. Ekstrakttaki etanol Edwards vakum pompası kullanılarak 0.1 mmHg vakum altına uçuruldu. Böylece EEP'in kuru şekli elde edildi. Elde edilen ekstraktın alkol yüzdelilerinin azaltılması için su ilave edildi ve %20'lik etanolde %3'lük; %10'lük etanolde ise %1.5'lük olmak üzere 2 ayrı solüsyon hazırlandı. Bu aşamada asit pH'da olan EEP solüsyonların NaHCO₃ eklenerek pH'ları 7.2'ye ayarlandı.

1. Ön kamara hücresi+
2. Ön kamarada flare/fibrin+
3. Vitreus hücresi+
4. Posterior sineşi
5. Ön lens kapsülünde hücre depoziti
6. Ön lens kapsülünde fibrinöz reaksiyon
7. Arka lens kapsülünde hücre depoziti
8. Vitreusta fibrin reaksiyonu
9. Arka subkapsüller katarakt

+İstatistiksel değerlendirmeye alınan numerik parametreler

Tablo 1. Biyomikroskop muayenesinde kullanılan parametreler

mg. (0.1 ml.) yine posterior subtenon olarak enjekte edildi.

Kontrol grubu : On tavşanın enjeksiyon yapılan sağ gözlerinden oluşmaktaydı. Bu gözlerle aynı süreyle aynı dozda topikal ve subtenon serum fizyolojik tatbik edildi.

Pupil dilatasyonu sağlamak ve posterior sineşiyi önlemek amacıyla tüm gözlerle tropikamid ve fenilefrin tedavi süresince günde 4 kez topikal olarak uygulandı.

İntraoküler inflamasyon bulguları 5 hafta süreyle Tablo 1'de listelenen parametreler esas alınarak biyomikroskop muayenesiyle değerlendirildi. Biyomikroskop muayeneleri 1., 2., 3., 4., 5. ve 7. günlerde daha sonra ise haftalık olarak yapıldı. Ön kamara ve vitreus hücresi ile ön kamara flare-fibrin miktarının değerlendirilmesinde (1+) den (4+)'e kadar olan skorlama kullanıldı.¹⁹ İstatistiksel değerlendirmede "SPSS for Windows" bilgisayar programı kullanıldı. Numerik parametrelerden elde edilen verilerin ortalama ve standart hata değerleri hesaplandı. Bu ortalama değerler gruplar arasında Man-Whitney U testi, numerik olmayan parametreler için ise Fisher Exact testi kullanılarak karşılaştırıldı. P<0.05 anlamlı kabul edildi.

Beşinci haftanın sonunda her 3 gruptan 3'er tavşan aşırı doz anestezi ile öldürüldü. Çalışmaya dahil olan gözleri enükle edildi ve intravitreal tamponlanmış formalin enjeksiyonu ile fiske edildikten sonra histopatolojik muayeneye gönderildi.

BULGULAR

Çalışma ve kontrol gruplarındaki tavşanlar Tablo 1'deki parametreler açısından 5 hafta süreyle takip edildi. 1. Gruptan korneal epitel defekti ve neovaskülarizasyon gelişen bir göz ile 2. Gruptan 13. günde ölen bir tavşana ait diğer bir gözün çalışma dışı kalması nedeniyle her üç gruptan 10'ar göz istatistiksel değerlendirmeye alınmış oldu. İntravitreal

GÜN	1. Grup (n=10)	2. Grup (n=10)	Kontrol (n=10)	P (G1-2)	P (G1-K)	P (G2-K)
0	0.0	0.0	0.0			
1	2.10±0.38	2.09±0.53	2.63±1.05	.91	.28	.80
2	2.10±0.29	1.73±0.36	2.77±0.93	.38	.13	.03*
3	2.50±0.34	2.27±0.30	3.09±0.83	.70	.22	.06
5	1.80±0.30	1.68±0.35	2.54±0.85	.51	.06	.05*
7	1.70±0.30	1.50±0.26	2.36±0.91	.60	.11	.04*
9	1.10±0.19	1.68±0.37	2.22±1.05	.42	.01*	.30
14	0.90±0.22	1.40±0.27	1.72±0.81	.19	.03*	.38
21	0.90±0.16	0.20±0.15	1.27±0.68	.01	.46	.00*
28	0.50±0.17	0.80±0.39	1.04±0.47	.85	.05*	.13
35	1.15±0.11	0.70±0.26	0.95±0.72	.16	.28	.38

Tablo 2. Ortalama ön kamara hücre değerlerinin gruplar arasında karşılaştırılması ve P değerleri

*İstatistiksel olarak anlamlı p değerleri (<.05)

G1-2 : 1. ve 2. grubun karşılaştırılması

G1-K : 1. grup ile kontrol grubunun karşılaştırılması

G2-K : 2. grup ile kontrol grubunun karşılaştırılması

Concanavalin - A enjeksiyonunun öncelikle ön segment daha sonrada arka segment yapılarında inflamasyon geliştirerek panüveit tablosu oluşturduğu görüldü. Ön ve arka segmentte hücre ve fibrin reaksiyonu birinci günden itibaren başladı ve ikinci gün belirgin bir artış gösterdi. Üçüncü gün ön ve arka lens kapsülü üzerinde hücre ve fibrin depozitleri bulgulara eklendi. Beşinci gün arka segment inflamasyon bulguları artmış olarak gözlenirken, ön segment inflamasyon bulgularında stabilleşme ve hatta bir miktar azalma görüldü. Birinci haftadan sonraki muayenelerde ön segment inflamasyon bulgularında progressif bir gerilme izlenirken arka segment inflamasyon bulgularının stabilleştiği gözlemlendi. Dördüncü haftada, 1.ve 2. gruptan 2'şer gözde ve kontrol grubundan üç gözde panüvetinin alevlendiği görüldü. Beşinci haftada, 1. Grupta 5; 2. Grupta ise 3 tavşanda daha şiddetli olmak üzere toplam 14 gözde ön segment üveit bulgularında artış saptandı. Üçüncü haftadan itibaren kortikal lameller separasyon ve arka subkapsüller lens kesafeti görülmeye başlandı. Beşinci hafta sonunda 1. gruptan 9 gözde; 2. Gruptan 7 gözde ve kontrol grubundaki tüm gözlerde arka subkapsüller katarakt gelişmişti.

Her üç gruba ait ortalama ön kamara hücre miktarları, ortalama ön kamara flare-fibrin reaksiyonu ve ortalama vitreus hücre miktarları ve gruplar arasındaki istatistiksel anlamlılık Tablo 2-4' de topluca

gösterilmiştir. Tüm muayene günlerinde nümerik olmayan diğer parametreler yönünden ise gruplar arasında istatistiksel anlamlı fark bulunmadı.

Nümerik parametrelere genel olarak bakılırsa (Tablo 2-4), intravitreal Concanavalin-A enjeksiyonunu takip eden günlerde öncelikle ve daha şiddetli olarak ön segment yapılarında inflamasyon geliştiği, ancak 1. haftadan sonra yatıştığı (Şekil 1-2), buna karşın vitreus inflamasyon bulgusu olarak vitreus hücre ve fibrin reaksiyonunun daha yavaş geliştiği ancak ön kamara inflamasyon bulgularına göre daha şiddetli seyrettiği ve daha kalıcı olduğu gözlemlendi (Şekil 3). Ortalama ön kamara hücre miktarı 1. ve 2. Grubta kontrol grubuna göre daha düşük seyretti ancak 2. Grupta bu düşüklük istatistiksel olarak daha anlamlıydı. 2. Grup değerleri, 1. Gruba göre de daha düşüktü ancak 21. gün dışında anlamlı değildi (Tablo 2, Şekil 1). Ortalama ön kamara flare-fibrin değerleri 1. Grup gözlerde hem 2. Gruba hemde kontrol grubuna ait gözlerle kıyasla daha düşük seyretti ve ilk 5 günlük muayene günleri açısından 2. grup gözlerle göre; 2. haftaya kadarki muayene günleri açısından ise kontrollere göre bu fark istatistiksel olarak anlamlıydı (Tablo3, Şekil 2). Ortalama vitreus hücre miktarları 1. Grup gözlerde, tüm muayene günlerinde kontrollere göre; 2., 3. ve 5. hafta dışındaki tüm muayene günlerinde 2. Gruba göre daha düşük seyretti. Bu düşüklük özellikle kontrol grubuna kıyaslandığında ileri derecede

GÜN	1. Grup (n=10)	2. Grup (n=10)	Kontrol (n=10)	P (G1-2)	P (G1-K)	P (G2-K)
0	0.0	0.0	0.0			
1	0.27±0.10	1.95±0.54	2.35±1.37	.01*	.00*	.55
2	0.09	1.36±0.49	1.95±1.21	.03*	.00*	.22
3	0.15±0.15	1.45±0.49	1.60±1.10	.06	.00*	.51
5	0.09	1.09±0.41	1.30±0.91	.03*	.00*	.38
7	0.0	0.73±0.38	1.00±0.88	.17	.00*	.28
9	0.0	0.55±0.28	0.70±0.67	.17	.00*	.34
14	0.0	0.30±0.21	0.55±0.55	.14	.01*	.21
21	0.0	0.30±0.15	0.25±0.35	.27	.13	.97
28	0.0	0.10±0.10	0.20±0.21	.73	.13	.35
35	0.0	0.25±0.13	0.0	.27	1.00	.27

Tablo 3. Ortalama ön kamara flare-fibrin değerlerinin gruplar arasında karşılaştırılması ve P değerleri

*İstatistiksel olarak anlamlı p değerleri (<.05)

G1-2 : 1. ve 2. grubun karşılaştırılması

G1-K : 1. grup ile kontrol grubunun karşılaştırılması

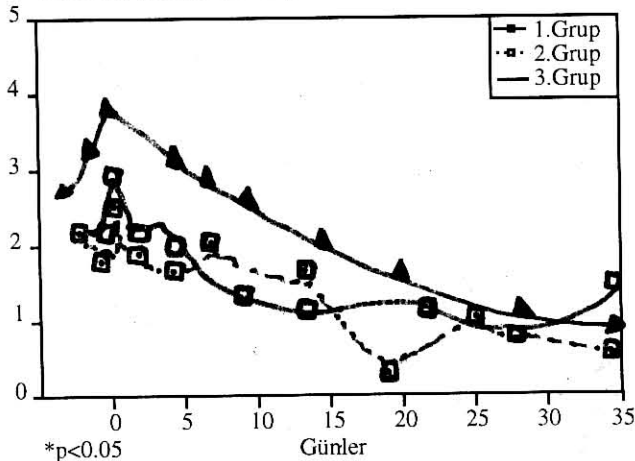
G2-K : 2. grup ile kontrol grubunun karşılaştırılması

anlam taşıyordu (Tablo 4, Şekil 3).

Beşinci haftanın sonunda yapılan histopatolojik muayenede: 1. Gruba ait her üç gözde de iris ve retina yapılarında aktif bir inflamasyona rastlanmadı. Korus siliyarede ve komşu vitreus kavitesinde az sayıda iltihap hücreleri gözlemlendi (Resim 1). Bir gözde de subtenon enjeksiyon yerine uyan bir alanda fagosite ettiği maddelerle yüklü makrofaj ve polimorfonükleer lökositlerden zengin yabancı cisim reaksiyonuna benzer bir reaksiyon görüldü. 2. Gruba ait gözlerde korus siliyarede hafif hi-

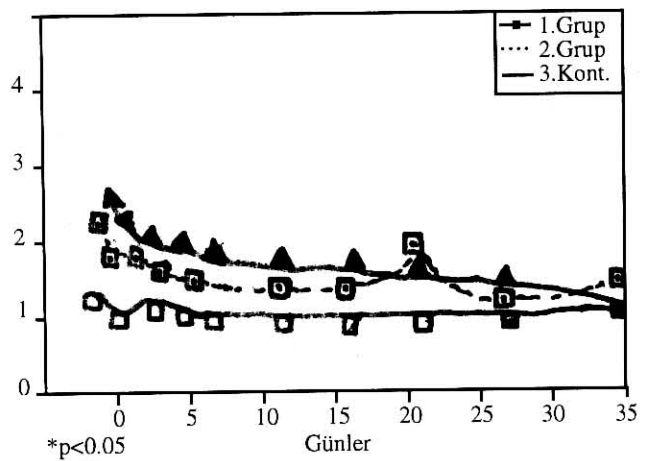
peremi ve pigment epitel katında hipertrofi gibi inflamasyon bulguları yanında iki gözde vitreus kavitesinde ileri derecede lenfoplazmositer hücre reaksiyonu, pigment fagosite etmiş makrofajlar ve fibrositler, neovaskularizasyon ve fibrinoid reaksiyon görüldü (Resim 2). Kontrol grubuna ait gözlerde ise, iris ve korus siliyare kesitlerinde hiperemi ve hücre infiltrasyonu ve buna komşu vitreus bölgesinde yoğun lenfoplazmositer hücre gözlemlendi. Yine bu gözlerin retina ve koroid tabakalarında dejenerasyon, yoğun hücre infiltrasyonu vardı ve iç yüzey nek-

Ortalama vitreus hücre sayısı



Şekil 1. Ortalama ön kamara hücre sayısının günlere göre değişimi

Ortalama flare/ fibrin miktarı



Şekil 2. Ortalama flare-fibrin değerlerinin günlere göre değişimi

GÜN	1. Grup (n=10)	2. Grup (n=10)	Kontrol (n=10)	P (G1-2)	P (G1-K)	P (G2-K)
0	0.0	0.0	0.0			
1	0.40±0.31	2.14±0.53	1.95±0.68	.01*	.001*	.38
2	0.95±0.38	3.32±0.43	3.10±1.12	.001*	.001*	.57
3	1.05±0.33	3.77±0.25	3.95±0.47	.001*	.001*	.91
5	2.60±0.35	3.73±0.30	4.00±0.50	.019*	.001*	.65
7	2.45±0.25	3.68±0.33	3.95±0.52	.015*	.001*	.88
9	2.15±0.32	3.68±0.30	3.86±0.71	.003*	.001*	.91
14	2.40±0.31	3.05±0.35	3.72±0.81	.19	.01*	.65
21	2.25±0.30	2.60±0.43	3.50±0.97	.63	.001*	.37
28	1.56±0.19	2.55±0.35	3.54±0.06	.05*	.001*	.08
35	1.72±0.24	2.50±0.40	3.22±1.10	.21	.001*	.22

Tablo 4. Ortalama vitreus hücre değerlerinin gruplar arasında karşılaştırılması ve P değerleri

*İstatistiksel olarak anlamlı p değerleri (<.05)

G1-2 : 1. ve 2. grubun karşılaştırılması

G1-K : 1. grup ile kontrol grubunun karşılaştırılması

G2-K : 2. grup ile kontrol grubunun karşılaştırılması

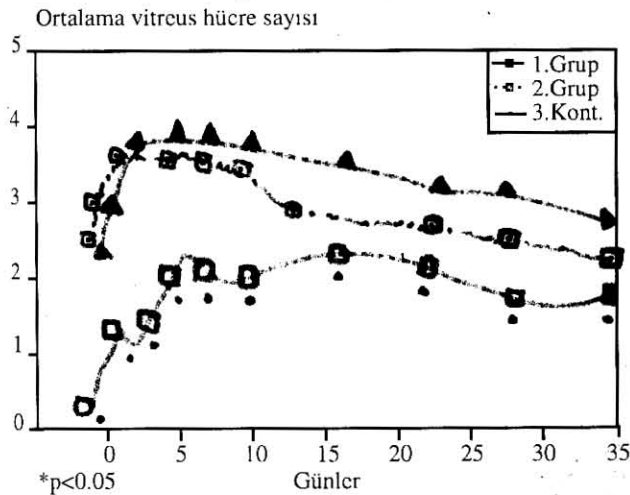
rotik eksuda ile kaplıydı (Resim 3). Arka kutba yakın vitreus bölgesinde ise lenfoplazmositer hücreler, fibrinoid reaksiyon ve yeni damarlanmalar görüldü.

TARTIŞMA

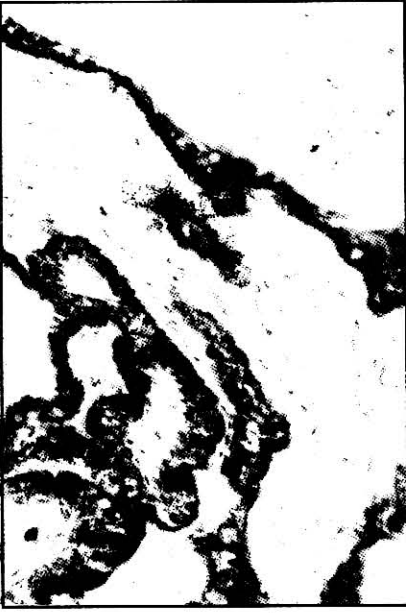
Propolisin intraoküler inflamasyon üzerindeki antiinflamatuvar etkisinin araştırılmasında tavşan gözlerinde Concanavalin-A ile oluşturulan deneysel üveit amacımıza oldukça uygundu. Concanavalin-A, bir çok tıbbi kaynaktan elde edilen "lektin" lerden olup nonspesifik inflamatuvar bir ajandır ve aynı zamanda T ve

bazı B hücreleri için mitojendir.¹⁸ İntravitreal Concanavalin-A enjeksiyonunun kronik üveite ve sonuçta arka subkapsüler katarakta sebep olduğu daha önce yapılan deneysel bir çalışmayla tavşanlar üzerinde gösterilmiştir ve gerçekte yeni bir kataraktogenez modeli olarak önerilmiştir.¹⁸ Bu inflamasyonun alevlenme ve yatışmalarla giden klinik seyri, ön kamara ve vitreus hücresi, posterior sineşi oluşturmaya ve komplike katarakt geliştirmesi bakımından insanlarda görülen üveitlere benzerliği hem Gwon'un¹⁸ hem de bizim çalışmamızda gösterilmiştir.

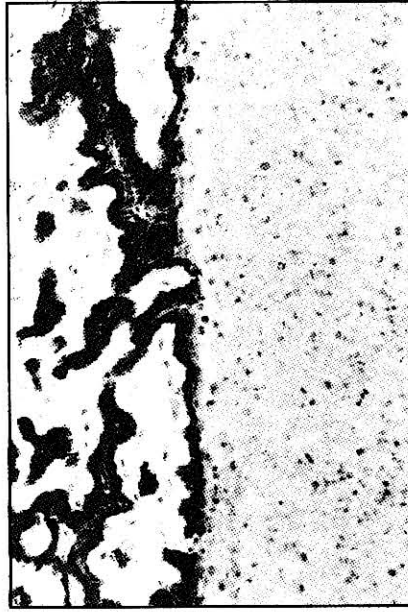
Propolis uzun yıllar halk hekimleri tarafından çeşitli hastalıkların tedavisinde kullanılmaktadır. Propolisin antimikrobik,¹⁻³ rejeneratif,⁴⁻⁶ immunomodülatör,⁷ antiinflamatuvar,^{1,8,9} antioksidan¹⁰⁻¹³ ve antineoplastik¹⁴⁻¹⁶ etkileri daha önce yapılan çalışmalara gösterilmiştir. Propolisin bu biyolojik etkilerinin çoğu bileşeninde bulunan flavanoidler ile kafeik asit ve esterlerine atfedilmiştir.^{11,12} Kafeik asit esterlerinin kafeik asitten daha güçlü antiinflamatuvar etkiye sahip oldukları belirlenmiştir.²⁰ Propolisin güçlü bir antiinflamatuvar etkiye sahip olduğu ve bu etkisinin aynen diklofenakta olduğu gibi doza bağlı olarak değiştiği gösterilmiştir.⁸ Propolisin antiinflamatuvar etkisini, trombosit agregasyonunu önleyerek, pros-




Şekil 3. Ortalama vitreus hücre sayısının günlere göre değişimi



Resim 1. Propolis grubuna ait bir gözün korpus sliyre bölgesinde ve komşu vitreus kavitesinde az sayıda iltihap hücresi (H.E. X 100)



Resim 2. Prednisolon grubundan bir gözün corpus sliyre ve komşu vitreus kavitesinin görünümü. Kavitede ileri derecede lenfoplazmositer hücre reaksiyonu, fibrinoid reaksiyon ve yer yer makrofajlar (H.E. X 100)



Resim 3. Kontrol grubundan bir gözde ekvator gerisinden bir kesit. Normal görünümdeki skleranın iç kısmında koroid ve retina bölgesinde dejenerasyon, retina katlarının tanınmaz oluşu, yoğun lenfoplazmositer hücre infiltrasyonu ve iç yüzde nekrotik eksuda (H.E. X 100)

toglandinler ve lökotrienler gibi ekazonoidlerin sentezini inhibe ederek ve histamin gibi inflamasyonda rol oynayan mediatörlerin salımını engelleyerek oluşturduğu önesürülmüştür.^{8,10-12} Propolisin aköz ekstraktının dihidrofolat redüktaz enzimini inhibe ederek antiinflamatüvar etki oluşturduğu ve bu enzim üzerindeki etkisinin kısmen kafeik asit esterlerine bağlı olduğu gösterilmiştir.^{9, 21} Propolis ekstraktı formaldehit ile eklemlerde oluşturulan artrite karşı lokal olarak kullanıldığında belirgin derecede antiinflamatüvar etki oluşturulmuş ve elde edilen bu antiinflamatüvar etki prednisolonun antiinflamatüvar etkisine çok yakın bulunmuştur.¹ Antiinflamatüvar etkiler PGE₂ ile oluşan akut ödem ve formaldehit ile oluşturulmuş kronik inflamasyona karşı da gözlenmiştir. Propolisin artrit oluşturulmuş ratlarda ALT ve AST enzimlerinin seviyelerini kısmen düşürdüğü gösterilmiş ancak mekanizması henüz tam olarak açıklanamamıştır.¹

Literatür araştırmamıza göre bu deneysel çalışma EEP'in sistemik antiinflamatüvar etkisinin intraoküler dokular üzerinde de araştırılması amacıyla yapılmış ilk deneysel çalışmadır. Propolisin oftalmolojik amaçlı kullanımı

na ait literatür bilgisinin tamamına yakını Rusya ve Doğu Avrupa kaynaklıdır. Propolis ekstraktının damla olarak hazırlanmış şeklinin konjonktivit ve bleferokonjonktivitlerde iyileşme sürecini hızlandırmada başarılı sonuçlar verdiği bildirilmiştir.⁵ Korneanın bakteriyel enfeksiyonları, inflamasyonları ve ülserlerinde de topikal olarak kullanılmış ve antibakteriyel, antiinflamatüvar ve epitelizasyonu hızlandırıcı etkileri saptanmıştır.⁵ Az sayıda literatür mevcut olmakla beraber oküler yüzey infeksiyon ve inflamasyonları üzerindeki faydalı etkilerinin yanında, antioksidan etkisiyle teorik bazda katarakt gelişimini durdurabileceği belirtilmiştir.^{11,12,20,22} Ancak bu çalışmada 4 hafta süreyle topikal ve subtenon enjeksiyon yoluyla uygulanan EPP'nin komplike katarakt gelişimi üzerinde olumlu etkisi gözlenmemiştir.

Yalnızca topikal olarak kullanımda, terapötik ajanların korneadan penetrasyon yeteneklerine bağlı olarak kornea ve ön kamarada terapötik düzeylere ulaşabildikleri, ancak gözün arka segmentinde ise terapötik etki gösterebilecek düzeylere ulaşamadıkları bilinmektedir^{19,23}. Propolis ekstraktının intra oküler do-

kulara yönelik kullanımı ve korneadan penetrasyonu ile ilgili literatür bilgisi olmadığından, hem kornea epitel bariyerinin aşılması hem de arka segment dokularında maksimal diffüzyonu sağlamak amacıyla EEP'in topikal uygulanmasını posterior subtenon enjeksiyon ile kombine etmeyi düşündük. Ayrıca alkol formdaki farmakolojik ajanların ve pH'sı hafif bazik olan ilaçların korneadan daha iyi ve çabuk penetre oldukları gerçeğini²³ gözönüne alarak EEP' nin topikal kullanıma uygun formunu hazırlarken karışımın %10 alkol içermesini ve pH' sının da 7.2 olmasını sağladık. Bu çalışmada EEP' in esas olarak arka segment üzerinde gözlenen güçlü antiinflamatuvar etkisinin, aynı oranda önsegment üzerinde görülmemesi kullandığımız EEP solusyonunun korneadan iyi penetre olmamasına bağlı olabilir. Nitekim EEP' in arka segment bulguları üzerindeki etkisi, mükemmel bir kornea penetrasyon gücüne sahip olan prednisolon asetatından daha üstün görünmektedir. Bu bulgular topikal kullanım için kornea penetrasyonu daha iyi olan bir propolis ekstrantının seçilmesi gerektiğini düşündürmektedir.

Sonuç olarak, EEP solusyonları topikal ve subtenon kombine olarak uygulandığında intraoküler inflamasyonu belirli bir oranda baskılayabilir. Bu etki arka segment bulguları üzerinde daha belirgindir ve prednisolonun etkisinden daha üstündür.

KAYNAKLAR

- Dobrowolski JW, Vohoraq SE, Sharma K, Shah SA, Naqvi SAH, Dandiya PC : Antibacterial, antifungal, antiamebic, antiinflammatory, and antipyretic studies on propolis bee products. *J Ethnopharmacol* 1991;35:77-82.
- Focht J, Hansen SH, Nielsen JV, van den Berg-Segers A, Riezler R: Bactericidal effect of propolis in vitro against agents causing upper respiratory tract infections. *Arzneim Forsch/Drug Res* 1993; 43:921-23.
- Amaros M, Sauvager F, Girre L, Cormier M: In vitro antiviral activity of propolis. *Apidologie* 1992; 23 :231-40.
- Mozherenkov VP, Prokof' eva GL: Apitherapy of eye disease. *Vestn Ophthalmol* 1991; 17:733-5.
- Mozherenkov VP, Miniaeva TG: The use of products from bee raising in ophthalmology and otorhinolaryngology. *MedSestra* 1991; 50 :47-51.
- Arvouet-Grand A, Lejeune B, Bastide P, Pourrat A, Privat AM, Legret P: Propolis extract: II. Wound healing in the rat and rabbit. *J Pharm Belg* 1993; 48:171-8.
- Dimov V, Ivanovska N, Bankova V, Popov S: Immunomodulatory action of propolis: IV. Prophylactic activity against gram-negative infections and adjuvant effect of the water-soluble derivative. *Vaccine* 1992;10:817-24.
- Khayyal MT, el-Ghazaly MA, el-Khatib AS: Mechanisms involved in the antiinflammatory effect of propolis extract. *Drugs Exp Clin Res* 1993;19 197-203.
- Strehl E, Volpert R, Elstner EF: Biochemical activities of propolis extract: III. Inhibition of dehydrofolate reductase. *Z Naturforsch* 1994;49:39-43.
- Pascual C, Gonzales R, Torricella RG : Scavenging action of propolis extract against oxygen radicals. *J Ethnopharmacol* 1994;41:9-13.
- Sud'ina GF, Mirzoeva OK, Pushkareva MA, Korshunova GA, Sumbatyan NV, Varfolomeev SD : Caffeic acid phenethyl ester as a lipoxygenase inhibitor with antioxidant properties. *FEBSLett* 1993; 329:21-4.
- Krol W, Czuba Z, Scheller S, Gabrys J, Grabiec S, Shani J: Anti-oxidant property of ethanolic extract of propolis (EEP) evaluated by inhibiting the chemiluminescence oxidation of luminol. *Biohem Int* 1990; 21:593-97.
- Volpert R, Elstner EF: Biochemical activities of propolis extracts: II. Photodynamic activities. *Z Naturforsch* 1993;48:858-62.
- Grunberg D, Banerjee R, Eisinger K, Oltz EM, Efros L, Caldwell M, et al: Nakanishi K. Preferential cytotoxicity on tumor cells by caffeic acid phenethyl ester isolated from propolis. *Experientia* 1988; 44: 230-32.
- Su ZZ, Lin J, Grunberg D, Fische PB: Growth suppression and toxicity induced by caffeic acid phenethyl ester (CAPE) in type 5 adenovirus-transformed rat embryo cells correlate directly with transformation progression. *Cancer Res* 1994; 54:1865-70.
- Scheller S, Krol W, Swiacik J, Shain J: Antitumoral property of ethanolic extract of propolis in mice-bearing Ehrlich carcinoma, as compared to bleomycin. *Z Naturforsch* 1989; 44: 1063-5.
- Ivanov DF, Titonov AI, Krivenchuk PE, Liurskaia FV: Propolis and its clinical usage. *Oftolmol Zh* 1973; 28: 104-7.
- Gwon A, Manstras C, Gruberg L, Cunanan C: Concanavalin A-induced posterior suprachiasmatic cataract: A new model of cataractogenesis. *Invest Ophthalmol Vis Sci* 1993; 34: 3483-88.
- Kanski JJ: *Clinical Ophthalmology: A Systematic Approach*; 2nd rev ed. Butterworth-Heinemann Ltd., Oxford, 1989;p:138-40.
- Frenkel K, Wei H, Bhimani R, Ye J, Zadunasky JA, Huang MT, et al: Inhibition of tumor promoter-mediated processes in mouse skin and bovine lens by caffeic acid phenethyl ester. *Cancer Res* 1993; 53: 1255-61.
- Kleinrok Z, Borzecki Z, Scheller S, Matuga W: Biological properties and clinical application of propolis: X. Preliminary pharmacological evaluation of ethanol extract of propolis (EEP). *Arzneim Forsch/Drug Res* 1978; 28: 291-92.
- Scheller S, Wilczok T, Imielski S, Krol W, Gabrys J, Shani J: Free radical scavenging by ethanol extract of propolis. *Int J Radiant Biol* 1990; 57: 461-65.
- Abelson MB, Dowling JE, Neufeld AH, Topping TM: *Basic Sciences*. In Albert DM and Jacobiec FA: *Principles and Practice of ophthalmology*. WB Saunders, Philadelphia, 1994; p: 916-23.